D
9 1

63543/B
Vol. 1/2
II
51

John Birkett.

MEDICAL SOCIETY
OF LONDON

ACCESSION NUMBER

PRESS MARK

GUENSBURG, F.

Studien

zur

speciellen Pathologie

von

Dr. Friedrich Günsburg.

Erster Band.

Mit drei Tafeln

Leipzig:
F. A. Brockhaus.

1845.

Established 1773 MEDICAL SOCIETY OF LONDON

Die

Pathologische Gewebelehre

von

Dr. Friedrich Günsburg.

Erster Band.

Die Krankheitsprodukte nach ihrer Entwicklung, Zusammensetzung und Lagerung in den Geweben des menschlichen Körpers.

Mit drei Tafeln

Leipzig:
F. A. Brockhaus.

1845.

IC

D1

Inhalt.

Seite

Einleitung . . . . . XIII.
Erklärung der Abbildungen . . . . . XXIII.

Erster Abschnitt.

Die Entzündungsprodukte.

I. Entzündungsprodukte der serösen Häute.

1. Entzündungsprodukte des Brustfells 1

1) Das vollkommen flüssige Produkt. Pleuritis. Hydrothorax.
2) Das koagulirte Produkt der Brustfellentzündung.
3) Das membranöse Entzündungsprodukt. Die seröse Cyste.
4) Die Exsudatschwarte des Brustfells.

2. Entzündungsprodukte der serösen Haut des Herzens 7

Peri-Endocarditis. Flüssiges Exsudat.
Plastische Exsudate des Pericardium.
Plastische Exsudate des Endocardium.
Verdickung der Herzklappen. Aterome.
Verirdete Aterome.
Gefranzte Granulationen am freien Rand der Klappe.

3. Entzündungsprodukte des Bauchfells. Peritonitis, Ascites 13

Flüssiges Exsudat. Ascites.
Koagulirtes Exsudat.
Festes infiltrirtes Exsudat.
Netzentzündung. Omentitis.

Seite

Exsudat in der peritonäalen Hülse der Leber.
- - - - - der Milz.
- - - - - der Nieren.
- - - - - des Eierstocks.
Cysten des Eierstocks, seröse.
Exsudate in dem Bauchfellüberzug der Trompeten.

4. Entzündungsprodukte auf der Scheidenhaut des Hodens. Hydrocele 18

5. Entzündungsprodukte auf der Haut der Sehnenscheiden. Ganglion 19

II. Entzündungsprodukte der Schleimhäute 19

1. Das Exsudat auf der Nasenschleimhaut. Katarrh. Schleimpolyp.
2. Das Exsudat der Augenbindehaut. Conjunctivitis. Blepharophthalmia.
3. Entzündungsprodukt des äussern Gehörgangs.
4. - - - der Eustachischen Trompete und des weichen Gaumens.
5. - - - der Schleimhaut des Afters.
6. - - - der Harnröhrenschleimhaut. Tripper. Nachtripper.
7. - - - der Vaginalschleimhaut. Falsche Polypen.

III. Entzündungsprodukte der äussern Haut 26

I. Entzündungsprodukte im Malpighischen Netz . . 26

Vesikation. Erste Elemente der Entzündungszelle. Blasenrose. Ekzem. Krätzbläschen. Acne.

II. Entzündungsprodukte in der intermediären Zellschicht, konsekutiv im Derma 29

Phlegmonöse Hautentzündung. Pemphygus.

III. Entzündungsprodukte im Derma und konsekutiv in den höhern Schichten 30

Furunkel. Ecthyma. Acne indurata. Rupia. Begrenzte Exsudate des Derma an den Wurzelscheiden der Haare. Variola. Variola confluens. Varicella.

IV. Ulceröse Processe, von besonderer Blutmischung abhängig. 33

Skrofulöses Geschwür. Schanker. Krebsgeschwür. Habituelles Fussgeschwür.

Seite

IV. Entzündungsprodukte der Muskelfaser 36

Muskelentzündung. Muskelvereiterung. Muskelnarbe. Einlagerung fibröser Exsudate.

V. Entzündungsprodukte in den Nervencentris . . . 39

Rothe Gehirnerweichung. Röthlich graue Erweichung. Entzündung der weichen Hirnhaut (Pia mater). Arachnitis. Gelbe Hirnerweichung. Ganglionnäre Entartung der Rückenmarksnerven.

VI. Entzündungsprodukte in den Athmungsorganen.

I. Entzündungsprodukte auf der Schleimhaut des Kehlkopfs und der Bronchien 45

Entwicklung der Schleimhautdrüschen, ihre veränderte Gestalt. Pathologische Flimmerhärchen. Pathologische Flimmerbewegung. Katarrh in Begleitung der Lungenkrankheiten.

II. Entzündungsprodukte in den Lungen. Pneumonia 54

Flüssiges Entzündungsprodukt. Auswurf. Feste Exsudation in die Lungenzellen. Hepatisation, rothe, graue. Sitz der Lungenentzündung. Lungenbrand. Emphysem. Kompression der Lungen.

VII. Entzündungsprodukte in den Verdauungsorganen.

I. Entzündungsprodukte des Magens. Gastritis . . 63

Exsudation in die Zotten; in die submuköse Schicht. Fortgebildetes Exsudat in der Submucosa. Anhang. Perforirendes Magengeschwür.

II. Entzündungsprodukte des Darms. Enteritis. Dysenteria. Typhlitis stercoralis 68

III. Entzündungsprodukte der Leber. Hepatitis . 71

Einfaches Entzündungsprodukt. Lebervereiterung. Muskatnussleber, Cirrhose, Fettleber. Granulirte Leber. Atrophie der Leber.

IV. Entzündungsprodukte der Milz. Splenitis . . 80

Milztumoren. Neubildung des Venenepithels. Bestimmung desselben. Ausgänge der Entzündung. Venenentzündung. Metastatische Ablagerungen.

VIII. Entzündungsprodukte in den Harnorganen. Nephritis 84

1. Entzündungszelle ausserhalb der Harnkanälchen gelagert. Dasselbe zur Faser gestaltet. Die Exsudate

Seite

einfach und zur Kernfaser gebildet in den Harnkanälchen. Die verschiednen Grade der Brightschen Nierenkrankheit. Eiterhöhle in den Nieren.

2. Entzündungsprodukte in der Harnblase. Cystitis. Reiner Exsudationsprocess. Katarrh. Säulenblase (Vessie à colonnes). Harnblasenentzündung in Begleitung andrer Krankheiten

IX. Entzündungsprodukte in den Geschlechtstheilen . . 94

Eierstockentzündung, Exsudation in die einzelnen Follikel. Seröse Cyste, Eierstockwassersucht. Apoplexie der Follikel. Pigmentbildung in ihnen. Kallöse Vernarbung derselben. Anhang. Entzündung der Tuben. Fibroide der Gebärmutter.

Zweiter Abschnitt.

Die Tuberkulose.

I. Die tuberkulösen Produkte der serösen Häute.

1. Die tuberkulösen Produkte der harten Hirnhaut 100
2. – – – des Herzbeutels . . 103
3. – – – des Brustfells . . 104
4. – – – des Bäuchfells . . 104

Diskrete Granulation, gleichmässige Infiltration.

II. Die Tuberkulose in den Nervencentris.

5. Tuberkulöse Produkte im Gehirn 106

Im grossen Gehirn. Verhalten der Nervenfasern, Blutreichthum. Erweichung der Tuberkel. Tuberkel des kleinen Gehirns. Vertheilung des Gehirntuberkels.

III. Die tuberkulösen Produkte der Athmungsorgane.

6. Die tuberkulösen Produkte des Kehlkopfs und der Luftröhre 109

Theilnahme der Bronchialdrüsen in Form von Entzündung. Tuberkelbildung. Verirdung der Drüsen.

7. Die Tuberkeln in der Lunge 112

Tuberkulöse Granulation. Tuberkelerfüllung der Lungenzellen. Ausbreitung der Infiltration.

8. Die Erweichung des Lungentuberkels . . . 114

Erweichung der Granulation. Kavernenbildung, zottige, glatte Kavernen. Entzündliche Reaktion und Organisation des Exsudats in der Kavernenwandung. Indurirter Tuberkel,

Seite

9. Der Auswurf in der Tuberkulose der Lungen . 118

Physische und chemische Untersuchung desselben in den verschiednen Epochen. Kritik der begleitenden entzündlichen Reizung der Schleimhautdrüschen des Kehlkopfs.

10. Die Heilungsprozesse in der tuberkulösen Lunge 124

Vernarbung mit Verkreidung. Obsolescenz. Genuine Narbenbildung.

IV. Die Tuberkulose in den Verdauungsorganen.

11. Der Darmtuberkel 126

Primäre, sekundäre Form. Granulation vom Bauchfell oder der Submucosa aus vorschreitend. Geballte Granulationen mit Entzündungsprodukt. Einfaches, kombinirtes Tuberkelgeschwür des Darms. Anomalien in Quantität und Qualität.

12. Die elementare Zusammensetzung des Darmtuberkels 130

Ausgangspunkt, Infiltration der Submucosa. Die Darmzotten. Geschwüre im Jejunum. Heilung.

13. Die tuberkulösen Produkte in den Gekrösdrüsen 132

Gleichmässige entzündliche Schwellung. Drüsentuberkel. Verirdung desselben.

14. Der Milztuberkel 133

Spitze, breite, grosse Tuberkelmassen.

V. Die Tuberkulose in den Harnorganen.

15. Der Nierentuberkel 135

Granulation. Erweichung. Tuberkulöse Kaverne.

16. Die tuberkulösen Produkte in den Muskeln . 137

Sekundäre Form, Gestaltung der Granulation. Erweichung.

17. Die tuberkulösen Produkte in dem Knochensystem 139

Flache Knochen; spongiöse Knochenenden. Handwurzelknochen. Fistelgänge bei tuberkulöser Caries, ihre Bedeckung, Oberhaut, Zellhautlagen; Exsudationen in die Muskelschichten. Zweck der begleitenden Exsudation.

18. Veränderungen der Organe im Gefolge der Tuberkulose 143

Brustfell, Leber. Milz. Organe des Kreislaufs und der Harnsekretion. Nervencentra.

Seite

Dritter Abschnitt.

Der Typhusprocess.

Der Typhus auf der Darmschleimhaut.

1. Die typhöse Infiltration 153
   Aeussere Erscheinung. Sitz, Gestalt, Lagerung.
2. Anomalien der Infiltration 155
   Sparsame Bildung. Uebermass. Sekundäre Infiltrationen. Uebergreifen in andre Darmtheile.
3. Elementare Untersuchung der Infiltration . . 156
4. Die Schorffbildung 160
5. Elementare Untersuchung derselben 161
6. Das typhöse Geschwür 162
7. Anomalien desselben 163
8. Elementare Untersuchung des typhösen Darmgeschwürs 165
9. Der Heilungsprocess desselben 166
   Netzförmige Narbe, grubige, strahlige Narbe.
10. Elementare Bildung der Narben 167
11. Milz im Typhus 168
12. Leber und Bauchspeicheldrüse im Typhus . . 173
13. Das Herz und die Blutmischung im Typhus . 174
14. Bronchien und Lungen im Typhus 175
15. Die Gekrösdrüsen im Typhus. 178
    Typhöse Infiltration derselben. Rückbildung des typhösen Produkts.
16. Die Harnorgane und ihre Sekretion im Typhus 180
    Vermehrung der Harnsäure. Harnsaures Ammonium. Harnsaures Natrum, Erdphosphate. Entzündungsproduktzellen, Epitheliumzellen, Eiweiss. Kohlensaures Ammonium.
17. Uebersicht der Erscheinungen des typhösen Processes 187

Seite

Vierter Abschnitt.

Die Krebsbildungen.

1. Krebsbildungen der Leber 201

1) Der diskrete Medullarkrebs.
2) Der infiltrirte Medullarkrebs.
3) Der Cystenkrebs.

Elementare Formen.

a) Der grosszellige Leberkrebs.
b) Der gemischte Leberkrebs mit geschwänzten Zellen.
c) Der Zellschaalenkrebs.

2. Krebsbildungen des Magens 207

1) Der skirrhöse Magenkrebs.
2) Der medullare Magenkrebs.
3) Der Gallertkrebs des Magens.

Elementare Formen.

a) Der grosszellige Magenkrebs.
b) Krebs aus grossen und längsovalen Zellen. Faserzellen. Krebsfaser. Formenwechsel. Ausbreitung.
c) Krebs aus geschwänzten und grossen (weiten) Zellen.
d) Gallertkrebs.

3. Krebsbildungen der Bauchspeicheldrüse . . . 214

Skirrhöse und medullare, diskrete und infiltrirte secundäre Krebsform.
1) Der weitzellige Krebs.
2) Der grosszellige Krebs.
3) Der kleinzellige Krebs.
4) Der Zellschaalenkrebs.

4. Blutmarkschwamm 217

Der Pfortader.
Der Leber.
Der Bauchspeicheldrüse.
Der Aorta.
Fungus haematodes.
Carcinoma haematodes.

5. Zellschaalenkrebs der Milz 227

6. Krebsbildungen der serösen Häute 229

1) Krebs der Arachnoidea.
Medullarkrebs: Krebsfaser, Faserzelle. Geschwänzte Zelle.
2) Krebs des Bauchfells.

Seite

3) Krebs der serösen Cysten in den Tuben. Alveolarer Hydrops (Rokitansky.)

7. Fibröser Krebs des Gehirns 232
Sclerose desselben.

8. Cystenkrebs der Muskeln 237

9. Krebsbildungen im Knochen 239
Krebs des Schenkelknochens.
Osteoidbildung und steatomatöse Entartung.
Krystallzellen und Bildung von Knochenmassen in der Markröhre.

10. Krebsbildungen der äussern Haut und der angrenzenden Schleimhäute 243
1) Die breite, eckige Krebszelle.
2) Die breite, runde Krebszelle.
3) Die geschwänzte Krebszelle.
4) Die längsovale Krebszelle.
5) Die pigmentäre Krebszelle.

11. Die Lungen und Leber in der Krebsbildung . 245

12. Die Blutmischung in der Krebsbildung . . . 247

Vorrede.

Die spezielle pathologische Gewebelehre hat einen weiteren Umfang, als die spezielle physiologische Histiologie. Während letztere Wissenschaft die Organe des menschlichen Körpers in ihren physikalischen Elementartheilen betrachtet, begreift die pathologische Gewebelehre die Lehre von der Entwicklung und Zusammensetzung neuer, unter sich und mit dem Mutterboden in organischem Zusammenhange stehender Produkte; die Lehre von den veränderten Verhältnissen der normalen elementaren Gewebetheile, und die Bestimmung des gegenseitigen Einflusses von Krankheitsprodukt und pathologischem Gewebe in den Verhältnissen der Entwicklung, Organisation, Ernährung, Rückbildung und Auflösung zu einander in sich. Wenn die normale Histiologie trotz der unablässigen Forschung der Physiologen, trotz rastloser Thätigkeit

ausgezeichneter Männer in den letzten fünfzig Jahren dennoch nicht im ganzen Umfange zur Erkenntniss der letzten Formbestandtheile jedes Gewebes vorgedrungen ist, und dieser Lehre noch die gerundete, apodiktische Vollendung abgeht, um den Begriff einer Wissenschaft zu erfüllen: darf die geringe Zahl derjenigen Arbeiten, welche über die pathologischen Veränderungen der Gewebe und die Zusammensetzung der Krankheitsprodukte vorhanden sind, noch weit weniger darauf Anspruch machen, eine Wissenschaft der pathologischen Gewebelehre zu begründen. Hierdurch wird jedoch durchaus nicht bewiesen, es müsse das Studium der Krankheitsprodukte und der Veränderungen in jenen Geweben für die fernen Zeiten aufgespart bleiben, in welchen die normale Gewebelehre zur absoluten Wissenschaft herangereift sein wird.

Die Geschichte der Logik und ihrer reellen Verwirklichung thut es kund, dass so oft nur die Begriffe einer Wissenschaft in ihren positiven Elementen bekannt waren, der menschliche Geist in exklusiver Thätigkeit alle Gegensätze und Verneinungen aufzufinden, und zu erkennen: dass er aus diesen negativen Elementen die volle Lehre vom Gegensatz herauszustellen gesucht hat. Die letztere war aber an und für sich betrachtet, und in den Beziehungen zu andern Wissenschaften, eine neue Position. Somit

wurde überhaupt die Schärfe und Schroffheit der exklusiven Thätigkeit gemildert, die Gegensätze wurden nur relativ; und die neue aus der Negation hervorgegangne Lehre trat zu der ersten positiven in solche Beziehungen, dass sie sich wechselsweise bedingten und vervollständigten. Was die Geschichte der Logik und der auf sie basirten Wissenschaften im grössern Umfange lehrt, bestätigt die Geschichte der Medizin in einem engern Kreise. Nur hat die Medizin, dem Charakter einer Erfahrungswissenschaft gemäss, oft den entgegengesetzten Weg durchmessen, und ist von der Kenntniss des Negativen zum Positiven vorgeschritten. Indem die ersten Aerzte den Begriff von Krankheit fanden und feststellten; drängte sich damit freiwillig und nothwendig die Begriffsbestimmung der Gesundheit auf; erst mit der werdenden Lehre von den Krankheiten bildeten sich die ersten Prinzipien der Physiologie; mit der Heilmittellehre entstand die Diätetik: aus dem Trieb die krankhaften Veränderungen des Körpers kennen zu lernen, wurden die ersten Sektionen gemacht, und es entstand mit ihnen unabweisbar die Frage der normalen Anatomie. Bald aber entwuchsen die so gewonnenen positiven Momente dem rohen empirischen Wege: der menschliche Geist erfasste die Nothwendigkeit, die gefundnen positiven Elemente des gesunden Lebens

aufzusuchen, um eine wissenschaftliche Einheit zu gewinnen. Mit der wachsenden Kenntniss derselben trat die Lehre vom kranken Leben in ein abhängiges Verhältniss zu ihr; die Pathologie suchte sich immer mehr aus den Prinzipien der Physiologie zu nähren und zu vervollständigen; ihre höhere Gestaltung entfaltete sich in geradem Verhältniss mit der Ausbildung der Physiologie.

Somit ist das Bestreben, die elementare Zusammensetzung der Krankheitsprodukte und der pathologisch umgeänderten Gewebe schon gegenwärtig kennen zu lernen, ob auch noch die normale Gewebelehre ihrer Ausbildung entgegen geht, gerechtfertigt durch die Geschichte der Wissenschaften und die Geschichte der Medizin im Besondern. Während ausgezeichnete Forscher, wie Baer, Purkinje, Müller, Valentin, Schwann, Henle, Bischoff, Pappenheim, Hannover, Remack, Weber, Mandl, Krause die Entwicklung und Gestaltung der normalen Formbestandtheile untersuchten; haben auch dieselben mit andern trefflichen Forschern, namentlich Müller, Valentin, Gluge, Gruby, Vogel, Engel, Rokitansky, Lebert, Bennet die ersten Arbeiten zur pathologischen Histiologie geliefert.

Die Studien und Untersuchungen zum Aufbau dieser Doktrin sind endlich auch darum eine unab-

weisbare Forderung der Gegenwart, weil die Arzneiwissenschaft zur Ausübung der Kunst vor Allem die Kenntniss der krankhaften Veränderungen des menschlichen Körpers erfordert. Selbst der unwissendste, sogenannte rohe Empiriker beugt sich unter diese Wahrheit. Die solchen Menschen gewöhnlichen Ausdrücke: dies Mittel gebe ich in der Leberentzündung, jenes in der Pneumonie, weil es mir darin genützt hat; zeigen an, wie auch diese Routine — denn Empirie ist ein zu würdiger Namen für solches Verfahren — die Kenntniss der lokalen krankhaften Veränderungen zu besitzen, vermeint. Die Unwissenheit paart sich stets mit der Lüge; indem sie freventlich der Wahrheit den Besitz des Rechts bestreitet, vermeint sie ihr das Recht selbst aus den Händen gerissen zu haben. Für die wenigen Aerzte dieser Gattung existirt keine Forschung und kein Studium; aber in wenigen Dezennien werden hoffentlich solche Individuen nicht mehr zur ärztlichen Kunst gelangen können. Der wahre Arzt erkennt die Empirie als sein Gebiet, damit er aus den hierin gewonnenen Anschauungen seine Begriffe und daraus die Prinzipien seiner ärztlichen Handlungsweise feststellen könne.

Mit dem Studium der pathologischen Gewebelehre muss der Patholog, um der praktischen Medizin den möglichst ausgedehntesten Nutzen zu bringen, die

Krankheitsvorgänge im Leben genau beobachten, die ernährenden Materien, Chylus, Blut, die Se- und Exkrete während des Lebens und nach dem Tode chemisch und mikroskopisch untersuchen; sowie neben dem besonders veränderten Gewebe die Zustände der Hauptstätten der Blutbereitung, der Nervencentra und das allgemeine Verhalten der übrigen Organe im Vergleich zu dem besonders veränderten in's Auge fassen. Das weite Gebiet dieser Doktrin kann von den angestrengtesten Arbeiten vereinzelter Kräfte nicht gewonnen werden; Aerzte, Chemiker, Physiologen müssen dazu thätig sein. (Der Fortbau dieser Studien dürfte eine der segensreichsten Aufgaben physiologischer Institute im engen Verbande mit der medizinischen Klinik werden.) Es ist aber der Beruf jedes Arztes, so viel in seinen Kräften steht, das gemeinsame Werk zu fördern, und daran Theil zu nehmen.

Die vergleichenden Studien, welche am lebenden Körper und der Leiche gemacht werden müssen, lassen schon a priori erkennen, dass der Weg, auf welchem die Fakta der pathologischen Gewebelehre gewonnen werden, ein individualisirender ist. Meine Studien habe ich an Objekten in der Reihe gemacht, wie sie mir der Zufall an die Hand gab. Erst nachdem sich eine Erscheinung in einer gewissen Anzahl gleicher oder analoger Fälle wiederholt hatte, habe

ich sie als Thatsache angeführt. Wo mir dieser grössere Kreis fehlte; führte ich nur die einzelne Beobachtung als solche an. Nachdem sich nun aus den Anschauungen viele Aufschluss gebende Fakta dargestellt hatten: vereinigte ich in der folgenden Schrift das, was ich über Krankheitsprodukte und pathologische Gewebe in ihren gegenseitigen Verhältnissen aus vier grossen Krankheitssphären kennen gelernt habe. Mit der Bezeichnung „Die Krankheitsprodukte“ als Titel habe ich nur hervorgehoben, dass man mit grösserer Bestimmtheit über die formelle Zusammensetzung dieser aburtheilen, als in den Geweben des Körpers die Sonderung des Abnormen und Normalen vornehmen kann.

Die Mangelhaftigkeit und geringe Zahl der chemischen Untersuchungen lassen Vieles unerörtert, was die Kenntniss der Krankheitsprocesse aufgeklärt hätte. Selbst die angegebnen Thatsachen würden durch eine, noch mehre Jahre fortgesetzte Untersuchung analoger Fälle vollständiger geworden sein. Der Schriftsteller aber, welcher den Sachkundigen die Richtung seines geistigen Strebens und die zeitherigen Resultate desselben bekannt macht, thut dies nur, um durch die gesunde Kritik eine Beurtheilung seiner Thätigkeit und die Aufforderung oder Abmahnung zu erhalten, in dem eingeschlagenen Wege zu bleiben oder ihn zu verlassen.

**

Ausserdem ist es der redliche Drang, was man als Faktum zu seiner Ueberzeugung gebracht hat, im grössern Kreise zu Nutz und Frommen der Menschen mitzutheilen. Nur das akademische Wirken kann den Drang nach schriftstellerischer Thätigkeit mässigen und durch Hinausschieben auf fernere Zeit desto ergiebiger machen.

Ueber die spezielle Arbeit von mir nur wenige Worte. Die Untersuchungen sind sämmtlich und durchgehends an frischen Präparaten gemacht worden. Jede Aufbewahrung eines anatomischen Präparats, trocken, in Weingeist oder andern Medien verursacht Störungen und Aenderungen der Textur. Die Form der Zellen und Faser, die Ausscheidungen von Fett und anorganischen Bestandtheilen ändern sich kürzere oder längere Zeit nach der Sektion. Aus der Untersuchung der künstlich veränderten und zerfallnen Präparate resultiren viele Abweichungen, welche ich in den Arbeiten andrer Forscher gefunden habe.

Die Ordnung, in welcher ich die Thatsachen vorführe, ist keine systematische; empirische Studien gestatten nur eine nähernde Anordnung des Analogen. Jeder Arzt wird es vorziehen, sich auf empirische Weise in das Gebiet solcher Beobachtungen einführen zu lassen, um das Gewonnene nach eigner Kraft

zu verarbeiten, und seinen eignen Kategorien unterzuordnen.

In der Darstellung selbst endlich habe ich das Aufstellen aller Hypothesen vermieden; selbst diejenigen, welche sich als sehr plausibel den Thatsachen anreihten. Der Schriftsteller büsst damit allerdings den sogenannten genialen Anschein; aber der Wissenschaft ist nicht mit Hypothesen geholfen; nur Thatsachen fördern sie.

Durch Ausführen der Schrift streng nach der Richtung eigner Beobachtung habe ich die Einfachheit der Darstellung bewahrt. Nach Beendigung des Manuskripts habe ich die Forschungen Andrer in diesem Gebiete durchgenommen, mit meinen Resultaten verglichen und die Früchte dieser Parallelen, wo nöthig, in Anmerkungen hinzugefügt.

Nur eine freudige Pflicht inniger Dankbarkeit lässt mich noch bei der Einleitung verweilen. Herr Medizinalrath Dr. Ebers hat mir in ausgedehntester Art in dem seiner Leitung sich erfreuenden, städtischen Aller Heiligen Hospitale*) die Gelegenheit zu meinen Arbeiten verschafft. Dieser Ehrenmann, in

---

*) Nachschrift. Seit April 1845 bin ich an dem allgemeinen Krankenhause für die Abtheilung der chronischen Krankheiten angestellt.

ausgezeichneter Weise als Gelehrter und Praktiker bekannt, ermüdet unter der Bürde seiner Beschäftigungen nicht, thätig in der Wissenschaft fortzuwirken. Wenn das reifere Alter sich sonst häufig bei dem rastlosen Fortschritt der Kunst passiv verhält; ist es um so dankbarer anzuerkennen, wenn man, wie Herr Ebers, nicht blos die neuesten Erfahrungen ergreift, und sie in das Leben einführt; sondern auch andere Kräfte zu gleicher Thätigkeit anregt und ihren Arbeiten jeglichen Vorschub leistet.

Breslau, 13. Dezember 1844.

Dr. F. Günsburg.

Erklärung der Abbildungen.

Tafel I.

Fig. 1—2. Membranöses Entzündungsprodukt des Brustfells:

Fig. 1. Entzündungszelle; a. mit nicht ganz entwickelten, b. mit ausgebildeten Kernen und einfachem Körperchen darin, c. Entzündungsproduktkugeln, Eiterzellen, ausgebildete Entzündungszellen mit zwischengelegnen einfachen Zellkernen.

Fig. 2. a und b. Uebergang der Entzündungszelle zur Eiterzelle, c. spindelförmige, geschwänzte Entwicklungszellen des Entzündungsprodukts.

Fig. 3—9. Entzündungsprodukte in den Drüsen der Kehlkopfschleimhaut. Veränderungen der Drüsen und des Flimmerepithels.

Fig. 3. Schleimhautschicht mit Drüsen; a. doppelschläuchige Drüsen, aus Epithelialzellen mit Enchymkörnern gebildet, b. ihre Mündung, c. einfach ästige Drüsen, aus Pflasterepithel gebildet, mit Entzündungszellen erfüllt, auf der Spitze von einzelnen Flimmerzellen besetzt d.; e. ästig traubige Drüsen α, γ. Aeste; β. Flimmerzellen; f. doppelschläuchige Drüse mit erfülltem Ausführungsgang und Flimmerzellen auf der Spitze α. g. entleerte traubige Drüse.

Fig. 4. Zusammensetzung der Drüsen; a. Traubendrüse aus gekerntem Pflasterepithel zusammengesetzt α; die Flimmerhärchen γ; sitzen auf dem Cylinderepithel β; — b. Epithelialzelle mit einem, c. mit 2 Kernen; d. Schlauchdrüse voll Entzündungsprodukt; e. Schlauchdrüse an der entleerten Stelle halsförmig eingeschnürt, f. gruppirte Schlauchdrüse.

Fig. 5. Veränderte Flimmerhärchen: a. Haar als einfache Verlängerung der Zelle, b. dasselbe mit hakenförmiger Endkrümmung; c. Haar seitlich inserirt an die Mutterzelle, d. hakenförmiges Haar mit eigner zelliger Basis, e. ahlenförmig gekrümmtes Haar, f. dasselbe mit breitem, kolbigem Hakenende, g. Cylinderzelle mit drei Haarspitzen.

Fig. 6. Flache Traubendrüse der Bronchien mit anliegenden Fasern: a. Drüseninhalt, b. Flimmercylinder, c. Kernfasern.

Fig. 6. c. — Fig. 8. Veränderungen der Flimmerhärchen: c. gegliedertes, d. peitschenförmiges, e. seitlich artikulirtes, spitzes, f. kuglig endendes, g. ahlenförmiges Flimmerhaar.

Fig. 7. a. einfaches, stumpf endendes, b. hakenförmig umgekrümmtes, c. vielgliedriges, d. peitschenförmiges Flimmerhaar; e. Haar mit Zellkern im Innern, f. zweigetheiltes Flimmerhaar.

Fig. 8. a. doppelgliedriges, b. dreigetheiltes Haar, c. peitschenförmiges Haar mit Zellkern im Innern.

Fig. 9. Flache Traubendrüsen der Bronchialschleimhaut mit Entzündungsprodukt erfüllt: a. Drüse, b. Faserzüge, c. Pflasterepithel.

Fig. 10. Traubendrüse der Bronchien mit seitlichen Fasern: a. enthaltne Entzündungszelle, b. Zelle der Drüsen.

Fig. 11. Lungenzellen im Beginn der Pneumonie: a. gemeinschaftlicher Bronchialast, b. ausgedehntes Gefässnetz, c. Entzündungszellen und Zellkerne zwischen den kapillaren Verzweigungen.

Fig. 12. Entzündungszellen in den Zotten des Magens: a., b. Entzündungszellen mit vielen Kernkörperchen, c. Eiterzellen (Körnchenzellen).

Fig. 13. Entzündungsprodukt der serösen Häute: a. unvollkommen runde Zellen durch Einfassung der Ränder gefranzt, b. spindelförmige Zellen mit Kernkörperchen besetzt, c. geschwänzte Entwicklungszellen.

Fig. 14. Schichten von Kernfasern neuer Bildung in der Hydrocele a.; b. spindelförmige Entwicklungszellen.

Fig. 15. Entzündungsprodukt der Schleimhäute: a. rundliche Zellen mit kleinem Kern, b. Pflaster- und Flimmerepithel, beide von der Nasenschleimhaut, c. Pflasterepithel, d. verschieden gebildete Entzündungszellen der Mastdarmschleimhaut.

Fig. 16. Pustelbildung des Ecthyma: a. Epidermis, b. Entzündungszellen, c. Derma, d. Schweissdrüschen, e. Haarbälge.

Fig. 17. Pustel der Variola: a. Entzündungsprodukte, b. Epidermis, e. Derma, c. Haar, d. Haarscheide.

Fig. 18. Ganglionnäre Umwandlung der Nerven. a. Nervenfasern, c. Ganglienkugeln, b. Endschlingen der Nerven.

Fig. 19. Entzündungsprodukte in der Milz: a. b. Zellen des Milzvenenepithels, c. Milzvenen mit anlagerndem Epithel, d. Gefässe an deren Epithelien, e. die Milzkügelchen aufgereiht sind.

Fig. 20. Hepatisation der Lungen: a. Zellen der Lungen mit Entzündungszellen erfüllt, b. freiliegendes Exsudat, die Wände der Lungenzellen zerstört, nur die Bronchialfasern unversehrt, c. einzelne Entzündungszellen mit Kern und Körperchen.

Fig. 21—25. Struktur des Nasenpolypen:

Fig. 21. spindelförmige Entwicklungszellen der Kernfaser.

Fig. 22. Kernfasern neuer Bildung a., Entzündungszellen b.

Fig. 23. Durchschnitt in die Quere: a. Kernfaserschicht, b. Schicht von Entzündungszellen, c. von Pflasterepithel. Stiel des Polypen.

Fig. 24. Struktur in dem lockern blutenden Gewebe: a. Blutgefässe, b. Entzündungszellen, c. spindelförmige Entwicklungszellen.

Fig. 26. Leberzellen der Muskatnussleber, Kerne leicht geschwellt, kleine Fetttröpfchen im Innern der Zellen b., a. Gefässausbreitungen zwischen den Zellen.

Fig. 27—29. Structur der Fettleber.

Fig. 27. a. Zugerundete Leberzellen mit traubigem Kern;

b. rundliche Zellen, deren Kerne zu Fettbläschen umgewandelt sind.

Fig. 28. a. verkleinerte Leberzellen mit kleingekörntem Inhalt, b. gänzlich atrophirte Zellen, c. stark ausgedehnte Zellen mit Fettbläschen ganz erfüllt.

Fig. 29. Leberzellen ohne Kerne mit kleinen Kernkörperchen in der granulirten Leber.

Fig. 30. a. spindelförmige Entwicklungszelle als Entzündungsprodukt in der Cirrhose, b. Kernfaser, c. längsovale Entzündungszelle.

Tafel II.

Fig. 1—18. Typhöse Produkte.

Fig. 1. Zelle des typhösen Produkts in dem infiltrirten Wulste; a. Bildungsformen, b. ausgebildete Zelle.

Fig. 2. Entwicklungszelle der Kernfaser im infiltrirten Wulste.

Fig. 3. Vertheilung der Blutgefässe und Zotten auf dem infiltrirten Wulste: a. Blutgefässe mit ihren Verzweigungen bis in die Zotten zu verfolgen, b. Nervenschlingen an der Grundfläche der Zotten, c. Zotten.

Fig. 4. Vollkommenste Bildungsform der Zelle des typhösen Produkts; 800 Mal Vergrösserung, der Kern nicht scharf umschrieben.

Fig. 5. Dreiseitig hemiëdrisch rhomboëdrische Säule mit Abstumpfung zweier Seitenkanten.

Fig. 6. Zerfallende Moleküle des typhösen Schorfs.

Fig. 7. Typhöses Produkt auf der Basis verschorfter Wülste.

Fig. 8. Epithelialzellen der Milzvenen und Milztumoren.

Fig. 9—12. Krystalle auf der typhösen Darmschleimhaut.

Fig. 9. a. Vierseitige rhombische Säule mit Abstumpfung der stumpfen Seitenkanten, augitartiger Endzuschärfung, b. Vorherrschen der Abstumpfungsflächen, Uebergang zur rhombischen Tafel.

Fig. 10. Zwilling dieser Tafelform.

Fig. 11. Struktur einer klinorrhomboidischen Säule; Durchschnitt.

Fig. 12. Sechsseitige rhombische Säule durch Abstumpfung der spitzen Seitenkanten und Zuspitzung durch ein rhombisches Oktaëder.

Fig. 13. Entzündungszellen a. und Zellkerne b. im Harn Typhöser.

Fig. 14. Aus- und neugebildete länglich ovale Epitheliumzellen im Harn Typhöser.

Fig. 15. Fragmente von Pflasterepithel im typhösen Harn.

Fig. 16. Röhrige Konkremente im typhösen Harn.

Fig. 17. Fragmente von Epithelgebilden im typhösen Harn.

Fig. 18. Epithelialzellen und dendritische Krystalle von harnsaurem Ammonium im Harn Typhöser.

Fig. 19—40. Tuberkulöse Produkte.

Fig. 19. Tuberkelzellen im grossen Gehirn.

Fig. 20. Epithelialzellen im tuberkulösen Produkt des grossen Gehirns.

Fig. 21. Mengung von Tuberkel- und Entzündungszellen im Hirntuberkel: a. Tuberkelzellen, b. Entzündungszellen.

Fig. 22. Tuberkelzellen im kleinen Gehirn.

Fig. 23. Entzündungszellen im Tuberkel des kleinen Hirns.

Fig. 24. Krystallinische Fragmente im Hirntuberkel.

Fig. 25. a. Die sich deckenden Windungen der Harnkanälchen in der Tuberkulose der Nieren, b. Malpighischer Körper der Nieren.

Fig. 26. a. Eiterzelle (Körnchenzelle in der tuberkulösen Niere, b. d. einzelne Tuberkelzellen in der Nierenkaverne, c. Tuberkelmoleküle.

Fig. 27. a. Entzündungszellen im Harn Tuberkulöser, b. Blutkügelchen.

Fig. 28. Zellen des Pflasterepithels a., b. und krystallinische Fragmente im Tuberkel des Herzbeutels.

Fig. 29. Krystalle auf der Oberfläche tuberkulöser Därme: a. Zwilling der rhombischen Tafel, b. rhombische Säule mit Endzuschärfungen, c. ungleichflächiges Tetraëder.

Fig. 30. Zelle des Darmtuberkels. Durchsichtigkeit der Zelle, Ungleichheit der Ränder, Schwäche und grosse Zahl der Kernkörperchen.

Fig. 31. b. Tuberkelzelle der Mesenterialdrüse, a. Entzündungsprodukt in den Mesenterialdrüsen Tuberkulöser.

Fig. 32. Tuberkelzellen der harten Hirnhaut.

Fig. 33. Zellen der Lunge in Umgebung der Kavernen, erfüllt mit Tuberkelzellen b. und Entzündungszellen c., Bronchialfasern a.

Fig. 34. Kapselfläche der Kaverne: a. spindelförmige Entwicklungszelle, b. Entzündungszelle, c. Schicht der Kapsel, c. Kernfasern neuer Bildung, d. obsolescirtes Blutgefäss, e. langgezogne Faserzelle, f. Tuberkelzelle im Inhalt der Lungenkaverne, g. Schicht von Kernfasern nächst der Kapselschicht.

Fig. 35. Milztuberkel: a. geschwänzte Entwicklungszellen mit Kernen aussen besetzt, b. Zellen des Milztuberkels, c. vollständig ausgebildete Tuberkelzelle der Milz mit trüber Zellhülle.

Fig. 36. Tuberkelzellen in den Sehnenscheiden zwischen die Blutgefässe a abgelagert.

Fig. 37. Tuberkel der Muskeln. Die Muskelfasern a. b. zeigen statt der Querstreifung nur in der gleichen Richtung verlaufende Granulationen von Punktform sowie grössere Granulationen.

Fig. 38. Knochentuberkel c. die komprimirten Knochenkanälchen. Die Blutgefässe a. verbreiten sich in die Lücken hinein; die vergrösserten Knochenlücken d. erfüllt mit den scharf gezeichneten, ungleich randigen Tuberkelzellen und mit den durchsichtigeren runden Entzündungszellen.

Fig. 39. Einlagerung von Kernfasern b. c. in das Derma; die Schicht von Pflasterepithelien a verdickt.

Fig. 40. Struktur eines Fistelgangs. Die Schicht der Epidermis a von Pflasterepithelien gebildet, wird von dem tuberkulösen Sekret bedeckt; dicht unter ihr folgt die Lage neuge-

bildeter Kernfasern b.; alsdann die durch Kompression zu granulirten Cylindern verwandelten Muskelfasern d., in deren Mitte einzelne unversehrte Muskelfasern. Darauf folgt die Schicht von Sehnenfasern e. f. granulirte Muskelfaser, an welcher die Streifung vollkommen verschwunden ist, g. Knochenkanälchen, h. Tuberkelzellen in den Knochenlücken.

Tafel III.

Fig. 1—10. Leberkrebs.

Fig 1. Grosse Krebszellen: a. Zelle des grosszelligen Leberkrebses von länglich ovaler Gestalt mit 2 Kernen, in deren jedem zahlreiche Körperchen und ein übrigens trüber Inhalt.

Fig. 2. Körnchenzelle im Leberkrebs.

Fig. 3. Geschwänzte Zelle des Leberkrebses in deren Kopf der Kern mit solitärem Körperchen a., die zu einem Fasergerüste verbundnen Faserzellen des Krebses b.; sie sind rundeckig, breit und zeigen noch ihren Inhalt.

Fig. 4. a. spindelförmige, doppelt geschwänzte Krebszelle b. geschwänzte Krebszelle, in deren Kern sehr zahlreiche Körperchen.

Fig. 5. Leberzellen im Krebs, zugerundet, mehre Fettbläschen führend, im Inhalt getrübt.

Fig. 6. Unregelmässig eckige Krebszellen mit massiger ungleicher Kernmasse.

Fig. 7. Vom Fett aufgetriebne Leberzellen mit traubigem Kern.

Fig. 8. Zellmembran im Cystenkrebs der Leber.

Fig. 9. Durchschnittsflächen dieser Zellmembranen Fasercylindern ähnlich.

Fig. 10. Zellen des Cystenkrebses mit unvollkommnem Kern, b. eine einzelne solche Zelle bei 800 Mal Vergrösserung.

Fig. 11. Grosse Zelle des Magenkrebses, längsoval, durchsichtig mit mehren Kernen, in denen zahlreiche Körperchen. Der einzelne Kern zur weitern Zellbildung fähig b.

Fig. 12. Kuglige Zellen des Magenkrebses mit 2 bis 3 unvollkommen runden Kernen, in denen ungesonderte Kernmasse.

Fig. 13. Längsovale Zellen des Magenkrebses in der gemischten Form: a. mit diskreten Zellkernen, b. mit einer längsgedehnten unbestimmten Kernmasse.

Fig. 14. Unvollkommen runde, unregelmässig eckige Krebszelle des Magens.

Fig. 15. Verödete Kapillargefässe in der schwarz sugillirten Zellfaserschicht, die unter dem Magenkrebs liegt.

Fig. 16. Entzündungsprodukt unter der Epithelialschicht der Magenschleimhaut, vom Krebs nur durch die elementare Untersuchung zu unterscheiden.

Fig. 17. Geschwänzte Zelle des Magenkrebses.

Fig. 18. Breite Krebszelle des Magens, unregelmässig rundeckig, tafelartig dünn, mit runden Kernen und sehr feinen Körperchen.

Fig. 19. Entzündungsprodukte mit den Krebszellen des Magens im Gemenge vorkommend.

Fig. 20. Weite Krebszelle der Bauchspeicheldrüse.
Fig. 21. Kleinzelliger Krebs der Bauchspeicheldrüse.
Fig. 22. Grosse Krebszelle derselben.
Fig. 23. Zellen im Cystenkrebs der Milz.
Fig. 24. Rundeckige Zellen im Cystenkrebs der Muskeln.
Fig. 25. Molekulare Körnchen und Krystalle in demselben.
Fig. 26. Grosszelliger Krebs der intermuskulären Zellschicht.
Fig. 27. Längsovale Faserzelle im Knochenkrebs.
Fig. 28. Spindelförmig längsovale Krebszelle der Haut.
Fig. 29. Breite Krebszelle der Haut — Fächerkrebs a., b. Krystallzelle im Hautkrebs.
Fig. 30. Längsovale Krebszelle der Haut.
Fig. 31. Krebsfaser-Bildung des Magens.
1. Kern der Krebszelle mit vielen Körperchen.
2. Runde Krebszelle mit 2 solchen Kernen.
3. Fasrige Krebszelle mit einfachem Kern.
4. Dieselbe mit drei Kernen.
5. Dieselbe in 2 besondre Theile abgeschnürt.
6. Krebsige Faserzelle mit abgestumpftem Ende.
7. Grosse runde Krebszelle mit vielen Kernen.
8. Fasrige Krebszelle, in deren Schwanzende mehre Kerne entwickelt sind.
9. 10. 11. Ausstülpungen an dem fasrigen Ende zur Bildung neuer Krebsfaserzellen.
12. Blutgefäss, in welchem entschiedne Kerne der Krebszellen enthalten sind.
13. Stellung der Kernkörperchen in Krebszellen.
14. Geschwänzte Krebszelle mit mehren Kernen im Zellkopf.
15. Anlagerung der Faserzellen.

Fig. 32. Gallertkrebs des Magens a. b. c. Ansicht der ganzen Masse, b. fasrige Schicht, c. gallertähnliche Kugeln, d. faserartig verbundne, längsovale Zellen, e. eingelagerte Zellkerne, f. weite Krebszelle, g. fasrige Krebszelle, h. geschwänzte Krebszelle.

Fig. 33—37. Knochenkrebs. (Osteosteatom, Osteoid.)

Fig. 33. Die aufgetriebnen Knochenkanälchen: a. in denen keine Knochenkörperchen, nur Fasern; in den Lücken die Krystallzellen b., Blutgefässe c.

Fig. 35. zeigt die Stellung der Knochenfasern in ihrer gegenseitigen Abhängigkeit; a.—h. Richtung der Knochenfasern. Das ganze Knochenkanälchen neu gebildet.

Fig. 36. Krystallzellen: a. mit Kern in der Mitte, b. die Krystalle reichen nicht an die Peripherie, sind an der Spitze mit kleinen Fettkügelchen besetzt, c. ohne Kern.

Fig. 37. Blutgefässe und kleinzelliges Entzündungsprodukt an der Basis eines Osteoids.

Erster Abschnitt.

Die Entzündungsprodukte.

I. Die Entzündungsprodukte der serösen Häute.

1. Entzündungsprodukte des Brustfells.

1) Das vollkommen flüssige Produkt des Brustfells, von jenem Zustande an, in welchem es dem reinen Blutserum am ähnlichsten ist, bis zu den verschiedenen Graden grösserer Dünn- und Dickflüssigkeit und Misfärbung, enthält eine grosse Zahl von Zellen, die unvollkommen rund, an der Peripherie mit kleinen, undurchsichtigen Kügelchen bisweilen besetzt sind, scharf gezeichnet, und mit 3—6, selbst 10 kleinen Kernkörperchen und einem übrigens durchsichtigen Inhalt versehen sind. Ihr Durchmesser wechselt von 0,005 — 0,007 — 0,01 mill. Bisweilen haben sie nur den Werth von Zellkernen, und sind von einer unvollkommen runden, länglich runden, ovalen oder oblongen Zellhülle von 0,01 — 0,02 mill. diam. eingeschlossen. Mit diesen beiden Arten der Zellbildungen erscheinen im Exudate Blutkügelchen von der normalen, abgeplatteten Scheibenform, 0,005 mill. diam. mit Andeutung eines zentralen Kernchen; andere dagegen sind im Zustande der Schwellung, erreichen 0,007 mill. diam., und haben im Centro ein grösseres, rundes,

genau begrenztes Kernchen. Blutkügelchen letzter Art finden sich häufig in der unmittelbaren Nähe der Zellen; und diese haben bisweilen einen mit einem zentralen Körperchen versehenen Kern; so dass sie in allen Beziehungen in Form und Grösse den durch Schwellung und weitere Entwicklung veränderten Blutkügelchen gleichen. Ihre Identität ist also durch Thatsachen wahrscheinlich gemacht. Sowie also einerseits der einfache Uebergang weiter entwickelter Blutkügelchen zur Entzündungszelle wahrscheinlich ist: so ist auch andrerseits in dem Medium des einfachen, pleuritischen Exudats die mannigfaltige sich steigernde Fortentwicklung der Entzündungszelle gegeben. Ausser der Reihenfolge von der runden zur oblongen Hülle finden sich im flüssigen, pleuritischen Exudate: die einfach und doppeltgeschwänzten, spindelförmigen Zellen, an deren Kopfende oder mitten in deren Körper die Kerne 4 bis 6 Körperchen halten; die geschwänzten Verlängerungen sind nach kürzerer oder längerer Verjüngung stets scharf zugespitzt.

Die Flüssigkeit ist meist von gelblich, oder grünlich weisser, mehr weniger dunkelgelber, oder in's röthliche ziehender Färbung, bis in das Schmutzigbraune. Dieselbe ist stets neutral, hat einen indifferenten, kurze Zeit nach der Entleerung dem Schwefelammonium oder Schwefelwasserstoff verwandten Geruch. Salpetersäure bringt einen dicken, mehr weniger schmutziggelben, eiweissartigen Niederschlag mit vollständiger Gerinnung der Flüssigkeit hervor, ebenso Salzsäure in geringerem Grade; die Pflanzensäuren sind wirkungslos. Quecksilberchlorid bewirkt eine starke, milchige Trübung, die alsbald einen albuminösen Niederschlag zur Folge hat; Chlorbarium verursacht geringe Trübung, deutet also auf den geringen Gehalt an Schwefelsäure. Aetzkalihydrat gibt der Flüssigkeit eine gelbliche Färbung. — Bei 100° C. gerinnt die Flüssigkeit zu formloser, eiweissartiger Masse; Gerbsäure und Chlorbarium zugesetzt bewirken schon bei 60° den dicken weisslichen Niederschlag. — Diese, leider sehr unvollkommne, chemische Untersuchung

beweist, dass die flüssigen Entzündungsprodukte des Brustfells aus Eiweiss mit einer Spur von Schwefel und viel Wasser bestehen.

2) Das koagulirte Entzündungsprodukt des Brustfells ist die der Zeitfolge, wie auch der Bedeutung nach nächste Entwicklungsstufe des Exudats. Es erscheint in verschieden grossen, dickflockigen oder lappigen Stücken, frei schwimmend oder locker und nur mechanisch an Rippen oder Lungenfell angeheftet, von gelblicher Färbung und nach der verschiednen Durchfeuchtung mit flüssigem Exudat, von verschiedner Konsistenz. Dasselbe besteht aus Zellkernen, von meist vollkommner Rundung, 0,007 — 0,01 mill. diam. mit 3—5 dunklen, von Peripherie und Centrum gleich weit abstehenden Kernkörperchen. Die Zellhüllen sind zu einer durchsichtigen, mit grauen Pünktchen versehenen Membran verschmolzen. Blutkügelchen und Fettzellchen sind in der Umgebung des Zellenlagers verbreitet. Diese Zellen erlangen, wenn die koagulirten Exudate eine höher organisirte Exudatform zur Grundlage haben, ebenfalls höhere Uebergangsformen, wie alsbald aus einander gesetzt werden soll.

Dies Exudat nimmt bei gleichzeitigem Vorhandensein andrer Krankheitsprodukte in den Lungen eine verschiedne Beschaffenheit an. Wenn der Lungentuberkel auch das Brustfell in den analogen Exudationsprocess hineinzieht, sind die koagulirten Exudate des Brustfells in ihrer äussern Erscheinung der oben beschriebnen gleich; sie bestehen aber aus unvollkommen rundlichen Zellen (Fig. 13. Tab. I.) von 0,005 — 0,007 mill. nie 0,01 mill. diam. erreichend, die am Rande gefranzt, ohne diskrete Kernkörperchen, und mit punktgrossen Kügelchen gefüllt sind, in Wasser und Essigsäure unverändert. Die Zellen des normalen Exudats treten im Wasser schärfer hervor; in Essigsäure löst sich ihre Hülle.

3) Das membranöse Entzündungsprodukt des Brustfells, die fasrige Exudation. Sie begreift alle diejenigen Bildungen, welche man mit zelligen Anheftungen der Lungen, mit sehnenartigen, in kürzerer oder längerer Zeit gebildeten

bandartigen Membranen, frei in flüssiger Exudatmasse schwimmenden Cysten und den verschiednen Verdickungen und Exudatschwarten bezeichnet. Die Hauptmasse dieser Produkte besteht aus den beschriebnen Entzündungszellen; zwischen denen, namentlich bei erneuter Bildung, mit Blutkügelchen erfüllte, vielfach verzweigte Kapillargefässe liegen. Die Zellen selbst sind von unregelmässig netzförmig geordneten Bindefasern durchsetzt, oder wechseln lagenweise mit Schichten parallel neben einander gelagerter, elastischer Fasern.

Das flüssige Exudat, welches die membranösen Produkte umspült, ist röthlich gelb, und enthält nebst Blutkügelchen von gewöhnlichen Formen, andre, die im Zustand der Schwellung über 0,005 mill. diam. hinausreichen. Die Zellbildungen sind runde Zellen mit gefranztem Rande, 6—10 freien Kernkörperchen und trübem Inhalt (Fig. 1. Tab. I.); andre enthalten Kern und centrales Körperchen. (Fig. 1. a. b.) Die höchsten Durchmesser, welche diese Zellen erreichen, sind 0,007 mill. — 0,01 mill. — 0,015 mill. — 0,02 mill. Ferner längs-ovale Zellen von 0,005 mill. diam. und spindelförmige Zellen. (Fig. 2. Tab. I.) Diese mannigfachen Bildungen der Zellhülle zeigen die Tendenz zur Organisation der Faser, welche in der Pleura vor sich geht.

Wenn die membranösen Exudate in exquisiter Form mit koagulirten und flüssigen zugleich vorkommen, so zeigt die innerste, dem flüssigen nächste Schicht sich völlig zusammengesetzt aus einem dichten Kapillargefässnetz und darinnen aufgereihten, 0,007 — 0,01 mill. diam. besitzenden Zellen, in denen 3—4 Kernkörperchen. Essigsäure hatte in dieser Schicht eine Gerinnung zur Folge, welche eine unregelmässig fasrige Gestaltung zeigte. Die nächst darunter folgenden Schichten stellten die Stufenfolge der Uebergänge von Zelle zur Faser dar. Die Zellen waren dichter an einander gedrängt, an beiden Enden in die Länge gezogen; die Zellen tieferer, schaalig darunter liegender Schichten waren längsoval, von 0,015 — 0,02 mill. Länge, mit einem längsoval gestalteten, aus mehrern Körperchen und

undurchsichtiger Kernmasse gebildetem Kerne. Diese Entwicklungszellen waren frei, oder gliedartig zu Cylindern verbunden. In diesen Schichten zum Theil, und vornehmlich in tieferen waren die Zellen über einander vollkommen zur Faser aufgereiht; die interzellularen Grenzflächen verschwanden; und ein Markstreifen in der Axe der Faser deutete ihre Entstehung an. Die elastischen Fasern des Brustfells waren von einem, durch Blutgefässe durchzognen Zellkerngewebe ausgedehnter gestellt. Die Entwicklung in der Bildungsreihe gibt sich auch dadurch kund, dass mit dem Gehalt höherer Formen die betreffenden Schichten in ihren allgemeinen, physikalischen Eigenschaften höher potenzirt wurden; sie nahmen an Festigkeit, Resistenz zu, an Volumen ab.

Die Bildung frei schwimmender Cysten in flüssigen Exudaten des Brustfells ist ebenfalls eine höhere Entwicklungsform. Die Cyste ist von einem weissen, durchsichtigen, der Pia mater ähnlichen Gewebe umschlossen; dieses besteht aus einer äussern Lage dünner, durchsichtiger Bindefasern, und nach innen aus einer Schicht dicht verbundner, 0,007 mill. diam. habender, mit 3—4 Kernkörperchen versehener Zellen. Zwischen den Bindefasern liegen dicht angefüllte Blutgefässnetze. Die pathologische Bildung dieser Cysten ist eben so interessant, als dunkel. Der Inhalt derselben unterscheidet sich in nichts von dem umgebenden flüssigen Exudate. Sieht man diese völlig isolirten, frei im Exudate schwimmenden Bildungen als in ihrer Entstehung gesonderte Produkte an; so kömmt in ihnen die Bildung von Blutgefässen in einer Zellmembran vor, die von den normalen Theilen völlig unabhängig, und ausser allem Konnex mit ihnen ist; und die, wie ein mit eigner Vitalität begabtes, abgeschlossnes Ganze die organischen Elemente erzeugt. Berücksichtigt man aber, wie billig, die Analogie der Erzeugung von Blutgefässen in andern pathologischen Produkten; so wird es wahrscheinlich, dass die Cyste in einer frühern Entwicklungsphase von dem Lungen- oder Rippenfell seinen Ausgang genommen, die Blutgefässe durch Anwuchs

an die Kapillarnetze dieser Haut erhalten habe; und erst in späterer Zeit sich losgelöst, und für sich abgeschlossen habe.

Sowie das koagulirte Produkt abnormer Weise aus, den Tuberkelzellen ähnlichen Gebilden bisweilen zusammengesetzt ist, und den Anknüpfungspunkt zwischen entzündlichen und tuberkulösen Produkten des Brustfells hergibt; so berührt auch die obige Cystenbildung den Typus der Krebsprodukte, und lässt die Gründe für das gleichzeitige Bestehen von Krankheitsprocessen ursprünglich verschiednen Wesens erkennen.

4) Die Exudatschwarte und der fibröse Strang des Brustfells in den bekannten Formen fibröser und glänzender, fester Stränge, und gräulich oder glänzend weisser, bis zur Knorpelresistenz erhärteter schwieliger Schichten. Sie bestehen aus longitudinal, sinuös, oder wellenförmig an einander gereihten Cylindern, von gleichmässiger Durchsichtigkeit und allmäliger Löslichkeit in Essigsäure. Auf ihrer Aussenfläche haben sie unregelmässig angelagert länglich runde, dunkle Zellkerne, von 0,005 mill. diam. Zwischen diesen neugebildeten, elastischen Kernfasern befinden sich eine grosse Zahl einfacher Entzündungszellen; je mehre zwischen zwei Cylinder über einander gereiht, mit deutlich unterscheidbaren Zwischenwänden, und mit deren Verschwinden zur Faser werdend. In der Begrenzung zweier Cylinder lagen auch längs gezogne, in der Mitte bauchige, zwischen Zelle und Faser mitten inne stehende Körper mit aussen angelagerten Kernen; sowie andre einfach in die Länge gedehnte, in erster Fortbildung begriffne Zellen. Dieses zweifache Aufsteigen zur Faser durch Verschmelzung der Zellen und durch Ausbildung der einzelnen ist jedoch nicht in allen solchen Exudatschwarten beobachtet worden. Die meisten bestanden aus elastischen Fasern, oder in unregelmässigen Netzen verbundnen Bindefasern mit aussen angelagerten Zellkernen und unvollkommen runden, 0,005 — 0,01 mill. diam. habenden, undurchsichtigen, meist aggregirten Pigmentkügelchen; sie waren von Krystallen umgeben, die

der rhombischen Säule zunächst standen. Zwischen den Fasern war im Falle der Pigment- und Krystallbildung kein Blutgefäss mehr vorhanden.

Kernfaser und elastische Faser sind die höchsten Bildungen des pleuritischen Entzündungsprodukts, darüber hinaus beginnt das Zerfallen zu anorganischen Elementen: erst entstehen Pigmentzellen, dann Krystalle, und später grössere Konkretionen aus krystallinischen und formlosen Bestandtheilen.

2. *Entzündungsprodukt der serösen Haut des Herzens.* (Peri-Endocardium.)

Das flüssige Exudat ist mit blossem Auge von dem im normalen Zustande vorfindlichen Serum nicht zu unterscheiden. Dass eine Absonderung von Serum, wiewohl nur in einigen Tropfen normaler Weise Statt habe, beobachtete ich bei der Sektion sieben Erschlagner, die augenblicklich getödtet worden waren. Dies normal vorkommende Serum ist eine gelblich weisse Flüssigkeit, die nur einige Blutkügelchen enthält. Sie bleibt durch Kochen, durch Zusatz von Essigsäure unverändert, und mit Salpetersäure lässt sie einen flockigen, gelblichen, albuminösen Niederschlag fallen.

Das flüssige Entzündungsprodukt des Herzens enthält nur sparsam Blutkügelchen, ist dagegen der Heerd einer sehr zahlreichen und regelmässigen Zellenbildung. Die Zellen wechseln im Durchmesser von 0,0075 — 0,01 mill., die Kerne von 0,005 mill. haben ein centrales Körperchen; die Peripherie der Zellen ist mit kleinen, punktförmigen Kügelchen besetzt. Die Zellen sind meist in sehr grosser Zahl aggregirt, führen ausser den Kernen einen fein punktirten, halbdurchsichtigen Inhalt, und sind so dicht zusammengestellt, dass die Umrisse der einzelnen mit einander verfliessen; und das ganze Bild einen hohen Grad von Regelmässigkeit erhält. Essigsäure macht die Zellhüllen durchsichtiger, und verwandelt die Kügelchen der Peripherie in kleine, schwarze, sich allmälig weiter ausdehnende Ringe. Letztere sind mithin als aus dem Bildungsprocess übrigende Fettbläschen anzusehen.

Die vollkommen neutrale Flüssigkeit gab mit Salpetersäure und Salzsäure eine bedeutende, mehr als die Hälfte des ganzen Gewichts betragende Masse flockigen, gelblich weissen Eiweisses. Sublimat bewirkte milchige Trübung; Essigsäure, Gerbsäure, Chlorbarium änderten die Flüssigkeit nicht. Bei 100° C. erfolgte durch Zusatz von Essigsäure oder Gerbsäure vollständige Gerinnung.

Die meistentheils vorfindlichen Zellenaggregate und die Gleichförmigkeit ihrer Bildung entsprechen der höchst rapiden Entwicklung dieser Exudate.

Die plastischen Exudate des Herzbeutels treten in den wechselndsten Formen auf: als hier und da vertheilte, Adhärenz des Herzmuskels an das freie Blatt des Pericardii bewirkende Membran; als zahlreich vorhandne Doppelzapfen, deren kolbige Enden am Herzen einerseits, am Herzbeutel andrerseits ansitzen; als feiner oder grobzottiger Ueberzug auf den einander zugekehrten Flächen des Pericardium. In Färbung variiren sie von glänzendem Weiss und gelblich Weiss bis in das Hellröthliche und besitzen gewöhnlich die Konsistenz des geronnenen Eiweiss. Sie bestehen aus einem Netz vielfach in einander geronnener Fasern, durchsetzt von einem Lager von Zellen, die 0,007 — 0,01 mill. diam. und ein undurchsichtiges Kernkörperchen haben. Die Fasern zeichnen sich durch hohen Grad von Durchsichtigkeit und ungleichmässigen Durchmesser aus. Die Zellen werden an vielen Punkten im Uebergange der Bildung angetroffen. Man unterscheidet jedoch entweder blosse faserstoffige, den Fasern ähnliche Konkretionen, oder wirkliche Faserbildung. Diese beiden Abarten der plastischen Exudation kommen nicht selten gleichzeitig vor; indem die höhere Organisation des Exudats stets noch die bildenden Elemente auf einer niedrigeren Stufe beigeordnet hat. Folgende beiden Fälle mögen zur Erläuterung dienen:

1. Die schaalenförmig aufliegenden, netzartig gefalteten Exudate bestanden aus vollkommnen, einfachen Entzündungszellen und längsovalen Zellen; zwischen denen ein unregel-

mässiges Netz geronnenen Fibrins faserähnlich ausgebreitet war, mit vielen da hinein verlaufenden Blutgefässen. Die tieferen, dem Herzbeutel näheren Exudatschichten bestanden aus elastischen Fasern; an denen dunkle, unvollkommen runde Zellkerne anlagen, aus einer Menge längsovaler und geschwänzter, sehr lang gedehnter Zellen; letztere waren in ganzen Reihen mit einander verschmolzen, durch Zwischenwände nicht mehr getrennt, zur Faser verbunden; enthielten aber ausser den Kernkörperchen noch viele molekulare, punktgrosse Massen. Diese gebildeten Fasern haben dann später die Zellkerne auf ihrer Aussenseite.

2. Das perikarditische Exudat zeigte auf der Oberfläche, d. h. auf der am meisten nach innen gekehrten, ein rothes, den Fleischbalken ähnliches Gewebe. Die Schichten lagen schaalenartig mehrfach über einander, gleichsam Niederschläge verschiedner Zeitperioden aus dem umgebenden flüssigen Bildungsmaterial. Diese Schaalen bestanden aus Netzen von Blutgefässen in solcher Mächtigkeit, dass sie vollständig das Gerüst des Ganzen ausmachten. Sie waren mit alternirenden Zellkernen vollständig besetzt. Zwischen ihnen lag eine Menge äusserst dünner, netzartig verbundner, oder neben einander verlaufender Fasern; die ein ungleiches, hier und da sich verengerndes, dann wieder erweitertes Volumen; weder aussen angereihte Kerne, noch irgend Inhalt hatten. Sie waren das, nur den Bildungstypus der Fasern nachahmende Fibrin; in Essigsäure wurden sie durchsichtig bis zum völligen Verschwinden. — Mit diesem faserähnlichen Gewebe wechseln in den schaalenartigen Schichten Lagen von Zellen, die nur dunkle, unvollkommen runde, nicht scharf gesonderte Kernkörperchen haltende Kerne zeigten. Sie waren unregelmässig gelagert, von 0,005 — 0,007 mill. diam.

Die ganze Zellenmembran sah wie eine Lage von Schleimhautepithel von den Ausführungsgängen der Drüsen aus. Die tieferen, oder vielmehr äusseren Schaalenschichten sind netzförmig gestaltet; sie haben ebenfalls faserstoffige Säulen; sind mit gruppirten Blutkügelchen, vermuthlich durch kapillare

Apoplexien entleert, besäet. Die Entzündungszellen waren in diesen Lagen sparsamer und isolirt, nicht zu Membranen verbunden, und führten nicht genau begrenzte Kernkörperchen. Die sehnig verdickte Schicht am Herzbeutel besteht aus den in engen, wellenförmigen Biegungen verbundenen, elastischen Fasern, welche nur so lang gezogne Zellkerne zwischen sich hatte, dass sie wie dunkle, alternirend gestellte Halblinien aussahen. Nach aussen von den Fasern folgten zu unregelmässigen Zotten verbundne, und somit ihrer Hüllen verlustige Zellen, oder faserartig an einander gereihte, unvollkommen runde Zellen mit nicht genau gesonderten Kernkörperchen. In allen diesen Lagen erschienen Krystalle von Form der rhombischen Säule, mit vorderer und hinterer schief aufgesetzter Endfläche, und Abstumpfung der entsprechenden Seitenkanten. Sie sind entweder im Moment der Ausscheidung des Bildungsmaterials aus dem Blute gebildet, indem das Blut nach dem Verlust organischer Stoffe sich auch des relativen Ueberschusses an erdigen Theilen entledigte, oder sie sind später durch den Fortschritt der Entzündungszelle zur Faser, oder bei Gelegenheit des Zerfallens der Zelle gebildet.

Die plastischen Exudate auf der serösen Ueberkleidung der innern Herzwände — dem Endocardium — sind in zwei Gruppen zu vereinigen. Die erste umfasst jene Veränderungen, welche mit den Namen, Sehnenflecken, Verdickungen des freien Rands der Klappe, beginnende Aterombildung bezeichnet werden; und die in ihrer Rückbildung die Aterome und Verirdungen auf und in dem Endocardium darstellen. Die mikroskopische Untersuchung zeigte zwischen den elastischen Fasern, welche als normale Bestandtheile des Endocardium übrigen, eine Reihe wellenförmiger, parallel an einander liegender Cylinder, an ihrer äussern Seite längs gezogene, 0,005 mill. Durchmesser habende, leere Kerne angelagert; und zwischen sich spindelförmige, längs gestreckte Zellen mit halbdurchsichtigen, kleinen Kernen. Das Vorkommen und die Lagerung der spindelförmigen Zellen beweist

ihre Bestimmung zur Faserbildung. Die erdigen Konkretionen, welche beim Zerfallen dieses Entzündungsprodukts im Endocardium, als verirdete, sogenannte eigentliche Aterome sich bilden; zeigen sich in vielen Fällen als unkrystallinische, formlose Masse; ebenso häufig aber als ausgebildete Krystalle. Diese verirdeten Aterome entstehen durch das Zerfallen des Entzündungsprodukts, wobei der andrängende Blutstrom nicht ohne Einwirkung ist. Die weitere Vergrösserung der erdigen, ateromatösen Ablagerungen erfolgt, wie die unten stehenden Thatsachen ergeben, unmittelbar aus dem Blutstrome.

Mehre solche Ablagerungen auf der zweispitzigen Klappe waren mit Verwachsung der Klappenflügel gebildet; sie waren im Ganzen von umgekehrt kegelförmiger Gestalt; so dass ihre Spitze auf dem konischen Ende der verwachsnen Klappenflügel auflag, die Peripherie ihrer Masse von den Klappen umhüllt, ihre freie Fläche, die Basis, nach der Vorkammer hin gerichtet war; diese war aber uneben durch die Spitzen der stalaktitisch gebildeten Konkretion. Sie waren vollkommen zu rhombischen Tafeln und Säulen und zu Rhomboëdern krystallisirt; beinahe vollkommen undurchsichtig, von den misgestalteten Fragmenten der früher vorhandnen, organischen Produkte durchsetzt. Sie bestanden, wie eine später mitzutheilende quantitative Analyse ergeben hat, aus kohlensaurem Natron, kohlensaurem und phosphorsaurem Kalk. Ihre stalaktitische Gestaltung, ihre Lage nach den Vorkammern hin, wo die grösste Anströmung des Blutstroms an der Stelle des Hindernisses war; ihre Masse, die nicht blos aus dem zerfallnen Exudat die bildenden Elemente hergenommen haben kann, und ihre chemische Zusammensetzung beweisen: dass sie unmittelbar aus der anströmenden Blutmenge abgesetzt sind. Wahrscheinlich wirkt die erste, aus dem Zerfallen des Exudats hervorgehende, krystallisirte Masse, auf das Blut, wie ein Salzkrystall auf eine mit homogenen Bestandtheilen gesättigte Salzlösung; d. h. sie zieht dieselbe an, und vergrössert sich durch ihren Ansatz.

An den Aortenklappen habe ich diese unmittelbare Ausscheidung der Erdsalze aus dem Blute, an dem Reibungspunkte zwischen der Blutmasse und dem Hindernisse in folgendem bemerkenswerthen Falle beobachtet. Der Herzbeutel enthielt 1 Drachme Serum, der Herzmuskel fest. Das Herz um das Dreifache seines Volums vergrössert. Die Muskelwand des linken Ventrikel hat etwa 1 Zoll Durchmesser; die Klappen der Bicuspidalis sind in der Fläche sowohl, wie nach dem freien Rande sehnenähnlich verdickt; in der Kammer viel schwarzrothes, festes Blutgerinnsel. Die Klappen der Aorta sind zu einer knorpelharten Masse verdickt, starr offen stehend, und in gegenseitiger Berührung den Eingang in den Aortenbogen verhindernd. In den Winkeln, welche durch die Berührung je zweier halbmondförmigen Klappen gebildet werden, wo ihre ateromatös verdickten Flächen an einander gelöthet sind: liegen stalaktitisch gestaltete, erbsen bis brombeergrosse, verirdete Granulationen (der rechte Ventrikel in den Wandungen verdünnt, erweitert). Die Taschen der Aortenklappen sind zu muskatnussgrossen aneurysmatischen Taschen ausgedehnt. Die stalaktitischen Granulationen bestehen aus rhombischen Säulen, erdiger Masse ohne Form, und deformen Blutkügelchen. Unabweisbar drängt sich auch hier die Ueberzeugung auf, dass der Absatz aus dem Blute durch die gehinderte Zirkulation unmittelbar erfolgt sei; die krystallinischen Ablagerungen sind in den noch übrigen ritzenförmigen Durchgangsstellen der verwachsnen Klappen gelagert; hier hat der ganze Durchgang des Blutes stattgefunden. Diese Punkte haben also eine grössere Masse Blut im unmittelbaren Kontakt gehabt, da die übrigen Berührungsstellen fehlen; ebenso muss der Blutlauf selbst durch die Verkleinerung der Eingangspforte gehindert gewesen sein. Die stalaktitische Gestaltung spricht wieder für den allmäligen Absatz durch Attraktion gleichartiger Theile.

Eine zweite Gruppe von Exudatbildungen auf dem Endocardium ist diejenige, welche nicht in das Gewebe dersel-

ben ihre Elemente einsenkt; sondern sich auf demselben angelöthet befindet, und am häufigsten an den freien Rändern der zweispitzigen Klappe vorkömmt. Dies sind die hanfkorn- bis erbsengrossen, gelappten, gefranzten oder erdbeerartig zusammengefügten Massen, von dem umgebenden Blute roth gefärbt. Sie bestehen aus einer Membran von Zellen, die 0,01 mill. diam. haben, unvollkommen rund sind, und mit einer punktgrossen, nicht gesonderten Kernmasse ausgefüllt sind. Auf ihnen lagern hier und da unregelmässig eckige Epithelialzellen, von denen einige vollkommen durchsichtig und leer sind, andre eine sehr fein vertheilte Molekularmasse in sich führen.

5. *Die Entzündungsprodukte des Bauchfells.*

Das flüssige Entzündungsprodukt ist in den verschiedensten Mengen in seinen Höhlen vorhanden, durchläuft sehr verschiedne Bildungsepochen, und erleidet demnach einen grossen Wechsel in Farbe, Dick- und Dünnflüssigkeit. Wenn die verschiednen Produkte von Entzündung des Brustfells und des Herzbeutels, ob auch nicht immer, doch am häufigsten für sich allein vorkommen; erscheinen die mannichfaltigen Entzündungsprodukte des Bauchfells meistentheils gleichzeitig. Das flüssige Exudat erleidet bei gleichzeitiger Ausbildung des festen eine grössere Verflüssigung, einen Verlust an Eiweissgehalt und an Bildungselementen überhaupt. Das am meisten bildungsfähige, flüssige Exudat des Bauchfells hat eine bläulich weisse Färbung mit opalisirendem Scheine und ist halbdurchsichtig; mit dem Verlust an proteinhaltigen Theilen durch plastische Produkte erhält es röthliche bis bräunliche Misfärbungen. Es besteht aus Blutkügelchen, leeren, wie auch mit Kern versehnen Epithelialzellen, und in Fällen, in welchen das Produkt in grosser Masse durch lange Zeit hindurch bei geringer, allgemeiner Reaktion des Organismus ausgeschieden worden ist, aus einzelnen in der Flüssigkeit suspendirten, längsovalen, spindelförmigen Zellen und einigen ausgebildeten, cylindrischen

Bindefasern. Dagegen finden sich in sehr schnell, und unter heftiger Reaktion gebildeten Produkten ausser den oben genannten Elementen, Entzündungszellen von 0,007 — 0,01 mill. diam. mit 3 bis 4 kleinen punktförmigen Kernkörperchen. Die letztern treten in Essigsäure schärfer hervor, während sich die Zellhüllen auflösen.

Das flüssige Exudat ist stets vollkommen neutral, gibt bei der Siedhitze eine milchige Trübung, die aber nicht durch Essigsäure hervorgebracht, und durch Salpetersäure wieder aufgehoben wird. Sublimat und Salpetersäure bewirken je nach der Bildung des Exudats und dem der Zeit vorhandnen Reichthum des Blutserums an festen Stoffen: milchige Trübung oder flockige Sedimente. Das Blutserum solcher Individuen vergleichungsweise untersucht, gab für sich zur Siedhitze gebracht, nur leichte Trübung, bei Einwirkung der Salpetersäure einen weissen, flockigen Niederschlag, mit Sublimat nur bei 100° C. leichte Trübung, und reagirte durchaus nicht auf Pflanzensäuren. Dasselbe war daher durch die Exudation ärmer an wässrigen, reicher an proteinhaltigen Bestandtheilen geworden.

Das koagulirte, freie Entzündungsprodukt des Bauchfells erscheint gleich dem entsprechend bezeichneten, pleuritischen Exudat in gelblichen, gräulich weissen, nach den Graden der Durchfeuchtung mannichfach gelockerten Flocken oder Lappen. Es besteht aus Zellen von 0,005 — 0,01 mill. diam. mit gesondertem, 0,005 mill. diam. messenden Kern; darin entweder einige diskrete Körperchen, oder fein vertheilte, molekulare Masse. Essigsäure löst die Hüllen und zeichnet die Kerne schärfer.

Der blos punktförmige Inhalt der Zellkerne fand sich besonders, wenn das peritonitische Exudat die Ablagerung von Krebsmassen in die Unterleibsorgane begleitete. Die Verschiedenheit des Kerninhalts ist daher für den Charakter der Exudation bezeichnend; mag derselbe durch Hemmung in der ersten Bildung, oder durch ein späteres Zerfallen entstanden sein.

Das feste, infiltrirte Entzündungsprodukt des Bauchfells ändert die Struktur des Bauchfells selbst um, indem es zwischen seine elementaren Gewebetheile eindringt. Seine Beschaffenheit und die durch dasselbe herbeigeführten Folgezustände sind besonders an denjenigen Theilen sichtbar, welche die einzelnen Organe des Unterleibs überkleiden. Das Bauchfell verliert im Allgemeinen seine Durchsichtigkeit, bekommt ein dunkel graulich weisses, schleimhaut- oder sehnenartiges Gewebe; es nimmt an Dicke zu, ist von den betreffenden Organen leicht abzutrennen, und erleidet einen Verlust an Konsistenz.

Die Platten des Netzes zeigen oft bei Adhäsionen an den Magen, z. B. bei perforirendem Magengeschwür, oder an die Därme bei den Entzündungen des peritonealen Ueberzugs derselben alle äusserlichen Charaktere der Entzündung: Verdickung, Undurchsichtigkeit, Zerreissbarkeit. Dasselbe zeigt alsdann eine ungemein grosse Menge von Fettzellen, ohne weitere Organisation. Die elastischen Fasern sind in normalem Zahl- und Lageverhältniss, und durchaus nicht von andern Neubildungen verdrängt.

Der peritoneale Ueberzug der Leber ist häufig mit festem Exudate infiltrirt, sowie durch neugebildete, membranöse Gebilde an das Zwerchfell angeheftet. Diese Massen bestehen aus elastischen Fasern von grosser Dünnheit; ihr Querdurchmesser beträgt zwischen 0,0015 — 0,002 mill., sie liegen in unregelmässigen Windungen parallel aneinander, und sind in Bündeln manchmal von einer eignen, strukturlosen Membran umschlossen. Sie haben an ihrer Aussenfläche in die Länge gezogne, undurchsichtige Zellkerne, sowie kleine Kügelchen, welche dem Ganzen ein gefleckles Ansehen geben. Zwischen den Fasern befinden sich einzelne, mit Blutkügelchen gefüllte Gefässe.

Der peritoneale Ueberzug der Milz ist partiell und in Flecken, oder über die ganze Oberfläche einer feste Produkte setzenden Entzündung unterworfen, mit Verdickung, Undurchsichtigkeit, sehnenartigem Ansehen derselben und leich-

terer Lösbarkeit von der Milzpulpe. Als äusseres Zeichen der längeren Dauer dieses Zustandes gilt ein tieferes Einziehen der so veränderten Stelle in die Milzsubstanz. Zwischen den normal vorhandnen, elastischen Fasern findet sich ein unregelmässiges Netz der mehrfach beschriebnen Kernfasern, mit sehr kleinen 0,003 — 0,005 mill. diam. betragenden, ovalen, inhaltslosen Zellkernen besetzt. In einem sehr bezeichnenden Falle war der Bauchfellüberzug über dem gewölbten Theil der Milz zu einer liniendicken Schwarte geworden, und deren Oberfläche durch viele Einschnitte so gerunzelt und gefurcht, dass sie, wie von Perlmutter glänzenden Schuppen bedeckt erschien (ähnlich den Schuppen der ausgebildeten Ichthyosis). Sie bestand aus elastischen, parallel an einander geordneten Fasern, über die sowohl nach aussen gegen die freie Oberfläche, als auch nach der Milzpulpe hin Schichten von Zellen des Pflasterepithels aufgehäuft waren; diese waren von ohngefähr viereckiger Gestalt mit ungleichen, wie gesprungen erscheinenden Oberflächen. In mitten derselben lagen schwarzes Pigment, vierseitige rhombische Säulen. Die elastischen Faserbündel setzten sich in Zügen durch die Milzpulpe fort.

Der Bauchfellüberzug der Nieren wird in seltnen Fällen Sitz dieses infiltrirten Exudats; entweder an einzelnen Stellen mit dem Aussehen eines Sehnenflecks, zur Deckung eines Substanzverlustes der Niere; oder zur Abschliessung einer Höhle, wie zu demselben Zwecke für die Lungen pleuritische Exudate auf dem Wege pathologischer Genesis verwendet werden. Verdickung, Undurchsichtigkeit, leichte Ablösbarkeit sind auch hier die äussern Kennzeichen. Zwischen die elastischen Bindefasern sind neue Kernfasern von äusserst geringem Querdurchmesser gelagert; auf sie folgen nach innen 0,01 — 0,015 mill. diam. habende Zellen, mit ausgebildeten Kernen und Körperchen darin. Zwischen den Zellen wiederum ist ein dichtes Netz von Kapillargefässen ausgebreitet.

Der peritoneale Ueberzug des Eierstocks ist am häufigsten und auf verschiedne Weise den Veränderungen durch

feste Exudation in sein Gewebe unterworfen. Die Oberfläche erscheint gänzlich, oder nur stellenweise bis zur Undurchsichtigkeit getrübt, gelblichweiss, hier und da narbig eingezogen; bei Exudation in der ganzen Ausdehnung ist es verdickt, und fest an die unterliegenden Schichten angeheftet. Oder die ganze Oberfläche erscheint mit beiderseitiger Abplattung des Eierstocks, wie von einer gelblich weissen Fettmasse überzogen, die in Furchen und Windungen zerfällt. An einzelnen Stellen, namentlich der untern Fläche, ist diese fetthäutig aussehende Exudatmasse schiefergrau tingirt.

Partielle und allgemein verbreitete Exudationen dieser Art bestehen durchgehends in der Entwicklung von Kernfasern, ohne dass sich Spuren von Fettzellen in dem Gewebe zeigten. Die Fasern sind in unregelmässigen Netzen oder parallelen Lagen vereint; sie verrathen durch ihr gewundnes Zusammenliegen und ihre Fähigkeit zur Streckung bei gehörigem Druck die elastische Intensität. Blutgefässe sind nur in partiellen Exudationen gefunden worden; sie mangelten bei gehöriger Verallgemeinerung.

Eine andre Art der Exudatbildung und selbstständigen Entwicklung des Produkts im peritonealen Ueberzug des Eierstocks ist die Bildung der gestielten oder unmittelbar aufsitzenden Cysten. Sie erreichen ein ziemlich grosses Volum, das jedoch nicht im entferntesten mit der Cystenbildung der Ovarien selbst verglichen oder verwechselt werden darf. Die zarten Umhüllungen sind gebildet aus netzförmig verbundnen Kernfasern mit Durchzug von Blutgefässen.

Die enthaltne Flüssigkeit besitzt eine geringe Menge der schon mehrfach geschilderten 0,01 mill. diam. habenden, mit 3 bis 5 distinkten Kernkörperchen versehenen, in Essigsäure ihre Hülle verlierenden Zellen.

Der Bauchfellüberzug der Tuben erleidet Verdickung und Trübung durch Exudation, meist gleichzeitig mit Exudation in die unterliegenden Gewebe der Trompete. Zwischen den elastischen Fasern des peritonealen Ueberzugs findet

man eine grosse Zahl dicht gefüllter Blutgefässe, Fettbläschen und Zellen von 0,005 — 0,02 mill. Durchmesser, mit einem 0,005 — 0,007 mill. im diam. betragenden, traubig aus Kügelchen zusammengesetzten Kern.

Die Cystenbildungen, welche in Begleitung der krebsartigen Cysten der Leber und Bauchspeicheldrüse vorkommen, scheinen nach ihrer mit den letztern ganz identischen Zusammensetzung keinem reinen Entzündungsprocess ihre Produktion zu verdanken.

4. Die Entzündungsprodukte auf der Scheidenhaut des Hodens.

Sie erscheinen als flüssige und feste; erstere sind ungemein häufig, und bilden den Wasserbruch, Hydrocele; letztere erscheinen als feste, sehnenartige oder fibro-kartilaginöse Produkte auf der äussern Fläche dieser Membran. Sie lösen sich namentlich bei gleichzeitiger Entwicklung des Wasserbruchs von ihrer Unterlage los, und sind frei hin und her zu bewegen. Sehen wir einen einzelnen Fall:

Der Hoden sammt seinen Hüllen hatte 11 Centim. Länge, 7 Centim. Breite. Die äussere Haut, tunica vaginalis communis, war von vielen Gefässen durchzogen, getrübt; die innere, zunächst das Exudat umgebende Schicht, tunica vaginalis propria, war nach aussen glänzend und gefässreich, nach innen glatt und glänzend. Der Hoden lag an ihrem hintern, obern Ende.

Die gemeinschaftliche Umhüllungshaut bestand aus parallelen, wellenförmig gelagerten Schichten von Bindefasern, die 0,0025 mill. diam. hatten (Fig. 14. Tab. I.), und von einem äusserst dichten Blutgefässnetz durchzogen waren, nach innen aus einer Schicht neugebildeter Zellen des Epithels, die 0,01 mill. diam. hatten, und mit kleinen undurchsichtigen Körperchen am Rande besetzt waren. — Die innere, das Exudat zunächst umschliessende Haut, tunica vaginalis testis propria, ist mit einigen linsengrossen, weissen, in einander verfliessenden, die Konsistenz des Faserknorpels

besitzenden Erhabenheiten besetzt; vornehmlich in der Gegend ihres Uebergangs zum Hoden. Die elementaren Theile derselben waren eine Schicht von Zellen, deren Umrisse mit einander verbunden keine für sich bestehende, isolirte Gestalt beibehielten; ihre Kerne hatten 0,007 — 0,01 mill. diam. mit schwarzen, undurchsichtigen Körperchen. Der übrige Inhalt der Zellen liess sie vollkommen durchsichtig. Auf der innersten, dem Exudate nächsten Schicht, lagen gruppenweise vierseitige, rhombische Säulen. Nach aussen von dieser Zellenlage war eine Schicht elastischer Fasern.

Das flüssige Exudat stimmte vollständig mit den flüssigen peritonealen Exudaten in allen Eigenschaften überein.

5. Entzündungsprodukte auf der Haut der Sehnenscheiden.

Sie treten in flüssiger und fester Form auf, bilden die sogenannten Ganglien sowie die faserknorpligen Massen. Das durch Punktion entleerte Kontentum eines mehre Jahre lang bestehenden Ganglion war weiss, wasserhell, fadenziehend, der Suspensionsmasse des Froschlaichs sehr ähnlich. Es war zusammengesetzt aus Cylindern von gleichmässigem sehr geringen Querdurchmesser, von etwa 0,005 mill., den elastischen Fasern analog und aus Zellkernen von 0,005 — 0,01 mill. diam., die mehre runde, undurchsichtige Körperchen hielten. Die Kerne waren, je 5 bis 6 in eine gemeinsame durchsichtige Hülle eingeschlossen. Andre Zellen waren von länglich runder, ovaler, oblonger Form in allen Mittelstufen der Bildung von Zelle zur Faser.

Ueber die Entzündungsprodukte der serösen Häute wird noch Einiges im speziellen Bezug mit den überkleideten Organen später nachgeholt werden müssen.

II. Entzündungsprodukte der Schleimhäute.

Von der Nutzlosigkeit allgemeiner Abstraktionen ohne spezielle Untersuchung überzeugt, verbleibt die Erörterung der Exudatbildungen, welche auf den schleimhäutigen Ueber-

zügen der Eingeweide vorkommen, der Betrachtung, welche im Einzelnen die Vorgänge der Entzündung in sämmtlichen Gewebeschichten dieser Eingeweide verfolgen wird. Hier sollen nur die Entzündungsprodukte auf denjenigen Theilen der Schleimhäute in Betrachtung gezogen werden, welche die Oeffnungen des Körpers nach aussen überkleiden, und mit der Oberhaut in unmittelbare Verbindung treten*).

1. Das Exudat auf der Nasenschleimhaut ist in der ersten Zeit der Entzündung dickflüssig, eine trübe, weissliche Masse; sie enthält Zellen des Flimmerepithels mit gerade gestreckten und umgebognen Härchen, vieleckiges Pflasterepithel, fadenziehenden Schleim und Zellen von 0,01—0,015 mill. diam. von vollkommner Rundung mit Kern und 3 bis 4 undurchsichtigen Kernkörperchen darin. (Fig. 15. Tab. I.).

Mit dem Ausdauern des Entzündungsprocesses — dem chronischen Katarrh der Nasenschleimhaut — wird das Produkt immer dünnflüssiger, wiewohl es noch fadenziehend ist (den Charakter der Zähigkeit, welcher in flüssigen Theilen möglich ist, beibehält). Das Sekret besteht aus Entzündungszellen, die nach verschiedner Ausbildung auch im Durchmesser grosse Schwankungen von 0,005 — 0,01 — 0,015 mill. diam. erleiden, vollkommen rund sind, mit scharf gezeichneter Peripherie, 1 — 2 kuglige Kerne, mit mehren Körperchen darin führen, bisweilen jedoch nur 3—4 Körperchen und hiermit nur die Dignität eines Zellkerns haben, der sich weiterhin mit der Zellhülle umgibt. Zellen und Zellkerne sind in sehr grosser Menge in formlosem, fadenziehendem Schleim suspendirt. Die Ausbildungsfähigkeit beschränkt sich im katarrhalischen Exudationsprocess auf das Moment der kugligen Zelle, während die Kernbildungen ihren ganzen Cyklus in dieser Sphäre der Gestaltung durchlaufen.

*) Vogel gibt als charakteristisch für Entzündung der Schleimhäute an: Abstossung des Cylinderepithels; die Blutkügelchen sind mehr kuglig als gewöhnlich, und sollen ihre napfförmige Vertiefung einbüssen. Letzteres habe ich nicht gefunden. J. Vogel, Erläuterungstafeln zur pathologischen Histologie. Leipzig 1843. (Tab. II.)

Durch die chronische Entzündung der Nasenschleimhaut, lagern sich an verschiednen Punkten Exudate ab, die sich eigenmächtig organisiren; — die Schleimhautpolypen der Nase. Die unterste, feste, anheftende Masse des Polypen, seine sogenannte Wurzel besteht auf faserartig verbundnen Entwicklungszellen von spindelförmiger Gestalt, an beiden Enden spitz zugezogen, mit aussen anlagernden, längs ge zognen Zellkernen; — sie ähneln den Formationszellen der Muskelfaser. (Fig. 21. Tab. I.). Zwischen ihnen lagern Kerne von 0,007 mill. diam.; in denen nur hier und da ein zentrales Kernkörperchen liegt (Fig. 22. Tab. I.), diese Kerne sind das Bildungsmaterial der Faserzellen, und zeigen sich bisweilen noch im Innern derselben. Der Bau dieser Polypenwurzel und das gegenseitige Verhältniss der genannten Bestandtheile bekundet sich in Folgendem: am meisten nach aussen liegen die polygonalen Zellen des Pflasterepithels, sie bilden den schützenden Ueberzug; darauf folgt die Schicht der runden Zellkerne von Faserzellen, das Bildungsmaterial; und am meisten nach innen die dichte Schicht der Kernfasern und Faserzellen, das organisirte, Gestalt und Widerstandsfähigkeit verleihende Produkt (Fig. 24. Tab. I.). Das lockre rothe, vaskulöse Gebilde im Körper und dem stumpfen Ende der Polypen besteht aus einem lockern Netze von Kernfasern, aus vollen Kapillargefässen, die nur 0,005 mill. diam. haben; daher überhaupt das möglichst dünnste Lumen haben und darum, sowie wegen ihrer grossen Anzahl die bedeutenden Hämorrhagien bei Verletzung der Nasenpolypen bedingen. Dass die heftigsten Hämorrhagien nur in breitaufsitzenden Polypen vorkommen, erklärt sich daraus, dass in diesem allein auch an der Wurzel die Kernfasern neuer Bildung noch ein Netz bilden, das locker genug ist, um die freie Cirkulation zwischen den Gefässen der zu Grunde liegenden Schleimhaut und den Gefässen neuer Bildung in dem Polypen zu gestatten; während die langgestielten Polypen durch die Dichtheit in der Lagerung der Kernfaser die allmälige Verödung der verbindenden Blutgefässe herbeiführen.

2. Das flüssige Sekret der Augenbindehaut im Beginn ihres Reizungszustandes enthält runde Zellen, von 0,007 mill. diam. mit dunklem Rande und 4—6 Kernkörperchen; ausserdem Körnchenzellen von 0,015 mill. diam. mit kleinen Kügelchen gänzlich ausgefüllt; Fettbläschen, welche einzelne Kerne umschliessen, in der Bildung begriffne Entzündungszellen, zahlreiche und verschieden geformte Epithelialgebilde und kleine Kryställchen, welche in ausgezeichneter arborescirender Dendritenform an einander liegen. Essigsäure löst die Hüllen der Entzündungszellen, lässt ihre Kerne schärfer hervortreten; Ammoniakhydrat löst sie vollkommen auf. — Mit der weitern Entwicklung der Entzündung wird das Produkt dickflüssiger, die Zahl der Körnchenzellen nimmt in ihnen zu, bis sie vollkommen vorherrschend werden, die Gebilde des Epithels werden sparsamer. In die Haut der Conjunctiva lagern sich Faserzellen, ausgebildete Kernfasern mit zwischen verlaufenden, Blutkügelchen führenden, Kapillargefässen; und bilden die feinern Schichten von Kernfasern in dem normalen Gewebe, welche den Pannus ausmachen *).

3. Das Entzündungsprodukt auf der schleimhäutigen Ausbreitung des äussern Gehörgangs weicht in den ersten Tagen entzündlicher Reizung von der Konsistenz des Ohrenschmalzes nicht ab, eine dunkel bräunlich gelbe, kopiöse, rahmartige Masse, die eine grosse Zahl polygonaler, tafel- und pflasterartiger, gelblich gefärbter, vollkommen durchsichtiger Epithelialzellen von 0,02 mill. diam., enthält; worin sich also nur eine lebhaftere Desquammation in der bedeckenden Epithelialschicht ausspricht. In der umgebenden Masse bilden sich durch Einwirkung von Essigsäure rhombische Tafeln, dem krystallisirten Schwerspath in der Form sehr analog. — Nach längerer Dauer der Entzündung wird das Produkt

*) Die Exstirpation der Augen an Leichen ist so selten erlaubt, dass ich durchaus nicht eine hinlängliche Anzahl von Augen in Bezug auf die Veränderungen, welche sie durch die Einlagerung von Exudaten erleiden, untersuchen konnte.

gelblich, eiterähnlich, dickflüssig, und enthält ausser Fragmenten von Epithelialzellen Entzündungszellen, Körnchenzellen und fadenziehenden Schleim.

4. Das Entzündungsprodukt auf der Schleimhaut der Eustachischen Trompete, des weichen Gaumens erscheint als zähflüssiges, gelblich und grünlich weisses Sekret. Die dasselbe bildenden Elemente sind Zellkerne von 0,005 — 0,01 mill. diam., vollkommen rund oder längsoval, mit sternförmig an einander gereihten, oder kranzartig gestellten Kernkörperchen. Dies sind die Produkte, welche in den Schleimdrüschen dieser Häute erzeugt werden (Enchymkörner); sie sind die Hauptmasse. Mit ihnen erscheinen Zellen von 0,01 — 0,02 mill. diam. von vollkommner Rundung, unebner Oberfläche; sie enthalten einen oder mehre ausgebildete, kuglige Zellkerne mit mehren Kernkörperchen darin. Zellhüllen, Kern und Körperchen dieser Zellen treten in dem, sie suspendirenden, fadenziehenden Schleim weit schärfer hervor, als die vorher beschriebnen. Diese Zellen sind die ausgebildeten Entzündungszellen, welche als Mittelglied, durch Bildung neuer Kerne im Innern die Körnchenzellen, und somit den Uebergang zur Eiterung; oder durch Fortentwicklung zur Faserzelle den Uebergang zu einem fortbestehenden, organischen, neugebildeten Körper darstellen.

5. Entzündungsprodukt auf der Schleimhaut des Afters beobachtete ich in folgendem, bemerkenswerthen Fall: Ein Mädchen hatte an heftiger Peritonitis gelitten; mit deren Lösung sich nahe am After auf der Mastdarmschleimhaut eine reichliche, eiterartige Exudation bildete. Dieses Exudat bestand aus Entzündungszellen von 0,005 — 0,01 mill. diam. mit kugligen Kernen, die ausser trüber, flüssiger Masse 3 bis 6 Körperchen enthielten; zwar von sehr feiner Bildung, aber noch doppelt so gross, als die Kernkörperchen der Tuberkelzelle. Einzelne Zellen erreichten den Durchmesser von 0,015 mill. und enthielten 10 bis 18 solche Körperchen. Die ganze Masse ist neutral, bleibt in koncentrirter Essigsäure unverändert, in verdünnter verschwinden die Hüllen

allmälig; ebenso wirkt Aether. Mit destillirtem Wasser zu 100° C. erhitzt bleiben die Zellen unverändert, demselben Hitzegrad mit Essigsäure ausgesetzt, verschwinden einzelne Zellhüllen, die Kerne schwellen an und werden theilweise an der Peripherie unregelmässig gestaltet. Ein Theil der Zellen erlitt durch das Sieden in Essigsäure die Reduktion ihres Volums zu 0,005 mill. diam. *).

*) Der an demselben Tage von der Kranken entleerte Urin steht mit dem eben erörterten Exudationsprocesse am Ausgange der Mastdarmschleimhaut in engem Bezug zur pathogenetischen Deutung der Krise. Der Urin ist gelb und klar, mit einem reichlichen, glänzenden Bodensatz; reagirt sauer. Er enthält Epithelialzellen mit punktförmigen Kügelchen durchsäet, vollständig ausgebildete und schuppige Fragmente derselben; zahlreiche dendritisch geordnete Kryställchen (harnsaures Natron); und Zellen von 0,005 — 0,007 mill. diam., von unvollkommner Rundung, mit 3 bis 4 kleinen, schwarzen, undurchsichtigen Kernkörperchen. Das Sediment löste sich in der Siedhitze, in kalter Essig- und Salpetersäure; und wurde mit letzterer erhitzt, roth gefärbt. Ausser der vermehrten Ausscheidung von Harnsäure — einem sehr häufigen Ereigniss der Krise — zeigt die Schleimhaut der Harnorgane also ein der Plasticität fähiges Entzündungsprodukt. Die simultanen Exudatbildungen in der Harnorgan- und Mastdarmschleimhaut im Moment der Krise beweisen, dass die in der Blutmischung noch fortbestehende Tendenz zur Exudation sich nunmehr auf Punkte beschränkt hat, an welchen das gebildete Exudat, auf einem natürlichen Wege, ohne Gefährdung des ganzen Körpers entfernt werden kann. Das Erlöschen des Exudationsprocesses auf dem Bauchfell und das gleichzeitige Neuerstehen desselben an den äussern Grenzen der Schleimhaut des Mastdarms und der Harnorgane bilden eine natürliche Krise durch Antagonismus. Solcher Art sind dergleichen Fakta nicht blos für die Pathologie von Bedeutung, sondern von höchstem Werthe für die Therapie, indem durch diese und ähnliche Erfahrungen die Punkte, an welchen die künstlichen antagonistischen Reizungen angewandt werden müssen, bestimmt und überhaupt für diese Verfahrungsweise aus der Beobachtung natürlicher Heilvorgänge eine begründete Garantie gewonnen wird. So ist in Deutschland in den akuten und chronischen Entzündungszuständen der Unterleibsorgane die Anwendung der Blutentziehungen am Damm, der Sakralgegend, im Umfang des Afters und der Scheide noch lange nicht genügend verbreitet. Diese Blutentziehungen sind Erfahrungen gemäss weit wirksamer, als die auf den Bauchdecken angewandten.

6. Das Entzündungsprodukt auf dem Ausgangstheil der Harnröhrenschleimhaut, das Trippersekret zeigt, so lange es gelblich oder grünlich weiss, und dickflüssig ist; Zellen von 0,006 — 0,01 mill. gleichmässigem Durchmesser, die mit 10 — 15 feinen, punktförmigen Kernkörperchen erfüllt und überdies von einem flüssigen Contentum getrübt sind, sie besitzen meistens keine ausgebildeten Kerne. Diese Zellen sind in einer membranenähnlich ausgebreiteten Schleimmasse befestigt. Essigsäure bewirkt eine Schrumpfung der Zellen auf die Hälfte ihres Durchmessers, ihre Kernpünktchen sind um Vieles dunkler. Aetzammoniakhydrat löst die Kerne zuerst auf, die Hüllen schwellen und werden durchsichtiger, verschwinden; und es übrigen nur noch kleine Epithelialzellen. Aether löst die Kerne auf, und trübt daher die Zellen; während die Masse des umgebenden Schleims fadenähnlich gerinnt.

Das vollkommen flüssige Sekret eines mehre Monate lang anhaltenden Trippers bestand 1) aus vollkommen runden Zellen von 0,005 — 0,01 mill. diam. mit scharf gezeichneten Rändern, 3 bis 4 undurchsichtigen Kernkörperchen. In Essigsäure lösten sich die Hüllen, die Kerne traten in runder oder sternförmiger Gestalt hervor, 2) aus Kugeln von 0,03 — 0,05 mill. diam. vollkommen rund, mit hier und dort lagernden, der Zelle verschiedne Schattirungen gebenden Kernkörperchen. Sie blieben in Essigsäure unverändert.

7. Die Vaginalschleimhaut, welche den mannichfaltigsten äussern und innern schädlichen Einflüssen unterworfen ist und eine entzündliche, Produkte setzende Reizung durch Mitleidenschaften in verschiednen Krankheitszuständen erfährt: erfordert ein lange Zeit fortgesetztes Studium ihrer Produkte. Indem ich mich daher gegenwärtig noch nicht über dieselben ausspreche, will ich exklusiv verfahrend, mehre auf der Scheidenschleimhaut vorfindliche Produkte erwähnen, welche nicht zu Entzündungsprodukten gehören und mit ihnen verwechselt werden könnten.

1) Eine gallertartige, gelbliche oder weisse, den Chalazasträngen ähnliche Masse bedeckt häufig die Falten der Scheidenschleimhaut. Dies ist eine amorphe, der durch Reagentien hervorgebrachten Gerinnung nach schleimähnliche Masse, die mit unregelmässig längsgezognen Blasen erscheint. In derselben findet man häufig, namentlich in der Scheide alter Frauen einzelne freie Pigmentkörner.

2) Röthliche, in grössern und kleinern Stücken entleerte, zerstückeltem, weichen Fleische ähnliche Massen, von plattgedrückten Formen; bestehen aus regelmässig gebildeten Blutkügelchen in einer, faserähnlich gestalteten, weissen Masse ohne bestimmt festgehaltne Formen.

3) Das blutig gefärbte, mehr weniger riechende, dünnflüssige Sekret auf der Scheide von Frauen, die an Krebs der Gebärmutter leiden, hält Blutkügelchen von gewöhnlicher Form und Grösse, mit einem zu auffallendem Umfange entwickelten Kern; ausserdem fragmentäre und vollkommne Zellen des Epithels. Letztere allein stammen von der, zu lebhafter Desquammation angeregten, Schleimhaut der Scheide; während die Antheile an Blut von der kranken Gebärmutter herkommen.

III. Die Entzündungsprodukte der äussern Haut.

Die vielen hierher gehörigen Formen, unter welchen die aus verschiednen Allgemeinleiden hervorgehenden Eiterungen, akute und chronische Produkte setzende Hautkrankheiten umfasst werden, machen eine Sonderung derselben nach den ergriffnen Schichten der Cutis nöthig. Die usuellen Eintheilungen in Erythem, Phlegmone, Furunkel etc. sind in ihrer Begriffsbestimmung zu eng.

I. Entzündungsprodukte, welche in dem Malpighischen Netz lagern und das deckende Hornepithel der Epidermis durchbrechen oder losstossen.

Durch experimentelle Bildung, die Vesikation, sieht man, dass schon nach 9 Stunden sich ein Produkt bil-

det *), welches Kügelchen führt, die von der doppelten Grösse der Blutkügelchen, 3—4 einzelne Kernkörperchen enthielten; sonst vollkommen durchsichtig waren und sich in Essigsäure auflösten bis auf die Körperchen. Nach 30 Stunden sind die Kerne in dem Produkte ausgebildet, und die Anzahl der Entzündungszellen bedeutend vermehrt. Die Elemente des Kerns in den vorhandnen Entzündungszellen geben die Grundbestandtheile für die fernere Erzeugung derselben in dem bildungsfähigen Plasma her. Ein oder mehre Kerne sind kuglig geschwellt, an die Peripherie herangerückt, oder aus ihr heraus gedrängt; oft führen diese ausgebildeten Kerne in einer nabelförmigen Vertiefung der Peripherie herausgedrängt, schon wieder eigne, kuglige Kernbläschen.

Sowie in diesem Fall die Zellenbildung in ihren Entwicklungsphasen beobachtet wurde, gehören hierher:

1) Entzündungsprodukte nach partieller, mechanischer Zerstörung der Schicht des Hornepithels und des Malpighischen Netzes — thraumatische Hautentzündung. — Dasselbe besteht aus Entzündungszellen von 0,007 — 0,01 mill. diam., die wenig Kernkügelchen enthalten.

2) Die Blasenrose', Erysipelas bullosum, enthält ganz dasselbe Produkt voll Entzündungszellen, wie die Blasen durch Vesikation entstanden. Charakteristisch ist nur ihre Anzahl, und diese, wie die Verbreitung des Blutturgors in der Haut rufen die fieberhafte Reaktion vor. Für das gleichzeitig mit der Blasenrose vorkommende Reizungsverhältniss der serösen und mukösen Ueberzüge innerer Organe, — Meningitis, Angina laryngea — findet sich mit der Vesikation insofern eine Analogie, als längere Produktion in den obern Hautschichten, die nach Anwendung der Spanischen Fliegen häufige Furunkelbildung, die Anhäufung von Entzündungsprodukten in den Schichten der Derma zur Folge hat.

---

*) Diese Beobachtungen sind mit Bräuer gemacht und von ihm mitgetheilt: Meletemata circa evolutionem ac formas cicatricum. Vratisl. 1843.

3) Das Eczem (Biett) ist die Erhebung einzelner Stellen der Oberhaut, durch Deposition nur sehr weniger Entzündungszellen in das Malpighische Netz. Die Quantität des Entzündungsprodukts kann jedoch auch abnormer Weise vermehrt sein, die Hornlage durchbrechen, sich zu Krusten (die ebenfalls stets noch deutlich die Entzündungszellen unterscheiden lassen) erhärten; und nach abwärts in die intermediäre Zellschicht hineindringen. So entsteht das sogenannte Eczema impetiginosum.

4) Das Krätzbläschen ist ebenfalls nur auf Ablagerung von Entzündungsproduktzellen unter die Lage von Hornepithel, und in das Malpighische Netz gegründet. Ob diese Entzündung durch den Reiz des Acarus gebildet sei, oder nicht; kann zur Zeit noch nicht entschieden werden. Aus dergleichen elementaren Zusammensetzung erklärt sich die häufige Kombination mit einfachem und impetiginösem Eczem. Wenn die Produktablagerung tiefer bis an das Derma hinangeht, bildet sich, wie wir sehen werden, das Ecthyma; und so sind die Kombinationen der unterschiednen Formen der Hautkrankheit mehr auf die Verbreitung der Exudation in tiefen Schichten, als auf die Verbindung mit differenten Elementarzuständen gegründet. Die Kenntniss der systematischen, äussern Formverschiedenheiten der Hautkrankheiten ist für die diagnostische Uebung von grossem Nutzen; lässt aber ohne Kenntniss der pathologischen Veränderungen keinen Schluss auf die Pathogenese machen. Diese Grundbedingungen stellen einfachere Principien auf, als es die subtilen Unterscheidungen der Pathologen vermuthen liessen. Gewiss sind aber auch in dem Verhalten der Blutgefässe und des Bluts selbst in den Hautkrankheiten, ursächliche, pathologische Momente vorhanden, welche der Untersuchung noch vollständig entgehen.

5) Die Acne beruht auf Ablagerung von Entzündungszellen im Malpighischen Netze in der Umgebung der Mündungen der Schweisskanälchen. Darauf folgt dann, und dies bildet den Hauptcharakter der Form, die hypertrophische

Ablagerung von Epithelialzellen an der Aussenwand der Schweisskanälchen und somit die Verdickung derselben *).

II. Entzündungsprodukte, welche in der intermediären Zellschicht (Henle) ursprünglich lagern; sich nach aufwärts in das Malpighische Netz, und konsekutiver Weise in die obere Schicht des Derma erstrecken.

1) Die phlegmonöse Hautentzündung. Das Produkt derselben besteht aus Entzündungszellen von 0,005 — 0,01 mill. diam. (letztere Dimension häufiger) mit einem oder mehren, ausgebildeten Kernen und 3 — 5 Kernkörperchen darin. Im Wasser werden die Hüllen etwas blässer, die Kerne schärfer; in Essigsäure lösen sich die Hüllen; in Alcohol ziehen sie sich zusammen und der Zellinhalt wird trüber; Salpetersäure und Salzsäure wirken nur durch Korrosion von aussen; Aetzkalihydrat löst sie völlig auf. Bei Männern fand ich bisweilen diese Exudatzellen etwas grösser von 0,007 — 0,015 mill. diam., auch die Kerne waren von 0,003 — 0,005 mill. diam.; und die Kernkörperchen in ihnen scharf gezeichnet.

2) Der Pemphygus bildet sich in den Haarbalgdrüsen, welche zum Theil in dieser Schicht lagern. Statt der Fettbläschen oder vielmehr aus ihnen und dem von den benachbarten Blutgefässen hergegebnen Plasma bilden sich die Exudatzellen, die sich auch in das umgebende Zellulargewebe und Malpighische Netz lagern. Nach Entfernung des Exudats sind auch die feinen Härchen ausgefallen und daher rühren die kleinen Depressionen in der Oberhaut nach geheiltem Pemphygus.

---

*) Gruby rechnet hierher noch eine eigne Form Trichiasis, eine der äussern Erscheinung nach mit Ichthyosis zusammengeworfne Form. Der Ausführungsgang der Haardrüsen wird durch Entzündungsprodukt verstopft, und das eingeschlossne Haar nach innen umgebogen. Gruby verdanke ich die Anregung und erste Anleitung zu diesen Untersuchungen über die Hautkrankheiten.

III. Entzündungsprodukte, die ursprünglich in dem Derma, dem darunter gelegnen Zellfasergewebe abgesetzt werden und gleichzeitig die höheren Schichten der Haut umfassen.

Betrachten wir erst die Formen, welche die ganze Schicht der Derma begreifen und nicht an einzelne Punkte derselben gebunden sind.

1) Der Furunkel. Das Produkt besteht aus Entzündungszellen von 0,007 — 0,015 mill. diam. mit einem nahe an die Peripherie hinanreichenden, grossen Kerne, in welchem mehre distinkte oder mit einander verschwimmende Körperchen liegen, sie sind umgeben von fadenziehendem Schleim und Zellen des Hornepithels. In Essigsäure lösen sich die Zellhüllen, die Kerne zeigen 0,005 mill. durchschnittlichen Durchmesser. Der Schleim gerinnt faserähnlich. Concentrirte Salpetersäure zerstört die Zellen, ebenso Salzsäure, selbst im verdünnten Zustande. Dieselbe Wirkung haben Aetzammoniak- und Aetzkalihydrat. Häufig sind Blutkügelchen mit den Zellen gemischt.

2) Das Ecthyma besteht ebenfalls ursprünglich in Ablagerung der Entzündungszellen in das Derma und gleichzeitiger Ueberfüllung der in der unterliegenden Zellfaserschicht ausgebreiteten Blutgefässe (Fig. 16. a. Tab. I.). Im Durchbruch nach aussen wird auch im Malpighischen Netz Entzündungsprodukt abgelagert und das Hornepithel losgestossen; an der Basis des Exudats bilden sich manchmal kapillare Extravasate. Die Acne indurata ist auf gleiche Weise entstanden; in ihrem Produkt befinden sich oft viele Fettbläschen.

3) Die Rupia zeigt in grösserer Ausdehnung des Exudats in dem Derma völlig dieselben Bestandtheile. Die in gleichem Maasse hyperämischen Kapillargefässe bewirken durch den Druck, welchen ihre Masse ausübt, Zerreissungen in den ersteren, reichliche kapillare Apoplexien (Fig 16. b. Tab. I.). Die Blutkügelchen sind oft gleichmässig mit den Entzündungszellen gemischt und bilden die dicken von Blut gefärbten Krusten.

Eine zweite Reihe der Exudationen in das Derma ist diejenige, in welchen das Produkt nur in der Nähe der Haarwurzelscheiden und ihrer nächsten Begrenzung abgelagert wird.

1) Einzelne, einfache Exudatbildung im Derma zunächst an der Wurzelscheide des Haars. Das Produkt besteht aus Zellen von 0,007 — 0,01 mill. diam. mit Kernen von 0,003 mill. im Durchmesser; sowie einzelnen, solchen Kernen mit distinkten Körperchen; einer Menge von Körnchenzellen von 0,015 — 0,02 mill. diam., mit ausgebildetem grossen Kern und kleinen Körperchen darin. Ferner waren darunter einzelne Epithelialzellen von 0,025 — 0,035 mill. diam. mit neutralem Kern. Die Entzündungszellen waren theilweise deutlich, in ihrer Bildung aus den Kernen begriffen. Das Vorhandensein der Körnchenzellen zeigt die eitrige Beschaffenheit des Exudats. — Essigsäure löste die Zellhüllen, schärfte die Umrisse der Kerne, und liess die umgebende Bildungsmasse gerinnen. In koncentrirter Salpetersäure lösten sich die ganzen Zellen langsam auf; die Körnchenzellen traten mit ihren Kernen und dem Inhalt an Kügelchen desto schärfer hervor; oft lagen die Kerne central, oft nahe an der Peripherie — Salzsäure trübte die Körnchenzellen, löste die Entzündungszellen auf, und bewirkte faserähnliche Gerinnung im Umfang — Alkohol löst die Zellhüllen, lässt die Kerne scharf gezeichnet, aber blass erscheinen. — Aether löst die Zellen völlig auf, und scheidet krystallinische Blättchen und Tafeln aus. — Aetzammoniakhydrat trübt den Inhalt der Entzündungszellen; Aetzkalihydrat zerstört sie völlig. — Metallsalze ohne Reaktion.

Die nach Vereiterung des Derma in dem begrenzten Umfang der Haarwurzel übrigende Narbe besteht aus mehrfachen Schichten von Hornepithel, mit einer Depression im Centrum, welche der Haarlücke entspricht.

2) Die Einlagerung des Entzündungsprodukts in das Derma, meist in der begrenzten Nähe der Haarwurzelscheiden, bringt alle Veränderung in der Bildung der Menschenpocke

hervor. Nach dem ersten Fieberanfall bilden sich jene Hervorragungen, welche in dem Formenschema der Hautkrankheiten Papeln genannt werden, ohne Verletzung der Epidermis und ohne Betheiligung des Malpighischen Netzes sind einige Entzündungszellen in das Derma abgesetzt. In den folgenden Tagen bis zum 9. nach erfolgter Infektion bildet sich unter einer Reaktion, welche dem mit Exudation in dem grösten Theil des Derma der Körperfläche endigenden Krankheitsprocesse angemessen ist: die durchsichtige Vesikel, die in der Mitte genabelt ist; das Entzündungsprodukt ist alsdann dicht um die Wurzelscheide des Haars gestellt (Fig. 17. a. Tab. I.), und die nabelförmige Vertiefung entspricht dem ausgefallnen Haar. Sowie sich nach dem Suppurationsfieber die Bläschen der Variola trüben, und endlich ganz eiterartig erfüllt sind; ist die Körnchenzelle in grosser Anzahl mit der Entzündungszelle gemischt. Die Exudation hat sich der obern Hautschichten bemächtigt; die Pocke berstet und es bleiben durch die bedeutenden Substanzverluste die bedeutenden Narben. Wenn die Ablagerungen von Exudat um die Haarwurzelscheiden sehr dicht an einander stehen, das zwischenliegende Derma und die Breite der bedeckenden Zellular- und Malpighischen Schicht an der Exudation Theil nimmt, entwickeln sich ununterbrochen, hier und da zusammenhängende Lagen von Entzündungs- und Eiterzellen: — die konfluirende Pocke. — Die modifizrte Pocke Varicella ist in ihren elementaren Bestandtheilen und Veränderungen des Gewebes identisch; nur ist die Quantität des Exudats eine sehr geringe. Die Vergleichung dieser Form mit der (sub No. 1) vorhergehend beschriebnen beweist die wesentliche Identität dieser begrenzten Exudationen in das Derma. Die Variolen sind nur durch die Infektion der Blutmasse ausgezeichnet, welche den plötzlichen Ausbruch dieser Exudationen über die ganze Körperfläche hervorruft, und in bestimmten Cyklen die Vereiterung der Stellen darauf folgen lässt.

IV. Ulceröse Processe der Haut, welche durch bestimmte pathologische Mischungsverhältnisse der Blutmasse unterhalten werden.

1) Das eitrige Exudat skrofulöser Geschwüre, welches nicht nur in allen Schichten der Haut, sondern auch in den tieferen Zellgewebeschichten deponirt wird; enthält Zellen *) von 0,007 — 0,01 mill. diam., von vollkommner Rundung, mit scharf geschiednen kugligen Kernen und ausserdem von kleinen Kügelchen erfüllt. Die Zellhüllen erscheinen von trüber, grauer Färbung und so mattglänzend, wie Fettbläschen. Essigsäure löst die Hüllen der Zellen, und lässt die Kerne schärfer und geschwellt hervortreten. Aetzammoniakhydrat löst die Zellen bis auf die Kernkörperchen; vor der Lösung zeigen die Hüllen die Erscheinungen der Trübung und Ausdehnung in die Fläche. Iod färbt die einzelnen Zellen, so dass deren Oberfläche roth erscheint.

2) Eitriges Exudat des syphilitischen Geschwürs. Die Zellen sind vollkommen rund, enthalten sehr zahlreiche und feine punktförmige Kernkörperchen, aber keinen ausgebildeten

---

*) Vogel sagt, dass die Eiterkörper des skrofulösen Eiters klein seien, im diam. $^1/_{400}$ — $^1/_{300}$‴; höckrig, spitz, eckig, und in Essigsäure vollkommen löslich. Auch nimmt Vogel eine skrofulöse Ablagerung in die Mesenterialdrüsen an, und beschreibt sie als speckig amorphe Masse mit vielen Fettbläschen. — l. c. Valentin beschrieb die Skrofeldrüsen zusammengesetzt aus 1) sehr kleinen in der Mitte durchsichtigen, mit dunkeln Rändern versehnen Körpern von 0,0001107 P. Z. diam.; 2) aus grössern, gelbröthlichen, unregelmässigen Massen auf der Oberfläche von kleinen Körnchen besetzt, von 0,00075 P. Z. diam. (Körnchenzellen); ferner aus Fettkügelchen, geronnenen Eiweissfasern. An den erweichten Stellen waren nur Fettkügelchen. — Das 18stündige Filtrat mit kaltem Wasser war neutral; nach dessen Verdampfung ein weisser glänzender Niederschlag; der verschiedne Reaktionen zeigte etc. vid. Repertor. Vol. II. — Bibra fand im skrofulösen Exudat

	Wasser	Festen Rückstand	Eiweiss	Extrakt. Mater.	Fett
1.	87,7	12,3	9,8	0,8	0,8
2.	85,57	14,43	9,13	2,98	1,46.

Kern. Einzelne Zellen haben längsovale und unvollkommen rundliche Gestalt, von 0,007 — 0,01 mill. diam., und sind ausser den dunkelgezeichneten, sehr feinen Kernkörperchen durchsichtig. Diese eigenthümlichen Exudatzellen*) sind sehr zahlreich, die Körnchenzellen sehr sparsam. In Aetzammoniakhydrat lösen sich die Zellen, die umgebende Flüssigkeit gerinnt. In Iodtinktur erfüllen sich erst die einzelnen Zellen mit der braunen Masse, und lösen sich allmälig auf. Aether löst die Zellen bis auf die Kernkörperchen und präcipitirt eine sehr grosse Zahl rhombischer Tafeln. Diese Reaktionen deuten darauf hin, dass diese Exudatzellen eine überwiegende Menge von Fett (Stearine) enthalten, dafür aber an fibrinösen Theilen ärmer sind.

3) Eitriges Exudat krebsiger Exulceration der Haut. Indem es hier nicht die Absicht ist, die Erweichungsformen des Hautkrebses vorzuführen, wird nur jenes wirklichen Entzündungsprodukts der Haut gedacht, welches durch Einwirkung der allgemeinen Blutmischung die Entzündungszellen mit den Elementen des Krebses mischen. Hierzu dient am besten der Eiter von Wunden nach Operationen; durch welche der Hautkrebs entfernt wurde. Derselbe besteht zum grössten Theile aus gut gerundeten Körnchenzellen, von

---

*) Lehmann und Messerschmidt geben an, dass die Entzündungszellen im syphilitischen Eiter sparsam vorhanden sind mit gleichsam wulstigen Zellhüllen und granulirten Kernen. — Nach diesen Forschern erleiden die gesunden Eiterzellen noch folgende Einwirkungen von Reagentien, die in meinen Untersuchungen nicht angewandt wurden. Im kochenden Wasser sind sie verzerrt, zerrissen und von geronnenem Liquor purus umgeben. — Phosphorsäure (1 : 753 H) erodirt die Hüllen; 1 Th. in 9500 Th. Wasser lässt sie schwellen und dann bersten. Sämmtliche Pflanzensäuren wirken der Essigsäure analog. Rindsgalle löst die Zellhüllen. Metallsalze fällen das Eiweiss, verzerren und sprengen die Körperchen. Sie bezeichnen die Zellhülle zusammengesetzt aus einem salzarmen Eiweiss „a Fibrine"; die Kerne aber aus „b Fibrine"; welches letztere von Scherer im venösen Blute aufgefunden wurde. *Valentin* Repertor. Vol. VII. Siehe übrigens die von F. Simon zusammengestellten Analysen des Eiters *F. Simon* Anthropochemie. Vol. II. p. 317 sq.

0,01 mill. diam., mit rundem koncentrischen Kern und vielen Kügelchen; zum geringern, etwa wie 1:50, aus kolbigen, unregelmässig eckigen, geschwänzten Krebszellen mit einem grossen längsovalen Kern im Zellkopfe. — Essigsäure löst die Körnchenzellen bis auf die Kerne, die Krebszellen bis auf die Zellköpfe; Ammoniakhydrat löst die Körnchenzellen und Krebszellen. Aether trübt die Körnchenzellen. Während also in der Wunde die Entzündungszelle einerseits sich zu solchen Formen bildet, welche eine Vereinigung der Wunde hoffen lassen, wird auf der andern Seite die Körnchenzelle massenhaft gebildet; d. h. mit andern Worten die Eiterung hemmt die Heilung der Operationswunden; und es mischt sich mit den Elementen des Eiters die aus dem Blutplasma abgesetzte Krebszelle, welche durch Assimilation der zu dem speciellen Punkte zuströmenden Bildungselemente sich vervielfältigt, und neue Krebsablagerung erzeugt. So verhalten sich die lokalen Recidivkrankheiten der Haut.

Das Entzündungsprodukt der Haut erleidet ferner häufig bestimmte Formverschiedenheiten seiner zelligen Elemente, wenn gleich seine äussere Erscheinung von dem einfachen Entzündungsprodukt nicht abweicht: im Gegensatz aber ist der Eiter mancher Ulcerationen, namentlich der habituellen Fussgeschwüre in Färbung, Konsistenz, Geruch und Geschmack höchst verschieden, ohne grosse Verschiedenheit der Elemente. Zur Erklärung folgende Beispiele:

Am Rande einer auf dem obern Augenliede gebildeten Pustula maligna, an der Grenze des Todten, war der Eiter dick, hellgelb, ohne Beimischung. Die darin enthaltnen Zellen wechselten von 0,007 — 0,01 mill. diam., waren von dunkler runder Umrandung, hatten der Peripherie nahe Kerne und einen Gehalt undeutlicher, die Zelle trübender Kernkörperchen. In Essigsäure zeigen sich die Körperchen deutlicher, wie sie beinahe den ganzen Innenraum der Zelle erfüllen. Die grosse Schwellung der Kerne zeigt ihren Wassergehalt. Die Zelle löst sich in Aetzammoniakhydrat

vollständig auf. Diese Zellen zeigten in dem Volum des Kerns, das ausser allem Verhältniss zum Umfang der Zelle stand, und in der unvollständigen Ausbildung der Kernkörperchen ihre Abnormität, ihre niedere Stellung im Vergleich zur ausgebildeten Entzündungszelle an.

Der Eiter habitueller Fussgeschwüre, die 10—25 Jahre ausgedauert haben, zeigen: auf der Oberfläche deutlich gekörnte Zellen, von 0,01 mill. diam., von ausgezeichneter Vollendung, ganz mit Kügelchen erfüllt, und mit einem centralen, 0,005 mill. im Durchmesser grossen Kern, in dem mehre Körperchen gestellt sind. Diese Kerne fanden sich auch frei, an der Zellenperipherie in einer genabelten Stelle. Diese Fortzeugung der Zellen zielte mithin immer nur auf Eiterung hin; während in solchen Geschwürssekreten selten die zur Faserzelle übergehenden Formen vorkommen, die ein festes, der Ulceration Grenzen setzendes Produkt hervorzubringen, im Stande sind. Sie tragen den Charakter eines fortwährenden, von den eigenthümlichen Zuständen der zu Grunde liegenden Hautschichten, genährten Eiterungsprocesses.

IV. Entzündungsprodukte der Muskelfaser.

Da bei den binär und ternär zusammengesetzten Eingeweiden —, wenn man die durch organisch-mechanische Gesetze verbundne Elemente so bezeichnen darf, — schon im Speziellen auf die Entzündungsprodukte in den Muskelschichten die nöthige Aufmerksamkeit gerichtet worden ist: wird nur des in den Fasern der grossen bewegenden Muskelmassen des Körpers vorkommenden an diesem Orte gedacht. Nach Verletzungen eines Muskels lagert sich zwischen, und auf seinen Fasern ein wasserhelles, bis gelblich weisses, zähflüssiges Sekret. Dies besteht aus Zellen von etwa 0,01 mill. diam. mit mehren Kernkörperchen, deren einzelne zum kugligen Bläschen ausgedehnt, den Kernen ähnlich werden; und sich auch wirklich zu Kernen emporbilden.

Mit der Ablagerung einer grossen Menge flüssigen Entzündungsprodukts und dem Uebergange in wirkliche Eiterung erfolgt die Zerstörung der Muskelfasern in ihrer ganzen Masse. Das Entzündungsprodukt, und die Reste des zerstörten Muskels sind in den aponeurotischen Ueberzug eingeschlossen, wie in einen vollständigen Eitersack. So erscheint dasselbe in den Vereiterungen des innern Darmbein-, der grossen und kleinen langen Beckenmuskel, den Oberschenkel- und Oberarmmuskeln. Das Exudat ist von tiefgelber Farbe, vollkommen dickflüssig, neutral; besteht aus Zellen von 0,008 — 0,013 mill. diam. mit 3 — 5 dunkeln Kernkörperchen. Zwischen ihnen oscilliren Granulationen von unbestimmter Form, welche sich als Reste der zerstörten Muskelfaser erweisen. Die übrigenden erblassten Muskelmassen bestehen meist aus parallelen Schichten und Netzen elastischer Fasern und aus Bündeln von Muskelfasern, welche ihre Querstreifung verloren haben, und der ganzen Länge des Cylinders nach aus rundlichen, unregelmässig geballten Kugelgranulationen zusammengesetzt sind; wie solche im Innern der Harnkanälchen, oder dem brandigen Zerfallen der Gewebe beobachtet werden. Mit der Abnahme der Muskelfasern wird die eingelagerte elastische Faser zahlreicher. Die dem Muskel angehörigen, grossen Gefässstämme und und Nerven verlaufen als dicke Stränge mitten durch die, von flüssigem Exudat erfüllte Höhle. Die Stränge bestehen ausser den elastischen Fasern, Epitheliallagen, und Zellkernschichten der Gefässe und den Bündeln von Nervenprimitivfasern aus spindelförmigen und runden Entzündungszellen, Kernfasern neuer Bildung, und den feinen zuführenden Kapillargefässen.

Das Entzündungsprodukt, welches bei langsam fortschreitendem Process sich als feste Masse in den Muskel einlagert und diesen nicht zur eiternden Fläche umwandelt, vernichtet nur einen Theil des Muskels; und gelangt selten zu grosser Ausbreitung. Der Muskel erscheint dunkel- bis schwärzlichbraun mit vielen weisslichen Streifen, plattge-

drückt, härter als gewöhnlich, von vermehrtem spezifischen Gewicht, nur bisweilen von flüssigem Exudat gelockert. In derselben Lage befinden sich neben Muskelfasern, Kernfasern neuer Bildung, und zwischen beiden ist ein Netz von Kapillargefässen ausgebreitet. Die elastischen Kernfasern, zu welcher Bildung sich die einfache Entzündungszelle aufschwingt, verdrängt sowohl einzelne Muskelfasern, als auch ganze Bündel derselben; und die letzteren erscheinen in Form isolirter und geballter, kleiner Kügelchen. Der Detritus der verschiednen Gewebe stellt wieder so einfache Elemente dar, wie die zuerst in ihre Bildung eingegangnen.

Die Muskelnarbe, welche von plastischen Exudaten gebildet wird, besteht zu oberst 1) aus Epithelialzellen, von 0,05 — 0,08 mill. diam., von unregelmässiger, polygonaler Peripherie, vollkommner Leere und Durchsichtigkeit, die dicht neben einander geordnet sind, und die dem Hornepithel analoge Epidermisschicht der Narbe bilden. 2) Darunter folgt ein Lager gemischt aus längsovalen und spindelförmigen Faserzellen mit Kernfasern neuer Bildung. Zwischen und unter denselben liegen Cylinder vom Durchmesser der Muskelfasern, denen die Querstreifen abgehen. Ob dies unverletzt von der Eiterung übrigende Muskelfasern, oder solche Fasern neuer Bildung, oder überhaupt gar keine Muskelfasern seien; ist durch Experimente und Reaktionen nicht zu ermitteln. Ob die Entzündungszelle sich also nicht blos einerseits zur Kernfaser, sondern auch andrerseits zur Deckung von Substanzverlusten zu Muskelfasern bildet; bleibt unentschieden. Dafür spricht unbedingt die Fähigkeit des Entzündungsprodukts, andre Gewebtheile zu regeneriren; nur ist die Kernfaser gerade dasjenige Element, welches von den pathologischen Bildungsprinzipien zur exklusiven Konstruktion fasriger Gewebe bestimmt ist; und, wie wir sehen werden, sich zwar zur Knochenfaser umbilden kann, mit denen aber kaum gleichzeitig die Muskelfaser regenerirt werden wird.

Die sehnigen Enden der Muskeln sind fast nie, meist nur ihr seröser Ueberzug der Sitz einer Entzündung. Der

letztere erscheint dann verdickt, und enthält in der ersten Bildung einfache Membranen-ähnlich verbundne Lagen runder an einander abgeplatteter Entzündungszellen. Höher organisirt gestaltet sich die Zelle zur spindelförmigen Faserzelle und Kernfaser. Weit häufiger, als diese Ablagerung von Entzündungsprodukten in die seröse Hülle der Sehnen, sind schwielige Verdichtungen der Sehnen, die nur aus sich deckenden Lagen von Hornepithelialzellen bestehen; weil der geringe Blutgehalt in den sparsamen Gefässnetzen der Sehnen nicht das hinreichende Bildungsmaterial für Entzündungszellen hergeben kann. So kommen auch mitten unter den Epithelialzellen und zertrümmerten, feinen, elastischen Sehnenfasern, erdige, krystallisirte und amorphe Ablagerungen vor, welche fälschlich Verknöcherung der Sehnen genannt werden.

V. Die Entzündungsprodukte in den Nervencentris.

Meine hierher gehörigen Beobachtungen sind nicht zahlreich genug, um nur allgemeine Resultate daraus ziehen zu können; daher führe ich die hauptsächlichsten Thatsachen einzeln in genetischer Reihenfolge vor:

1. Drei Tage nach einem Schädelbruch mit Einsenkung des fremden Körpers in die Hirnmasse erfolgte der Tod. Die ganze rechte Hemisphäre ist bis auf den Boden des Seitenventrikels zerstört, und in eine Sulze verwandelt, in welcher die Markmassen von dem hämorrhagischen Extravasat nicht zu unterscheiden sind. Diese Masse war von dunkel kirschrother Färbung, dickflüssig und mit den Marktheilen des mittlern Hirnlappens in keiner organischen Verbindung. Der Sehhügel der rechten Seite war zackig getrennt, wie die Ränder zweier in einander greifender Knochennäthe; das äussere Viertheil desselben bestand aus der gleichen kirschrothen, aber etwas kohärenteren Sulze. Die Adergeflechte waren bis zum Uebergang in den dritten Ventrikel zerstört. Der linke Ventrikel war von der eben beschriebnen Masse voll und ausgedehnt.

Die röthliche Sulze, von verschiednen Punkten untersucht, bestand aus vollkommen regelmässig gebildeten Blutkügelchen, — aus sehr zarten, runden Zellkernen, die nicht grösser als die gewöhnlichen Kerne der Entzündungszellen sind, und vielleicht die Elemente ihrer Bildung darstellen; — aus Fragmenten der Nervenprimitivfasern, an ihren gewöhnlichen Charakteren kenntlich; — aus unregelmässig eckigen, mit vielen Kernen erfüllten Zellen, dem überkleidenden Epithel der zerstörten Gefässe. Die Grösse der ersten einwirkenden Gewalt und die damit gegebne Hämorrhagie durch Riss der Gefässe verhinderte die Entwicklung der Entzündungszelle, die unter andern Umständen und in andern Organen in viel kürzerer Zeit zu Stande kömmt.

2. Entzündungsprodukt in den Hirnhäuten und der Marksubstanz; sieben Tage nach betroffner Verletzung. Die harte Hirnhaut war nahe an der Crista Galli, und etwas nach links von ihr im Querdurchmesser eines Zolls zerrissen, sehr blutreich. Das Gewebe der Arachnoidea war mässig verdickt, und längs derselben lagerte über der linken Hemisphäre ein plattgedrücktes, koagulirtes Extravasat. In den vordersten Windungen an der untern Fläche der rechten Hemisphäre ist die Gehirnmasse im Umfange eines Taubeneis erweicht, zu einer röthlich grauen, ölartig zerfliessenden Masse. Der Exudationsprocess und die auf denselben folgende Erweichung haben besonders die graue Marksubstanz in Anspruch genommen. Die erweichte Stelle bildet einen nach oben und hinten gerichteten Kegel, dessen Basis nach aussen liegt; die innersten Grenzen sind dunkel röthlich getüpfelt mit einzelnen punktförmigen Kapillarextravasaten. In den Ventrikeln befand sich etwas flüssiges gelbliches Exudat. Der Kegel der Erweichung bestand aus kuglichen Zellen, von 0,01 mill. diam., mit 3—4 punktförmigen Kernkörperchen, übrigens ganz durchsichtigem Inhalt. In Essigsäure zogen sich die Hüllen dieser Zellen merklich zusammen. Sehr feine Schnitte, an der breitesten Stelle der konischen Masse ausgeführt, zeigten nichts, als die eben

beschriebnen Zellen; andre an der Grenze der unversehrten Gehirnsubstanzen geführte Schnitte zeigten zwischen diesen Zellen die zahlreichsten Gefässausbreitungen, ohne dass irgend eine Verletzung an denselben wahrnehmbar gewesen wäre. Zwischen diesen beiden Elementen waren sparsame Körnchenzellen und die Kugeln der grauen Substanz eingesenkt.

3. Exudat zwischen Arachnoidea, Pia mater und Gehirnsubstanz in Folge einer Fraktur der beiden Orbitaldecken durch Kontrekoup. Schädelgewölbe oval, sinus longitudinalis blutreich. Die Arachnoidea ist mit einem gelben, dem Mandelkreme an Konsistenz gleichenden Eiter bedeckt; namentlich über die ganze, rechte Hemisphäre hin, und über den vordern Theil der linken. Die Arachnoidea ist in ihrem Gewebe verdickt, zwischen ihre Lamellen ziehen sich Streifen derselben eitrigen Exudatmasse. Die Gehirnsubstanz fest, zähe, glänzend weiss, die Ventrikel leer, an der Grundfläche einige Tropfen Serum. Das eitrige Exudat der Arachnoidea ist gelblich, rahmartig, ohne spezifischen Geruch, von der Konsistenz der Crême. Dasselbe enthält zum grössten Theil Körnchenzellen; d. h. Zellen von vollkommner Rundung, aus kleinen trauben- oder erdbeerartig zusammengefügten Kügelchen bestehend. Dieser Inhalt füllt sie zum grössten Theil aus; übrigens sind sie vollkommen durchsichtig, stellen nur im Zusammenhang mit andern eine dunkle Masse dar. Sie haben von 0,007 — 0,01 mill. diam., selten mit einem runden koncentrischen, aber stets von der Peripherie noch etwas entfernten Kern, in welchem meist 4 bis 6 fest stehende Körperchen sich befinden.

Wasser lässt die Zellen etwas schärfer vortreten. — Durch Essigsäure werden die Zellhüllen durchsichtiger, und endlich ganz aufgelöst. Die Kernkörperchen erscheinen in dem eignen, als runde oder längsovale Form hervortretenden Kern, entweder in alternirender oder in unveränderter, aber nicht genau zu bestimmender Stellung. Sie sind für die Elemente neuer Kernbildung anzusehen. In einigen Zellkernen erscheint das Körperchen zu Bläschen entwickelt.

Salpetersäure lässt Zelle und Kern anfangs scharf und ungeändert vortreten; später wirkt sie leicht korrodirend. Ebenso reagirt Salzsäure. — Aether macht die Hüllen durchsichtiger, ohne dass sie verschwinden. Es treten aus der Mitte der Zellen mit Gerinnung der suspendirenden Masse einzelne, aus längsovalen Kernen zusammengesetzte Fasern hervor, welche dem Exudat die Dichtigkeit und Zähigkeit verleihen. Die Kerne dieser die Faser bildenden Zellen erschienen mit einander verschmolzen. — Alkohol wirkte wenig; nur die Ränder der Zellen traten etwas schärfer hervor. — Aetzkalihydrat wirkte von aussen nach innen lösend. Phosphorsaures Natron, Chlorkalcium, Chlorbarium lassen die Zellen und alle ihre Bestandtheile schärfer, aber unverändert hervortreten. Ebenso wirkten Chlorkalium und Sublimat; nur dass diese vorwiegend die Peripherie des Kerns marquirten. Salpetersaures Silberoxyd zerstörte die Zellen, und wandelte sie in eine formlose, zottige Masse.

Bei Gelegenheit der Erörterung über dies eitrige Entzündungsprodukt der Arachnoidea ist auch der häufig vorkommenden einfachen, festen Exudation in dieselbe zu gedenken. Die Pacchionischen Granulationen sind auf der Arachnoidea sehr entwickelt, sie selbst ist oft bis zu einer liniendicken Schwarte verdickt, undurchsichtig und leicht zerreisslich. Die Gehirnsubstanz ist dann gewöhnlich glänzend weiss, blutarm und zähe; an der Basis seröse Ansammlungen. Die Exudatschwarten der Arachnoidea bestehen aus Entzündungszellen von 0,005 — 0,01 mill. diam. mit vollkommen runden Peripherien und 2 bis 5 dunkeln, undurchsichtigen Kernkörperchen. Diese Kugeln sind zwischen ausgedehnten Blutgefässen, elastischen Fasern und Kernfasern neuer Bildung eingeordnet.

4. Altes Entzündungsprodukt in der Pia mater, Arachnoidea und der Gehirnmasse. Die undurchsichtige bis zu 1‴ Querdurchmesser verdickte Arachnoidea ist an einer umschriebnen (ein $\frac{1}{6}$ Thaler) grossen Stelle und in einem die graue Substanz allein begreifenden Umfang mit einem gelblich

weissen, erweichten Exudat im Hirn untrennbar vereinigt *). Die Exudatschwarte der Arachnoidea war ganz wie die oben angeführte zusammengesetzt. Die erweichte Exudatmasse im Gehirn besteht mit Ausnahme weniger, hier und da zerstreuter Körnchenzellen aus Entzündungszellen, deren Hüllen und Kerne theilweise auf gleicher Entwicklung, zum Theil im Uebergang zur Faser sich befinden.

Wenn ich bei der Unmöglichkeit, die Rückenwirbelsäule stets zu untersuchen, nicht im Stande bin, Betrachtungen über die Entzündungsprodukte im Rückenmarke mitzutheilen, erlaube ich mir hier hier einen Fall von ganglionärer Umwandlung der Rückenmarksnerven anhangsweise vorzuführen, den ich am 30. Oktober 1843 der Akademie der Wissenschaften zu Paris mittheilte **):

Sämmtliche Häute des Rückenmarks in vollkommen unversehrtem Zustande; das Rückenmark selbst ist hart, resistent, glatt auf der Durchschnittsfläche, glänzend weiss. Vier Nervenstämme, das dritte und vierte Sakralnervenpaar beiderseits zeigten folgende Abweichung: Diese beiden Nerven endeten an der linken Seite nach einem Verlauf von etwa 12 Centim. in eine weissliche, birnförmige Anschwellung, 2, 5 Cent. lang, 1 Cent. breit, ⅓ Cent. dick in der Mitte. Die beiden Nerven hörten in der Geschwulst auf ohne alle weitere Fortsetzung. Rechterseits hatte bei der gleichen Anomalie die Anschwellung um die Nervenenden nur den dritten Theil des Umfangs der linksseitigen An-

*) Vogel fand in der gelben Erweichung leere Blutgefässe, Körnchenzellen und Primitivfasern. Die Erweichung rührt nach ihm von Bildung der Körnchenzellen im Umfang der Blutextravasate her. A. a. O. Tab. XIV.

**) Diese streng genommen nicht unentbehrliche Episode mache ich um mich über die Ansicht, welche mehre sehr ehrenwerthe medizinische Zeitschriften darüber aussprachen, zu rechtfertigen. Die Relation einiger deutschen Journale geschah nach der l'Experience, und man warf mir den Mangel der mikroskopischen Untersuchung vor, während ich gerade auf diese vorzüglichen Werth legte. Deshalb folgt die wortgetreue Uebersetzung jener Mittheilung.

schwellung. Die Nerven zeigten auch vor dem Eintritt in die Geschwulst kreisrunde Anschwellungen. Auf dieser Seite traten sie auch, nur um vieles dünner, aus der Anschwellung wieder hervor.

Die grössere Anschwellung war von einer fibrösen Hülle umgeben, welche eine Fortsetzung von der harten Rückenmarkshaut zu sein schien. Unter ihr vereinigte ein sehr zartes Häutchen die Theile mit einander, und umhüllte eine Masse, welche an Konsistenz, Grösse und dem gesammten Aussehn dem zweiten Halsknoten des Sympathicus glich; es waren die in die Geschwulst eingetretnen Nervenstämme durchsäet und durchkreuzt von andern, leicht rosenrothen Fasern, die in der Mitte sich mit den Nervenfasern vereinten, und namentlich am blinden Ende eine so innige Vereinigung eingingen, dass man diese röthlichen Fasern von den weissen nicht unterscheiden konnte. — Die kleinere Anschwellung bestand ebenfalls aus einer fibrösen, hirnhautähnlichen Hülle, zwei Nervenstämmen, und einer dazwischenliegenden faserähnlichen Masse; zwei ähnliche, gleichfarbige weiche Anschwellungen lagen etwas höher oben.

Die Nerven bestanden in ihrem Verlaufe bis zu den Anschwellungen aus den Primitivfasern, welche im Wasser ihre doppelten Kontouren und ihren geronnenen Markinhalt zeigten. Von dem Eintritt in die Anschwellung an lag zwischen den Primitivfasern eine grosse Menge von Zellen, (Fig. 18. Tab. I.) die 0,1 — 0,15 mill. diam. hatten; durchsichtig waren, sich durch Anlagerung platt drückten, und einen röthlich gelben Kern enthielten, dessen freie Ränder in einigen Präparaten gefranzt waren. Ausser den Kernen lagen um sie in der Zelle 2 bis 6 Kügelchen von 0,005 mill. diam., welche im ganzen der Oberfläche der Zelle durch die wechselnden Schlagschatten und Reflexlichter ein gefurchtes Ansehn gaben. Essigsäure löste die Zellen allmälig bis auf den Kern vollständig auf. Sie stimmten in allen Charakteren mit den Ganglienzellen (Henle, Valentin, Schwann) völlig überein; so dass in diesem Sinne die Entartung im

wahren Sinne des Worts für eine „Ganglien bildende“ erklärt werden kann. — Die Nervenprimitivfasern verbreiteten sich seitwärts zwischen die Zellen, gingen unter ihnen hinweg; ja einige zeigten sogar bogige Vereinigung um eine solche Zellhülle herum. Die Primitivfasern waren hier und da mit aufgereihten, kleinen Kügelchen besetzt. Auch waren Fettzellen verschiedner Grösse ringsum zerstreut *).

VI. Die Entzündungsprodukte in den Athmungsorganen.

I. Entzündungsprodukte auf der Schleimhaut des Kehlkopfs und der Bronchien.

Die Entzündungsprodukte der Kehlkopfschleimhaut sind, sowie die Veränderung der Schleimhaut und der auf ihr befindlichen Drüsen für die Pathologie und die Semiotik darum von besonderm Werth, weil die Vergleichung der Sputa in den verschiednen Krankheiten mit diesen pathologischen Veränderungen, dem Auswurf erst die Werthverhältnisse ihrer diagnostischen Beziehungen verleiht. Die Flimmerhaare, und

---

*) Die Sektion zeigte ausserdem Hydrocephalus chronicus, Lungenemphysem mit Bronchoblenorrhoe. Das Herz war auf seiner Oberfläche reichlich mit Fett bewachsen, der Muskel schlaff uud blass, die Herzhöhlen enthielten ein flüssiges, violettes Blut ohne Koagula. Fettleber war von doppeltem Volum, dunkelbraun und leicht zerreisslich. Darmschleimhaut atrophisch.

An die Beobachtung knüpfte ich einige Fragen: ist die Krankheit eine angeborne oder erworbne? Welches ist der Zeitpunkt ihrer Entwicklung? Welches ist das Dignitätsverhältniss der pathologischen Entwicklung zwischen Primitivfaser und Ganglienzelle? Ich erwog in kurzen Zügen die verschiednen Gründe und Wahrscheinlichkeiten für jeden dieser möglichen Fälle, und machte auf die Wichtigkeit und Nothwendigkeit einer steten und strikten Untersuchung des Rückenmarks aufmerksam.

Eine analoge Verwandlung der Nervenstämme des ganzen Körpers habe ich im März 1843 mit dem Prosektor Petit im Institut Clamart zu Paris beobachtet. Dieser Fall ist später von Serres referirt worden.

die durch sie gesetzten Elemente der Bewegungen geben für die pathologische Dynamik des Auswerfens sehr erspriessliche Aufschlüsse. Die Wichtigkeit der Sache und die Nothwendigkeit, dass die folgenden Thatsachen auch von andern Forschern untersucht und bewahrheitet werden müssen, wozu die Gelegenheit sich überall bietet, erfordern, dass die hieher gehörigen Thatsachen in einer gewissen Vollständigkeit mitgetheilt werden.

Nach lang dauerndem Katarrh der Athmungsorgane ist die Kehlkopfschleimhaut mit einem Sekrete bedeckt, in welchem eine Menge von Flimmerhaaren, von 0,01 — 0,03 mill. Länge, hakenförmig am Ende gekrümmt, oder gerade, viele Epithelialcylinder mit und ohne Flimmerhaaren und mit Zellkernen versehen, und Entzündungszellen sich befinden. Die verschiedenen Drüsen lassen sich im Allgemeinen auf folgende Formen reduziren:

1) einfach traubenförmige Drüsen mit den zu beschreibenden Zellen ganz erfüllt, ohne Ausführungsgang.

2) ästig traubenförmige Drüsen (Fig. 3. c. d. Tab. I.),

3) traubenförmige Drüsen mit einem deutlich bis an die Spitze reichenden Ausführungsgang; derselbe erscheint dunkler durch den bedeckenden Zelleninhalt (Fig. 3. b. Tab. I.). Die Zellen der Drüsenbedeckung waren durchwegs mit hakenförmig gekrümmten Flimmerhärchen besetzt.

4) einfache Schlauchdrüsen, aus mehren über einandergesetzten Epithelialzellen gebildet, und mit den Zellen des Entzündungsprodukts erfüllt. Auf ihrer Spitze sitzen eine oder mehre Flimmerzellen.

5) Gedoppelte Schlauchdrüsen, mehre solche einfache Schläuche an einander gelegt, bisweilen mit einem umgekehrt kegelförmigen, napfförmig sich öffnenden Ausführungsgang (Fig. 3. a. Tab. I.).

Die Drüsen erreichen oft 0,25 mill. Länge und 0,3 mill. Breite. Sämmtliche Drüsen, sind vollständig erfüllt von Zellen, die 0,007 — 0,01 mill. diam. haben, mit einem Kern und mehren Körperchen darin. Die Zellen liessen die Zu-

sammensetzung der Drüsen nicht erkennen; nach ihrer Entleerung zeigte sich bisweilen das Gewebe der Drüsen aus den genau geschiednen Zellen des Pflasterepithels mit 0,005 mill. grossen Zellkernen zusammengesetzt; bisweilen waren mit Entleerung dieser den Entzündungszellen ganz analogen Gebilde auch die Kerne des drüsenbildenden Epithels entfernt, und die Drüsen zeigten nur eine fast texturlose Membran, von schwärzlichen Punkten besäet (Fig. 3. f. Tab. I.).

Das Cylinderepithel der Flimmerhaare, die Pflasterepithelien und diese Zellen, welche in den Drüsen neu gebildet sind, (Enchym nach Purkinje) machten bei den Lebzeiten der betreffenden Individuen den grössten Theil des Auswurfs aus. Der fadenziehende Schleim ist dem Auswurf auf seinen weitern Exkretionswegen beigemischt.

Nach Katarrhen, welche im Gefolge exanthematischer Krankheiten, des Lungenemphysems, der typhösen Pneumonie auf der Kehlkopfschleimhaut Produkt setzten, waren die beiden Epithelialschichten der letztern auf folgende Weise verändert. Die oberste, am meisten nach innen gelegne Schicht bestand aus dem Cylinderepithel der Flimmerhärchen; die Cylinder hatten 0,007 mill. queeren, 0,03 — 0,04 mill. Längendurchmesser, eine längsovale, beinahe viereckige Gestalt, einen längs gezognen Kern von 0,015 mill. Länge und mehr, entweder mit nicht gesonderten, oder mit 6 bis 8 regelmässig gestellten Körperchen, von 0,002 mill. diam. (Fig. 4. b. γ Tab. I.). Auf ihrer Spitze sitzt ein 0,03—0,04 mill. langes, liniendünnes Flimmerhaar mit geradem oder hakenförmigem Ende, bisweilen mit zwei solchen. Das obere, dem Haar zugekehrte Ende des Epithelialcylinders ist rund, das untere dem Pflasterepithel zugekehrte Ende ist dem Ansatz der Zellen entsprechend, unregelmässig eckig.

Die Zellen des Pflasterepithels haben 0,02 — 0,03 mill. und darüber Durchmesser, sind durchsichtig bis auf einen oder zwei central gestellte Kerne, von runder oder ovaler Gestalt (Fig. 4. e. f. g.), mit 6 bis 8 runden Körperchen. Die Zellhüllen sind durch Gegendruck unregelmässig polygonal

gestaltet. — Aus diesen beiden Elementen besteht ein aus ihnen hervorgehendes drittes: die Drüsen, der eigentliche Heerd der Exudation. Eine grosse Menge der Zellkerne des Pflasterepithels, Epithelialzellen und in den Drüsen gebildete Entzündungszellen füllen ein gelblich grünes, schleimiges Sekret, das während des Lebens ausgesondert wurde, und noch im Tode die Schleimhaut überzieht. Die drüsigen Organe waren sämmtlich von einfach und zusammengesetzt zelligem Bau. In Bezug auf die schon beschriebnen Formen zeichneten sich die kugelförmigen, einfach traubigen Drüsen durch den Inhalt der von 0,01 — 0,015 mill. diam. besitzenden Zellen aus, und zeigten längs ihrer konvexen Oberfläche eine Schicht von Epithelialcylindern, die mit Flimmerhaaren besetzt ist (Fig. 4. b. α Tab. I.). Entleert zeigen sie ihre Zusammensetzung aus Pflasterepithel mit sehr durchsichtigen, blassen Kernen. Die schlauchförmigen Drüsencylinder enthielten 2 bis 4, über einander geordnete Zellen. Dass diese Zellen aus den Cylindern, gleichviel auf welche Weise entleert werden, geht daraus unzweideutig hervor, dass die cylindrischen Zellen, an den leeren Stellen oft halsartig abgeschnürt, an den besonders erfüllten bauchartig aufgetrieben sind. Diese schlauchartig ausgedehnten Cylinder sind oft gruppenweise, wie die Stäbchen der Netzhaut zusammengestellt, an der Spitze, woselbst sie sich vereinen, liegt eine feine, mit Kügelchen durchsäete, epitheliale Zwischensubstanz, in ihr eine Reihe von Zellen des Exudats zusammengehäuft (Fig. 4. i. Tab. I. α Cylinderzellen, β Zwischensubstanz, γ Entzündungszellen).

Die Flimmerhärchen zeigen sich auf den Drüsen in verschiednem Verhältniss: Sie sind gerade und ungegliederte Verlängerungen der Zellhülle (Fig. 5. a. b. Tab. I.); sie haben an dem runden Gipfel der Zelle eine seitliche Insertion (Fig. 5. c. d.); sie sitzen mit breiter, zellenartiger Grundfläche auf dem oben platt gedrückten Epithelialcylinder; in dieser sind oft mehre der Kernkörperchen analoge Kügelchen; — sie sind in der ganzen Fläche sensenartig gekrümmt,

oder an der Spitze peitschenförmig gebogen (Fig. 5. f.); ihre obern Enden breiten sich ebenfalls, bisweilen keulenförmig aus (Fig. 5. g. Tab. I.).

In den Fällen ausgebildeter Lungentuberkulose und tuberkulöser Lungenphthise, in welchen der Kehlkopf nicht nur der Durchweg für alle Produkte der Entzündung und organischen Zerstörung ist, sondern auch stets selbst Theil nimmt: zeigt die oberste Epithelialschicht der Kehlkopfschleimhaut einfache Cylinderdrüsen, Schlauchdrüsen, agglomerirt traubige und ästig traubige Drüsen. Dieselben enthielten Zellen mit mehren Kernen und Körperchen darin. Ausserdem war aber die Lage des Pflasterepithels von einzelnen Bündeln neugebildeter Kernfasern durchzogen, welche, wenn sie an die Oberfläche drangen, mit traubigen Drüsen bedeckt waren. Die Flimmerhaare auf den Drüsen liessen Folgendes bemerken: viele von ihnen waren doppelt, bestanden aus mehren über einander gefügten Gliedern (Fig. 6. e. f. Tab. I.), und waren peitschenförmig gebogen; sie waren einfach in die Länge gezogen und wie die Schusterahle ausgebogen (Fig. 6. g. Tab. I.); andre waren an 0,05 mill. lang, grade gestreckt. Die Insertionen waren beständig seitlich; es gingen die Härchen an der Basis breit ab, und verjüngten sich erst allmälig (Fig. 7. d. Tab. I.); oder sie hatten von dem Boden ihrer Entwicklung aus eine Spitze; dehnten sich in der Mitte, um den Zellkern der wahren Flimmerzelle zu umfassen, und endeten erst dann in eine kürzere oder längere Spitze (Fig. 7. e. Tab. I.). Nachdem der Körper der Zellen ungetheilt war, sind sie zu zwei Härchen gespalten (Fig. 7. f. Tab. I.); mehre solche doppelhärige Flimmerzellen waren oft an einander gesetzt (Fig. 7. d. Tab. I.). Sämmtliche Drüsen sind deutlich aus Pflasterepithel gebildet. In Bezug auf die Vertheilung der Drüsen über die einzelnen Theile des Kehlkopfs, die darauf befindlichen Epithelialcylinder und die Stellung der durch sie gebildeten Flimmermembranen gilt Folgendes:

Der Ueberzug des Giesskannenknorpels ist vorzugsweise von Drüsen besetzt, die eine traubige Zusammensetzung, aber eine spitz konisch zulaufende Gestalt hatten. Die Bildungszelle dieser Drüsen war ein lang gestrecktes Pflasterepithel, dass es fast den Entwicklungszellen glich, von denen es sich nur durch seine grössere Breite, und durch die Grösse des runden Kerns unterschied. Sie enthielten die 0,01 mill. grossen Entzündungszellen mit mehren Kernen und Kügelchen darin; — in Fällen der Tuberculosis laryngea sparsam gemischt mit Tuberkelzellen. — Die Drüsen waren gross, aber nicht zahlreich. Die auf ihnen befindlichen Flimmerhärchen hatten besonders die peitschen- und sensenförmige Biegung; sie besetzten mit den ihnen zugehörigen Cylindern nur die Aussenfläche der Drüse; kehrten die konvexe Fläche nach aussen und unten, die konkave nach innen und oben.

Die Schleimhaut des Kehldeckels hielt die grössten und ausgebreitetsten Drüsenplexus. Neben einfach traubenförmigen Drüsen, aus polygonalem Pflasterepithel gebildet, und mit Entzündungsprodukt gefüllt lagen viel verästelte Drüsen von sehr lang gestreckten Epithelialzellen gebildet; dicht von der Grundfläche derselben erhoben sich einfache Cylinderschläuche zahlreich an einander, mit Flimmerhärchen auf der Spitze. Die Flimmerhärchen gaben durch ihre Stellung eine Andeutung der Art, wie sie auf die Fortbewegung wirken, es waren nämlich einige nach unten zurückgebogen und mit dem hakenförmigen Ende um eine Zelle herum gekrümmt; die nächst höheren befanden sich in einer mittlern Lage zwischen diesen und den obersten, in unveränderter Stellung verharrenden Zellen (Fig. 8. a. Tab. I.).

Die Epithelialschicht, welche unter den Drüsen des Kehldeckels und der Giesskannenknorpel liegt, ist von ausgedehnten und dicht erfüllten Kapillargefässnetzen durchzogen. Darunter folgen erst die elastischen Fasern.

Die Bedeckung der Morgagnischen Taschen und der Stimmritzenbänder war zunächst eine schleimige Masse; in

welcher sehr zahlreiche, losgestossne, gegliederte Cylinder ohne Kerninhalt und mit hakenförmig gekrümmten Flimmerhärchen an der Spitze lagen; wie immer die Epitheliallagen der Drüsen sich nach vollendeter Funktion, d. i. nach Entleerung des Entzündungsprodukts losstossen. Die Drüsen sind zahlreich, sämmtlich sehr spitz zulaufend, welcher Bau zu ihrem Bestehen in dem kleinen und vertieften Raum und zur Möglichkeit der Sekretion gewiss im Verhältniss steht. Die Flimmerhärchen sind peitschenförmig gekrümmt, nach der Spitze hin geneigt; einzelne von ihnen zeigen deutlich durch ihre Grundfläche mit Zellkern ihre Neubildung an (Fig. 8. c. Tab. I.); einzelne Härchen hatten dreieckige, gefranzte Ansätze an den Epithelialcylinder, dann halsförmige Abschnürung, auf diese folgte eine Ausbuchtung, worin der Kern mit mehren Körperchen lag, und von hier aus verjüngte sich die Zelle erst zum Härchen. Die Drüsen enthielten ausser den Zellen des Exudats auch einige Fettkörnchen.

Die Schleimhaut des Schild- und Ringknorpels zeigte ebenfalls einfach- und ästig traubige Drüsen und schlauchförmige Cylinderdrüsen. Die letzteren hatten entleert oft nur 0,005 mill. Querdurchmesser. Die Drüsen waren seltner, die Epithelialschicht sehr dünn, und bald von den vorherrschenden elastischen Fasern an Mächtigkeit überwogen.

Die Luftröhre zeigte bis hinab zur Bifurkation einfache und ästig traubenförmige Drüsen; war spärlich von den Flimmercylindern besetzt, und hatte nur eine sehr dünne Decke von Pflasterepithel.

Die Bronchien zeigten bis zu dem Eintritt in die Lungen, und noch in den grössern Aesten im Innern der Lungen auf ihrer Schleimhaut, Drüsen, welche im Zustande der Entleerung ihre Zusammensetzung aus Zellen des Pflasterepithels nachwiesen. Sie waren meist zu bedeutender Grösse entwickelt, verästelte Traubendrüsen mit konisch sich zuspitzender Form, mit seitlich daran haftenden Cylinderdrüsen; sie waren auf den Seitenflächen mit breiten, kurzen Flimmerhärchen besetzt, welche mit dem hakenförmig gebognen

Ende nach der Spitze hin gekrümmt waren. Ganze Drüsennetze lagen oft an einander. Unter den Drüsen befanden sich in der Fläche zwischen dem Pflaster- und Cylinderepithel verlaufende, und durch das letztere kolbig hervorragende Cylinderfasern, mit Kernchen besetzt (Fig. 9. a. a. Tab. I.); die in Essigsäure bis zum Verschwinden durchsichtig wurden, und nur die dunkleren Kerne in bleibender Anordnung zeigten. Diese Fasern, welche wie die Endschlingen der Nervenprimitivfasern empor gebogen waren, dienten theils den Drüsen zur Grundlage, theils lehnten sie sich an die Seitenflächen derselben an; sie waren parallel fasrig, oft gespalten (Fig. 10. Tab. I.). Ihre Bestimmung zur Entleerung und Fortbewegung des Sekrets geht aus ihrer Anordnung hervor. — Die darunterliegende Schicht des Pflasterepithels war von einem ungemein dichten, und mit Blut erfüllten Kapillargefässnetz durchsetzt. Mit dem Blutreichthum stand die Absonderung der sogenannten Entzündungszellen in den Drüsen in geradem Verhältniss. Die Blutgefässe konnten nicht in die Drüsen; sondern nur bis an ihre Basis verfolgt werden.

Aus den Untersuchungen ergibt sich im Allgemeinen, dass die Schleimhaut des Kehlkopfs in sehr vielen Krankheiten, namentlich der Lunge in eine pathologische Thätigkeit versetzt ist, welche eine ausgezeichnete Entwicklung der drüsigen Elemente, und in diesen die Produktion der Entzündungszellen zur Folge hat. Dass die Drüsen eine pathologische Entwicklung durchmachen, geht aus der Fähigkeit einzelner Epithelialcylinder, sich zum sezernirenden Organe umzubilden, hervor. Die Produktion der Entzündungszelle ist von einer Ausdehnung und Hyperämie der kapillaren Gefässe in der Schleimhaut und dem submukösen Stratum bedingt und begleitet. Die Drüsen werden seltner und spärlicher der Sitz eines spezifischen Krankheitsprodukts, das sich weit häufiger unter den Epithelialschichten der Schleimhaut ablagert. Die Gestaltung der Drüsen ist dem Raume ihrer Bildungssphäre angemessen. Die Mannig-

faltigkeit der Formen erfüllt den allgemeinen Zweck drüsiger Organe, im möglichst kleinsten Raume die grösstmöglichste Absonderungsfläche darzubieten. Nach Vollendung ihrer pathologischen Funktion entledigen sich die Zellen der die Drüsen bildenden Epithelien erst ihrer Kerne, werden dann losgerissen und excernirt. Sämmtliche Schleimhäute sind im Zustande pathologischer Thätigkeit der Losstossung ihrer epithelialen Decklagen und der Reproduktion derselben fähig. Der Nachschub dieser Zellen ist durch die ausgebildeten Kerne bezeichnet.

Die Flimmerhaare sind die bewegenden Elemente, und die aus einander gesetzten Variationen ihrer Bildung auf den pathologischen Schleimhäuten in bestimmtem nothwendigen Verhältniss zu ihrer Funktion. Ihre Zahl und Entwicklung steht im graden Verhältniss mit der Menge des Sekrets. Mit Entleerung der Drüsen werden die Flimmercylinder losgestossen. Sie sind in den untern Theilen der Luftröhre sparsam, kurz und dick; auf grossen Drüsen beherrschen sie die ganze konvexe Fläche und sind gekrümmt; wo die Drüsen in zahlreicher Menge aufrecht gereiht sind, haben sie die hakenförmige Krümmung, um das Sekret nach oben zu fördern. An der Mündung zusammengesetzter Cylinderdrüsen und an Schleimhautfalten sind die Flimmerhärchen peitschenförmig, nach Art einer Ahle oder Sense gebogen, um aus der Tiefe das Sekret zu empfangen und mit grösserer Kraft fortbewegen zu können. Dieselben durch Gliederung zusammengesetzten Haare von den letztgenannten Formen sind in der Gegend der Giesskannenknorpel, des Kehldeckels und der Stimmritze auch deshalb hingestellt, weil die hier von den tiefern Theilen hinaufgelangten, und um des freien Durchgangs der Luft Willen schnell zu entleerenden Sekrete eines grössern Bewegungsmoments bedürfen. — Nach abwärts gegen die Bronchien hin nimmt die Luftröhre an Sekreten ab, und darnach werden auch die Flimmerhärchen sparsamer. In den Bronchien, allwo die Flimmerhaare kurz und breit sind, und zur Fortbewegung nicht hinreichen

würden, kömmt ihnen die Bildung der elastischen Bindefaser an der äussern und Grundfläche der Drüsen zu Hülfe. Der Ort einer Neubildung und die Stellung zu vorhandnen Elementen sind stets auf ein Verhältniss des Zwecks gegründet.

II. Die Entzündungsprodukte in den Lungen.

Das Exudat in den Lungen kann bei den grossen Verschiedenheiten in Ansehung der Konsistenz, Färbung und der Umfänglichkeit in flüssiges und festes eingetheilt werden. Unter flüssigem, pneumonischen Exudat werden diejenigen Produkte verstanden, welche während des Lebens im Auswurf der Pneumonischen entfernt, oder als zerfliessendes Exudat gefunden werden. In ihrer äussern Erscheinung sind sie von älteren und neuen pathologischen Schriftstellern erschöpfend beschrieben worden, und ich kann mich deshalb in Bezug auf die dahin gehörigen Thatsachen sehr beschränken. Zur Uebersicht der Veränderungen, welche die Entzündungszelle im Verlauf einer Lungenentzündung erleidet, folgt beispielsweise diese Mittheilung von einem Kranken, der an Entzündung des untern und mittlern rechten Lungenlappens mit pleuritischer Exudation in das rechte Cavum thoracis litt. Die Diagnose wurde bei der Sektion bestätigt.

24. December 1843. 7. Tag der Krankheit. Auswurf leicht orange gelb, in weissem Schleim suspendirt. Die orangefarbnen Streifen sind von zusammengereihten Blutkügelchen gebildet. Die Zellen des Exudats sind von 0,007 — 0,01 mill. diam. von scharfer Rundung mit einem koncentrisch gelagerten Kern und drei bis vier Körperchen darin. Rings herum lagen Zellkerne von 0,005 — 0,007 mill. diam., mit 3 bis 4 kleinen, nicht scharf gesonderten Körperchen, Fragmente von Epithelialzellen unregelmässig aufgehäuft und Fettbläschen.

26. December. 9. Tag. Ausser den funktionellen Störungen, treten die physikalischen Zeichen der Exudation in das Gewebe ein. Die Entzündungszellen sind in sehr verschiednen Entwicklungsphasen, variiren von 0,005 — 0,01

mill. diam. mit scharf begrenzten Kernen und Körperchen. In verschiednen Zellen ist der Kern zur Kugel gebildet, liegt im Centro, oder ist an die Peripherie angedrängt, gleichen Aussehens und chemischer Reaktion mit den umgebenden Kügelchen. Sie sind alsdann nach dem Austritt aus der Zellwandung zu neuer Zellbildung fähig. Die Entwicklung geschieht durch Ausbildung sämmtlicher enthaltner Körperchen, oder durch Zellentheilung. Blutkugeln zahlreich. Diese Elemente in formlosem, fadenziehendem Schleim suspendirt.

28. December. 11. Tag. Die Zellen in geringer Anzahl, ihr Rand rauh und undeutlich, die einzelnen Kerne nicht genau unterscheidbar, sondern statt ihrer viele kleine Molekularmassen. Dies Zerfallen der Zellen und ihrer Kerne ist später zu wiederholten Malen bei Beginn der festen Exudation in die Lungen beobachtet worden.

In den ersten Tagen der Pneumonie, — am ersten und zweiten Tage enthält der Auswurf oft keine Blutkügelchen. Die Entzündungszellen sind mit blassem, und erst nach Einwirkung der Säuren scharf hervortretendem Kern mit centralem Körperchen; aber ausserdem mit Kügelchen von 0,001 — 0,002 mill. diam. erfüllt, die wie Fetttröpfchen aussehen, sich aber durch ihre Unlöslichkeit in Essigsäure nicht als solche erweisen. Diese Zellen, welche in geringer Zahl fast in jedem Auswurf vorkommen, sind die Produkte der Mitreizung der Kehlkopf- und Bronchialschleimhaut; von welcher Stätte auch die stete Beimischung von Epithelialzellen herstammt. Der Auswurf Pneumonischer wird bei Siedhitze in eine braune, käsige Masse verwandelt, gibt mit Essigsäure erhitzt einen braunröthlichen Niederschlag, mit Salpetersäure einen braunen, käsigen *).

*) Nicht uninteressant dürfte hier eine skizzirte Uebersicht mündlicher Mittheilungen sein, die im Februar 1843 Gruby über die Entzündung der Lungen in Paris mir und den Schwedischen Aerzten Herrn Dr. Malmsten, Lang, Sundevall und Herrn Professor Warwinski aus

Das feste Entzündungsprodukt der Lunge setzt durch die Stätte seiner Einlagerung verschiedne, physikalische Charaktere in die äussere Beschaffenheit der Lungen. Diese

---

Moskau gemacht hat. „Mucus, Entzündungszelle (Entzündungsproduktzelle) und Eiter sind dahin zu unterscheiden, dass Mucus Schleim das pathologische Produkt eines im physiologisch normalen Zustande befindlichen Gewebes, Entzündungszelle das pathologische Produkt des krankhaft veränderten Gewebes ist. Die Serosität und die muköse Substanz sind Theile des Bluts. Würde die muköse Substanz, welche von einem physiologischen Gewebe im Zustande der Reizung ausgeschieden wird, reicher an Wasser sein; so wäre sie von Blutserum nicht zu unterscheiden. Die muköse Substanz, welche die Entzündungszelle umgibt, enthält viel Protein; das Eiterserum enthält dasselbe in einer viel grössern Quantität Wasser gelöst; also relativ dessen weniger. Der Mucus existirt im physiologischen Zustande nur bei grosser Reizung der Schleimhautfollikel, als eine geringe Menge fadenziehender Substanz, reines Eiweiss; im pathologischen Zustande, welchen die Entzündung bestimmt, werden bei grösserer Absonderung dieser Substanz Entzündungszellen mit entleert. Die Lungen sind nun als die grösste schleimhäutige Ausbreitung im kleinsten Raume anzusehen; die Beziehungen ihrer Entzündungsprodukte sind daher ganz dieselben. Die verschiednen Proben zur Unterscheidung von Mucus und Eiter im Auswurf sind daher minder wichtig, sowie auch unnöthig. Die Quantität, nicht die Qualität des Exudats ist vorzugsweise in Betracht zu ziehen. Je weniger Wasser und je mehr Entzündungszellen; desto dicker, gelblicher und fadenziehender ist das Exudat. Abweichungen von dieser Form sind: viele Entzündungszellen und wenig Mucus; sie stellen die kroupöse Entzündung dar; — Eiterzellen und wenig Mucus bilden das katarrhalische Exudat; — Entzündungszellen, etwas Mucus und Blutkügelchen das pneumonische Exudat im Beginn.

Die Vorgänge, welche der Exudation vorausgehen, sind Verlust des normalen Schleimhautgewebes an Kohäsion und Elastizität, Erweiterung der Kapillargefässnetze, Anhäufung der Blutkügelchen und Verlangsamung des Kreislaufs in ihnen, Transsudation einer grossen Menge Serums. — Die Ausgänge der Exudation sind folgende: die Lungenzellen werden durch Verdickung des Gewebes und Anfüllung mit Entzündungs- und Eiterzellen unfähig, sie nach aussen zu entleeren, Tod. — Die Entzündungszellen atrophiren, widerstehen nicht dem Druck der sie aufnehmenden Organe, und kehren zum einfachsten Bildungsmaterial reduzirt, in den Kreislauf zurück; — Lösung. Die Zellen bilden sich weiter fort

Veränderungen sind in den unsterblichen Werken von Laënnec, Andral, Rokitansky, so ausführlich geschildert, und die darin gegebne Terminologie der medizinischen Welt so geläufig, dass ich bei Angabe der elementaren Veränderungen, mich in Bezug der äussern Erscheinungen nur auf Bekanntes zu beziehen, nöthig habe.

Bei beginnender Pneumonie sind die Lungenzellen stark ausgedehnt, und durchwegs mit Entzündungszellen erfüllt, welche 0,005 mill. Durchmesser haben, die von Kügelchen ganz erfüllt sind. Die Blutgefässe sind in der Exudation selbst leer.

Das Exudat, welches die Pneumonie im Stadium der rothen Hepatisation setzt, besteht aus sehr zahlreichen Entzündungszellen, von 0,01 — 0,015 mill. diam., von vollkommner Rundung, gleichmässigem Durchmesser in demselben Präparate, mit 2 — 5 kleinen, scharf gezeichneten, undurchsichtigen Kernkörperchen. Die Hüllen dieser Zellen werden in Essigsäure gelöst, die Kerne erscheinen dunkler, schärfer umgrenzt.

Die Exudate in der grauen Hepatisation sind gebildet ein Mal aus den Entzündungszellen von 0,005 — 0,015 mill.

---

zur höhern Organisation; — Hepatisation. Die Gangrän dagegen ist keine Ausdehnung der Entzündung, sondern tritt zu ihr als Dekomposition der organischen Gewebe durch Mangel an Ernährung. — Diese Mittheilungen dürfen darum ohne Gefahr einer Indiskretion veröffentlicht werden, weil mein hochverehrter Freund und Lehrer Gruby theilweise sich schon selbst in seinen Observat. microsc. über diese Thatsachen ausgesprochen, und uns auch zur Zeit jener Mittheilungen jede öffentliche Besprechung seiner Ansichten gestattete. Die Ansichten des geistreichen Mannes, auf dem Boden einer reichhaltigen Sphäre von Beobachtungen und Erfahrungen gewurzelt, erleiden nach meinen Untersuchungen mannigfache Modifikationen. Darum vorzüglich ist es nothwendig, die Ansichten nahmhafter, pathologischer Forscher im grössern Kreise bekannt zu machen, um ohne Rückhalt die Bedenklichkeiten, welche sich gegen sie gestalten, vorzuführen, und dadurch ihre Wahrheit in desto helleres Licht zu heben. Dies der Grund, welcher mich zu Bekanntmachung der Aussprüche Gruby's über Lungenentzündung veranlasste.

diam. mit einem kugligen Kern und centralem Körperchen darin, oder mit einer Menge kleiner Kernkörper; ferner aus Körnchenzellen in geringer Anzahl. Die Lungenzellen selbst hatten im Umfang der grössern Exudationen ihre Stellung beibehalten, waren bis 0,2 mill. diam. ausgedehnt, in ihrem Innern namentlich zeigten sich die mit Kernen versehenen Zellen, von 0,015 mill. Durchmesser, ebenso häufig auch die von kleinerem Volum (0,007 mill. diam.). Die Entzündungszellen konnten bisweilen im Innern der Lungenzellen in winkelförmiger Anordnung an den injizirten Aesten des Kapillarnetzes der Lungenzellen unterschieden werden (Fig. 11. Tab. I.). Zwischen den Entzündungszellen lagen kleine Kügelchen, Fettbläschen oder Moleküle. Essigsäure löste die Zellhüllen des Exudats in den Lungenzellen auf, nur die Kerne übrigten; die Körnchenzellen blieben unverändert. — An denjenigen Theilen der Lunge, in welchen die Lungenzellen völlig zerstört sind, liegen zwischen den elastischen Bronchialfasern nur Körnchenzellen, Entzündungszellen und die weitern Fortbildungen derselben, längsovale, geschwänzte, spindelförmig zugespitzte Zellen, einzeln oder faserähnlich aufgereiht. In Fällen dieser ferneren Organisirung des Exudats lag zwischen den Zellen ein Kapillargefässnetz von geringer Ausdehnung und spärlicher Injektion *).

Bei Untersuchung dieses Exudationsprocesses sind für die Erklärung der physikalischen Zeichen der Krankheit während des Lebens, für die pathologische Würdigung des Processes, Prognostik und Therapie folgende Fragen von grösster Wichtigkeit: Welches Element des Lungengewebes ist die erste Lagerstätte des Exudats, welche Veränderungen

*) Vogel beobachtete im Stadium der Hepatisation erfüllte Blutgefässe, Körnchenzellen, Pigmentanhäufungen und die Maschen der bronchialen Fasern. Im Stadium der Resolution zerfallen die Körnchenzellen zu Molekülen. a. a. O. Tab. XVI. Erläuterung. So treffend diese Beobachtungen gewiss sind, stehen sie in ihrer Vereinzelung nicht mit solcher Beweiskraft da, um den ganzen pneumonischen Process genügend zu erläutern.

erleiden die andern Elemente konsekutiver Weise? Hierauf ist nach sehr zahlreichen Beobachtungen zu erwidern:

Selten sind die Entzündungszellen in gleichmässigem Plano zwischen die bronchialen Fasern verbreitet; die Lungenzellen erscheinen alsdann zusammengedrückt, verschoben und inhaltslos. In dem bei weitem häufigern, gewöhnlichen Falle sind die Lungenzellen der Sitz des Exudats. Sie sind bis zum drei- und vierfachen Volum ausgedehnt, umgeben die in grosser Zahl enthaltnen Entzündungszellen, haben 0,05 — 0,08 mill. diam. Sie gleichen dann in ihrer äussern Erscheinung gänzlich den embryonalen Bildungszellen der Lungen, und sind davon nur dadurch unterschieden, dass die Kerne der Bildungszellen in Wasser und Essigsäure unauflöslich sind, während die Entzündungszellen in den Lungen die bekannten Veränderungen erleiden. Bei der Ausbreitung der Krankheit werden die Zellenwände zerstört und die Zellen sind nur von den elastischen Fasern begrenzt.

Bei sparsamer Exudation sind die Kapillargefässnetze stark mit Blut ausgedehnt; sie verschwinden mit Zunahme und Ausdehnung des Exudats. Bisweilen nimmt das Exudat ausschliesslich die Lungenzellen ein, und beschränkt sich auf dieselben.

Die Lungenzellen und die interzellularen Wände der Kapillargefässe sind zuerst der Sitz der Exudation. Die Volumsvermehrung der ganzen Lunge ist wesentlich durch die Ausdehnung der einzelnen Lungenzellen und Erfüllung mit Exudatzellen bedingt. Verdickungen des Schleimhautepithels habe ich selbst nach lange bestehenden Indurationen der Exudate nicht aufgefunden. Der Entwicklungskreis der Entzündungszelle in der Lunge ist ein beschränkter, weil mit dem Uebermass des Exudats Blutarmuth in dem Gewebe eintritt. Die elastischen Wände der umgebenden Lungenzelle sind ebenfalls kein Anlass zur weiteren Bildung. Das Exudat im Stadium der eitrigen Infiltration zeigt die Lungenzellen theils erfüllt mit Körnchen- und Entzündungszellen,

theils frei zwischen diesen beiden Zellarten. Ob auch ursprünglich in den intercellularen Räumen die Exudation Statt habe, oder ob diese stets erst nach Zerstörung der Wände der Lungenzelle dahin erfolge, mit andern Worten, ob eine wirkliche Unterscheidung in vesikuläre und interstitielle Pneumonie statthaft sei; wird durch die gewonnenen Resultate nicht entschieden.

Das Entzündungsprodukt in der metastatischen Pneumonie, durch die Lage in den oberflächlichen Schichten der Lunge, Gestalt und Konsistenz hinlänglich bekannt, besteht aus ausgebildeten Entzündungszellen, von 0,005—0,007 mill. Durchmesser, mit 3—4 kleinen Kernkörperchen. Die Hüllen derselben lösen sich schnell in Essigsäure. Die Lungenzellen sind verdrängt, und nicht Sitz der ersten Exudation. Die Kapillargefässnetze sind reichlich mit Blutkügelchen erfüllt; aber weder in den der metastatischen Exudation nächsten, noch entferntesten Gefässen finden sich Eiterzellen.

Von Lungenbrand untersuchte ich nur zwei Fälle. Die wallnussgrossen Höhlen waren mit Vernichtung des Lungengewebes gebildet. Die umgebende Masse war im Zustande der sich lösenden Hepatisation, leicht zerreissbar. Die Höhle aber war völlig leer, weder mit saniösem Brandpfropfe, noch von saniöser Jauche erfüllt. Dennoch war sie durch die Gesammtheit der Erscheinungen hinlänglich vor allen möglichen Verwechslungen mit andern Zuständen gesichert. Das Gewebe um die Höhle herum enthielt die unversehrten, elastischen Bronchialfasern, mit Blutkügelchen dicht erfüllte Blutgefässe; reiche Lagen von Entzündungszellen und längsovalen Zellen (von 0,02 mill. Längendurchmesser) mit diskretem Kern und vielen punktförmigen Körperchen darin. Auch einige Eiterkügelchen lagen in dem umgebenden Gewebe. Die Wand der Höhle war von verschiedenartig aggregirten, unvollkommen runden, formlosen Gebilden von 0,002—0,003 mill. Durchmesser gebildet; — von jenen Molekülen, welche stets das brandige Zerfallen der organischen Gebilde begleiten.

Anhangsweise können hier zwei Zustände nicht unerwähnt bleiben, deren einer auf katarrhalische Exudation in die feinsten Bronchialzweige beruht, das Emphysem; der andre aber in Begleitung der Lungenentzündung oft vorkömmt, so entgegengesetzt er auch diesem Exudationsprocesse ist, die Kompression der Lungen.

Die Lungenzellen, welche im Emphysem zunächst an den pleuritischen Ueberzug anliegen, sind stark ausgedehnt, und die mit Blutkügelchen dicht erfüllten Kapillargefässe in ihnen unterscheidbar. Die Gefässerfüllung in den Lungenzellen ist jedoch nur an den ausgezeichnet emphysematösen Theilen zu beobachten. Die Zellen in den ganzen, vom Emphysem betroffnen Lungentheilen sind stark ausgedehnt, und von kleinen Enchymkörnern — oder von kleinen Entzündungsproduktzellen erfüllt. Die Verdickung der feinsten Bronchialzweige ist daraus ersichtlich, dass die sie zusammensetzenden Bronchialfasern selbst tief in den Lungen stets weiter von einander abstehen, als im normalen Zustande; man sieht im Innern selbst sehr zarter Aeste eine verhältnissmässig bedeutende Schicht von Cylinderepithel; und unterscheidet oftmals in ihnen die kurzen, hakenförmigen Flimmerhärchen. Die Pleura besteht unverändert aus den parallelen Lagen gewundner, elastischer Fasern. Aus den Präparaten traten bei dem Drucke jedes Mal Luftbläschen heraus, ohne dass sich das Volum der elastischen Lungenzelle dadurch veränderte. Es ist daher sehr wahrscheinlich, dass diese Luft in dem interzellularen Gewebe, zwischen Bronchialfaser, Blutgefäss und Lungenzelle enthalten sei; sonst müsste das Volum der elastischen Lungenzellen sich nach der durch mehrmaligen Druck hervorgebrachten Luftentleerung merklich verringern. Der Hergang der Emphysembildung scheint folgender: durch andauernde katarrhalische Reizung der Bronchien bis in ihre feinsten Verzweigungen, werden die epithelialen Schichten auf ihrer Oberfläche allmälig verdickt; die Einströmung der Luft muss also eine gehinderte sein, und die eingebrachte Luftsäule reicht

weder hin, das katarrhalische Exudat weiter zu entfernen, noch um für das Blut den erforderlichen chemischen Umsatz der Bestandtheile möglich zu machen. So weit sprechen die Thatsachen entschieden. Ausser dem oben berührten pathologischen Zustand der Bronchien erinnere ich an die im Emphysem stets vorhandne Hemmung der Expektoration; die Athemnoth und an die, auf nicht gehörige Blutbereitung gegründeten, serösen Exudationen in die Bauchhöhle und das ganze unter der Haut gelegne Fettzellgewebe. Die Lungenzellen werden von dem nicht entleerten katarrhalischen Exudat erfüllt, die durch die Bronchien einströmende Luft dringt durch die Wandungen der feinsten Bronchialäste zwischen Bronchialfaser, Blutgefäss und Zelle. Jedenfalls sind die kleinen, lufthaltigen Räume, welche man abgeschieden durch die Pleura der emphysematösen Lunge unterscheidet, nicht die Luft-erfüllten Lungenzellen, eben sowenig Ausdehnungen zwischen den Fasern der Pleura; es können daher nur die Zwischenräume zwischen Zelle, Blutgefäss, Bronchialfaser und Pleura der enthaltnen Luft zur Aufnahme dienen. Aus diesen Thatsachen und Wahrscheinlichkeiten ist auch die Entstehung des allgemeinen Emphysems in Folge von Bronchialblenorrhoe; sowie das Partielle durch die im Augenblicke des Todes nur kurz vorher veränderten Bedingungen der Respiration erklärlich.

Der andre, der Exudation fremde Zustand, ist die Kompression der Lungen. Sie besteht gleichzeitig mit der Entzündung in einem andern Lungenlappen, oder auch in einem andern Theil desselben Lungenlappens; wenn die Exudation des Brustfells die auf der Lungenschleimhaut Statt findende überwiegt. Der weniger elastische Antheil der Lunge, die Lungenzelle, widersteht dem Drucke am wenigsten; so findet man in komprimirten Lungen, welche zu einer blätterähnlichen Schicht eingeschränkt sind, die ganze Masse aus elastischen Fasern, welche in Maschen bronchienähnlich zusammengefügt sind, zusammengesetzt. Neugebildet liegt zwischen diesen Fasern eine Menge schwarzen Pigments, sowohl

frei, als auch in traubig zusammengesetzten Zellen eingeschlossen. Bemerkenswerth ist das Verhältniss, dass in einigen Fällen von Kompression der Lungen diese an solchen Lagen, welche nur aus Bronchialfasern mit Zerstörung der Lungenzellen bestanden, in grösster Nähe einzelne und gruppirte, vollkommen unversehrte Lungenzellen sich befanden. Die Bedingungen dieses Fortbestehens in theilweiser Unversehrtheit müssen darin liegen, dass die jene Lungenzellen umgebenden Bronchialfasern ein starkes und Widerstand leistendes Gerüste gegen den Druck gegeben haben, oder dass eine gewisse Menge Luft, im Moment der Kompression an einer nächst höheren Stelle, in den Lungenzellen geblieben ist, und ihnen die zum Fortbestehen nöthige Konsistenz durch Gegendruck gegeben hat.

VII. Die Entzündungsprodukte in den Verdauungswerkzeugen.

I. Entzündungsprodukte des Magens.

Die äussern Erscheinungen, welche dasselbe in und unter der Magenschleimhaut zur Folge hat, sind Verdickung des Gewebes mit Verlust an Konsistenz, welche von leichter Zerreisslichkeit bis zur vollständigen Zerfliessung variirt. Die mit dem Exudat erfüllte, oder von ihm erhobne Schleimhaut ist leicht von dem unterliegenden Gewebe abzutrennen; ihre zottigen Duplikaturen sind zu Wülsten, leistenartigen Vorsprüngen, zu einzelnen zottig oder polypenartig in die Höhle des Magens hineinhängenden Massen verändert. Die Gefässe der Schleimhaut sind injizirt; das Verhalten der submukösen Schicht gibt der Schleimhaut verschiedne Färbungen in das hell und dunkel Röthliche, Schiefergraue, Schwärzliche. Nach der Ablagerung des Exudats müssen wir mehre verschiedne Grade konstatiren:

I. Die Exudation erfolgt in die Zotten; die Schleimhaut ist in verschiedenartig vorragenden Leisten und Wulsten ein

ungleich faltiges Netz geworden. Die Oberfläche ist ganz bedeckt von den dicht gedrängten, breiten, sich dachziegelartig deckenden Zotten, welche um das Dreifache ihres Volums mit Verkürzung des Längendurchmessers vergrössert und ganz mit Entzündungszellen ausgefüllt sind, welche 0,01 — 0,015 mill. diam., und eine unvollkommen rundliche, ovale, oder sphäroidische Peripherie haben, entweder einen entwickelten Kern mit Körperchen darin, oder viele kleine kuglige Körnchen im Innern haben. Ausser diesen Zellen zeigten sich die Zotten aus dem mit punktgrossen Kernen versehnen Epithelialgebilde zusammengesetzt (Fig 12. Tab. I.). Die Zotten zeigten vollständige Blutleere. Die Hüllen der Entzündungszellen in den Zotten erblassten nach Einwirkung der Essigsäure, während ihre Kerne schärfer hervortraten. In andern Präparaten sah man die Bildung der Exudatzelle in den Zotten, indem die Kerne derselben nur von einer trüben, den Fettbläschen ganz gleichen Hülle umgeben waren. — Unter den Zotten folgte die Schicht der grosszelligen, polyedrisch abgeplatteten, mit Kernen versehnen Pflasterepithelien.

Diese Exudation in den Zotten bildet das Exudat der katarrhalischen Reizung der Magenschleimhaut, und stellt die Analogie der Exudation in den Drüsen der Kehlkopf- und Bronchialschleimhaut dar. Sie kömmt in Begleitung sehr verschiedner, allgemeiner Krankheiten vor.

II. Die Zotten erscheinen abgeplattet, sich deckend, im Längendurchmesser viel stärker verkürzt, mit Volumsverminderung. Die Entzündungszellen bilden ein dichtes Lager zwischen dem Pflasterepithel und der submukösen Schicht. Die Kapillargefässe sind mässig mit Blutkügelchen injizirt. Die Ablagerung des Exudats hat in der submukösen Schicht zuerst, und von hier fortschreitend in der Schicht des Pflasterepithels Statt. Die Zotten erfahren dadurch von ihrer Grundfläche aus eine mechanische Dehnung, und werden in die Breite gezogen mit Verlust des Längendurchmessers. Dieselben Erscheinungen kommen in Form der sogenannten

hämorrhagischen Erosion vor. Es ist schwer zu unterscheiden, ob diese ebenfalls in Begleitung mannigfacher Krankheiten vorkommenden Exudationen stets Wirkungen des, durch die Blutmischung veränderten Resorptionszustandes der Zotten, oder nicht vielmehr die Wirkung mancher Arzneimittel, des Brechweinsteins, Salpeters, Quecksilberchlorürs etc. sind.

III. Die ganze submuköse Zellfaserschicht ist mit Entzündungszellen, die 0,015 — 0,02 mill. diam. erreichen, 3 bis 6 Kernkörperchen und einigen halbdurchsichtigen, molekularen Körnchen erfüllt; sie haben rundliche, andere längsovale und spindelförmig spitz zulaufende Zellhüllen. An einzelnen Stellen liegt das Entzündungsprodukt nach der Höhle des Magens zu Tage; die frühere Bedeckung durch Pflasterepithel und Zotten ist zerstört. So ist der Befund in den Fällen, wenn die Schleimhaut gallertartig erweicht, hier und da durch Pigmentmassen gestreift, und leicht abzuschaben ist. Wenn mit diesem Zustande an einem Theil des Magens, namentlich am blinden Sack und der kleinen Kurvatur, Aufwulstung der Schleimhaut an einem andern, vorzüglich im Pförtnertheile des Magens verbunden ist; erscheinen die Zotten am letztern Theile auffallend vergrössert, theils durch Anfüllung und Ausdehnung der Kapillargefässe, theils indem sie auch sich mit Entzündungszellen füllen. — Nach chronischer Magenentzündung, nach Vergiftung mit Schwefelsäure, nach der chronischen Bleivergiftung der Farbenreiber, im Gefolge der Tuberkelkrankheit und wiederholter Milzentzündung sind die unter dieser Kategorie begriffnen pathologischen Ergebnisse vorgekommen.

Anhang. Das perforirende Magengeschwür.

Zu der Exudation, wie zu brandigem Zerfallen der Magenhäute ist der Zustand des Magens, welcher perforirendes Geschwür genannt wird, zu rechnen; wie aus der folgenden Untersuchung hervorgeht. Drei Mal am Pylorustheil des Magens und einmal am Magenblindsack kam dasselbe mir zur Untersuchung, stets an der hintern Wand der

Magens, nahe der kleinen Kurvatur. Es war von kreisrunder Gestalt, von 0,5 — 1,5 Centim. Durchmesser mit scharfem Rande und einem grössern Substanzverlust auf der Schleimhaut, als auf dem Peritonäalblatte des Magens.

Wenn dieser grössere Substanzverlust der Schleimhaut darauf hindeutet, dass der Krankheitsprocess von derselben ausgehe, und nach aussen fortschreite; so sind Fälle, welche gegen diese Ansicht evident sprechen, der Beachtung in hohem Grade werth. Einen solchen theilte mir mein hochgeschätzter Freund, Herr Dr. Malmsten aus Stockholm in Paris mit; er war von ihm im Seraphinenhospital zu Stockholm beobachtet. Nach der mir mitgetheilten Zeichnung (von E. Petersson gez. und lith.) gebe ich darüber folgende Notiz. Auf der vordern Wand des Magens sind im mittlern Drittheile desselben bis zum Pylorus hin sieben 1 — 1,5 Cent. im Durchmesser habende Stellen, an welchen in unregelmässig bogiger Begrenzung der peritonäale Ueberzug gelöst, die darunter liegende Muskelhaut im ganzen, gleich grossen Umfange entblösst, und im Centrum derselben linsen- bis bohnengross mit Zerstörung der Schleimhaut durchbohrt ist. Die grösste Blosslegung der Muskelhaut mit der kleinsten Durchbohrung findet sich dicht am Pförtner. Näher nach der grossen Kurvatur finden sich drei unvollkommen runde Stellen, an denen nur die Muskelhaut im Umfang eines Centim. entblösst ist, ohne alle Durchbohrung. Während des Lebens waren die Zeichen einer chronischen Bauchfellentzündung vorhanden. Diese Beobachtung ist darum wichtig, weil sie für die Bildung des perforirenden Geschwürs durch Exudation spricht, und die Verschiedenartigkeit des Ausgangspunkts für diese Leiden feststellt.

Die elementare Untersuchung zeigt im Allgemeinen für die perforirenden Magengeschwüre Folgendes: die Schleimhautschicht ist bis in geringer Entfernung von der Durchbohrungsstelle mit Zotten besetzt, die sehr dünn und langgezogen, auf ihren Spitzen abnormer Weise eine grössere Zahl Epithelialzellen aufsitzen haben; sie sind dicht an

einander gedrängt. Zwischen den Zotten liegen aufgehäuft ausgebildete Entzündungszellen von rundlicher Form, 0,005 mill. diam. mit 3—4 kleinen Kernkörperchen, und sehr sparsam darunter gemengten, einzelnen längsovalen Zellen von 0,004 mill. Querdurchmesser, mit länglich rundem Kern, und mehren Körperchen, übrigens aber durchsichtigem Inhalt. Auf diese Schicht folgen im Umfange des Geschwürs Bündel von Muskelfasern, die von Kernfasern des Bindegewebes, einem ausgedehnten und injizirten Kapillargefässnetz und Entzündungszellen durchlagert sind. Den Rand, die nächste Umsäumung der durchbohrten Stelle bildet ein Balkennetz von elastischen Fasern, zwischen welchen ebenfalls Entzündungszellen und ein Netz von Kapillargefässen ausgebreitet ist, welches stellenweise schlauchartige Erweiterungen zeigt. Die letztern sind nicht eine zufällige, mechanische Veränänderung; denn in den ampullenartigen Ausdehnungen sind Häufchen von Blutkugeln, während die halsartigen Zwischenräume leer sind. Da solche Lagerungen der Blutkügelchen und demgemässe Gestaltsveränderungen der Kapillargefässe nie Leichensymptome sind; so dürfen sie nicht übersehen werden.

Die schwarzbraune Flüssigkeit, welche von zwei solchen Kranken im Augenblicke des Todes erbrochen wurde, und den ganzen Oesophagus bedeckte; bestand aus unvollkommen runden, unebenen, undurchsichtigen, solitären und geballten, verschieden grossen Kügelchen; wie dieselben nach Analogie der Untersuchungen sphacelöser Theile Brandmoleküle genannt werden können. Mit ihnen waren achtseitige, rhombische Säulen gemischt, mit Vorherrschen der Abstumpfungsflächen, oberer und unterer, in sehr spitzem Winkel aufgesetzter Endfläche; sie waren in grosser Anzahl vorhanden.

Die Thatsachen ergeben, dass zur Bildung des perforirenden Magengeschwürs an einigen begrenzten Stellen, welche vorzüglich den mechanischen und chemischen Aktionen der Verdauung ausgesetzt sein müssen; die Exudation, welche sonst nur einzelne Elemente der Magenschleimhaut zur Stätte

wählt, in allen Schichten der Schleimhaut, der submukösen Zellfaserschicht, dem peritonäalen Ueberzuge erfolgt, und selbst die sonst stets nur sekundär durch mechanischen Einfluss des Exudats betroffnen Muskellagen gleichzeitig und in gleicher Intensität mit in sich begreift. Durch die umschriebnen, gegenseitig sich vereinenden Exudate in den Gewebeschichten dieser Stelle werden die Blutgefässe komprimirt. Die Entzündungszellen sind ohne nährendes Bildungsmaterial; können somit nicht zur höhern Gestaltung gelangen und zerfallen zu molekularer Masse, welche die Gangrän charakterisiren. Wenn dies Ausfallen der derartig umgewandelten Stelle plötzlich eintritt, sehen wir, wie oben beschrieben, den Tod im Moment der Perforation.

II. Die Entzündungsprodukte des Darms.

Die Exudate in und unter der Darmschleimhaut stellen sich fast ganz in derselben Weise, wie auf der des Magens dar. Sie bilden sehr entwickelte Entzündungszellen, vorzugsweise und zuerst in der auf das Schleimhautepithel folgenden Schicht von Bindefasern und Fettgewebe, aus. Die Blutgefässe verbreiten sich netzförmig zwischen ihnen, durch die Epithelialschicht hindurch und in die Zotten hinein, mit bedeutender Ausdehnung derselben zum drei bis vierfachen Volum. Die Entwicklung des Entzündungsprodukts und die dazu nöthige Ausscheidung einer grössern Menge organischen Bildungsmaterials aus dem Blute, bedingt das gleichzeitige Auftreten der unorganischen Bestandtheile des Bluts in ausgebildeten Krystallformen auf der Darmschleimhaut. Durch den Andrang der Exudatmassen an die epithelialen Lagen der Schleimhaut zerfallen letztere Gebilde zu molekularen Körnern, und werden durch die Exkremente entfernt. Die Entzündungszellen verwandeln sich, wenn die Schleimhautschicht abgestossen ist, zu einer zusammenhängenden Membran mit einlagernden, unvollkommen rundeckigen Zellkernen. Dies ist namentlich der Hergang in dem dysenterischen Exudationsprocesse. Die Exkrete enthalten nebst den Blut-

kügelchen der zerstörten Schleimhautgefässe eine Menge von Epithelialzellen und molekulare Körnchen. Die Zotten der dysenterischen Dickdarmschleimhaut sind von schwellenden Kapillargefässen dicht erfüllt. Die Brunnerschen Follikel zeigen in Entzündung des Dünndarms, die zwischen Schleimhautepithel und Zellfaserschicht liegenden schlauchförmigen Räume stark ausgedehnt, und mit Entzündungszellen erfüllt, die 0,01 mill. diam. hatten, und 3 bis 4 kleine Kernkörperchen enthielten.

Die verschiednen Formen, welche das Exudat in der Darmschleimhaut ausserdem eingeht, und in ihr hervorbringt, sind von den zu Grunde liegenden allgemeinen Krankheitsprocessen so völlig beherrscht, dass sie auch an den betreffenden Orten abgehandelt wurden (vid. Entzündung der obern Krummdarmschleimhaut im Gefolge des Typhus, Darmentzündung in Folge des Darmtuberkels).

Eine besonders hier hervorzuhebende Form der Exudation in der Darmschleimhaut ist die Typhlitis stercoralis, die nur den Blinddarm und wurmförmigen Fortsatz umfasst; und wegen ihrer steten Kombination, mit der, den Entzündungsprodukten ganz entgegengesetzten Gangrän besonders hervorzuheben ist.

Als Erläuterung der folgende Fall: die Wände des Blinddarms sind von doppeltem Volum; sein peritonäaler Ueberzug ist durch von dunkel schwärzlichem Blute strotzende Gefässe erfüllt, vorzugsweise am blinden Ende in kranzartigen Anastomosen erscheinend. Der wurmförmige Fortsatz stellt auf dem Durchschnitt eine hufeisenförmige Gestalt dar; die Schleimhaut seines untern Theils ist blassgrau, verdickt, mit vielen einzelnen, netzförmig verbundnen Grübchen; der obere Theil ist durch eine brückenartige Leiste in zwei Divertikel getheilt, in deren jedem der schleimhäutige Ueberzug zu einer sphacelösen Kapselmembran geworden war, die eine steinartig feste Masse umschloss. Das Konkrement im untern Divertikel hatte Gestalt und Grösse eines Dattelkerns, hellgelb von Farbe, an der Luft schnell gebräunt.

Den Grund dieser Geschwüre bedeckte eine dünne Schicht sehr feinkörniger, gelblich grüner Masse, in welcher man Folgendes unterschied: 1) eine grosse Zahl vierseitiger, rhombischer Säulen von kaum 0,02 mill. Länge. 2) Fragmente, welche die Form unvollkommen rundlicher Kernkörperchen andeuten; bisweilen zeigten sie sich noch von der Kernhülle umgeben; 3) eine Menge Schläuche, die hier und da anastomosirten, ampullenartig erweitert an einzelnen Stellen, an andern zur grössten Dünnheit geschrumpft. Diese Schläuche waren sowohl gefüllt, als umgeben von 0,005 mill. Durchmesser habenden, kugelrunden Körperchen, von nur punktgrossen molekularen Körnchen, die namentlich an den schwärzlich grünen Stellen angehäuft waren.

Auf diese Schicht feinkörniger Masse folgte eine bräunlich gefärbte, stark injizirte Membran; in dem balkenartigen Fasernetz derselben lag ein weit verzweigtes, dicht erfülltes Kapillarnetz, Entzündungszellen und Kryställchen. Der peritonäale Ueberzug war von nicht genau bestimmbaren, krystallinischen Bruchstücken belegt, von vielen injizirten Blutgefässen durchzogen und hatte zwischen seinen elastischen Fasern Entzündungszellen.

Die Typhlitis stercoralis charakterisirt sich also durch einen höchst rapiden, von mechanischen Reizen verursachten, in sämmtlichen Häuten der affizirten Stelle gleichzeitigen, exudativen Entzündungsprocess. Auf diesen folgt durch Vernichtung der zuführenden Gefässe die Gangrän, welche sowohl das Zerfallen der normalen, elementaren Bestandtheile, wie des Entzündungsprodukts zu molekularen Theilen hervorbringt. Gleichzeitig scheiden sich die unorganischen Elemente dieser Gewebe in krystallisirter Form aus.

Selbst in Fällen umschriebner Darmentzündung sind mit der Ausbildung der Entzündungszelle die Blutgefässe des submukösen Gewebes sehr geschwellt und es findet eine Fettanhäufung darin Statt.

III. Die Entzündungsprodukte in der Leber.

Die einfachen Entzündungsprodukte in der Leber sind Folgen der metastatischen Entzündung und der beschränkten, zur Abscessbildung werdenden Form. Das metastatische Produkt, welches an der obern und untern Fläche der Leber nahe der Rinde vorkömmt, bildet einen konischen, mit der Spitze nach innen gelagerten, gelblich weissen Körper, der aus einfachen Entzündungszellen von 0,007 — 0,01 mill. diam. besteht, mit sparsam dazwischen liegenden Blutgefässen, und völliger, lokaler Vernichtung der Leberzellen. Die Leberzellen in der nächsten Umgebung sind unverändert.

Das Entzündungsprodukt der Leber, welches zu Abscessen schmilzt ist hierorts nicht ganz selten. Sie waren der Oberfläche nahe, und wurden bei Schmelzung des Produkts von dem verdickten Bauchfell begrenzt, und selten lag zwischen dem Exudat und dem Bauchfell noch eine dünne Schicht Lebersubstanz. Der gelblich weisse, dickflüssige Inhalt dieser Abscesse besteht aus meist ovalen Zellen, von 0,01 mill. diam. mit einer an die Peripherie nahe hinanreichenden, aus kleinen Kügelchen traubig zusammengesetzten Kernmasse: ferner, aus vielen einzeln schwimmenden, molekularen Massen, Fetttröpfchen in geringer Menge, Pigmentmassen und galligen Konkretionen von unbestimmter Form. Die nächste Umgebung besteht aus Bindefasern, die mit kleinen Kernchen besetzt sind; sie kleiden die ganze Kapsel des Abscesses aus. Die nächst darüber und darunter gelegnen Schichten bestehen aus Leberzellen von nur 0,005 — 0,01 mill.; also sehr verkleinertem Durchmesser, von unregelmässig eckiger Begrenzung mit traubigem Kern.

Wenn diese Formen der Entzündungsprodukte in der Leber selten vorkommen im Verhältniss der vielen Fälle, in welchen während des Lebens auf das Vorhandensein einer Leberentzündung geschlossen wird: so sind in dieser Beziehung folgende Umstände zu erwägen: Ein grosser Theil der akuten Leberentzündung setzt ausschliesslich ein später zu-

rückgebildetes, oder fortbestehendes Exudat des peritonäalen Ueberzugs. Jedoch die grösste Zahl der Affektionen, welche während des Lebens für chronische Entzündung der Leber, für entzündliche Anschwellung derselben gehalten werden; ergeben am Leichentische nur die Charaktere der Muskatnussleber, der fettigen Entartung, granulirten Fettleber, der fettigen Atrophie. Von vorn herein muss ausgesprochen werden, dass sich in keiner dieser Entartungen die Entzündungszelle bildet; mithin der reine genuine Entzündungsprocess ihre Entstehung nicht bedingen kann. Ebenso gewiss ist aber, dass die objektiven und funktionellen Symptome während der Ausbildung dieser Produkte im Leben mit denen der Leberentzündung völlig übereinstimmen. Wenn nun thatsächlich die Entzündungszellen selten in den genannten Entartungen der Leber vorhanden sind, wenn letztere ferner vorkommen, trotzdem die Blutmischung eine ganz andre ist, als die entzündliche: so geben doch die Symptome während des Lebens, auf eine beinahe entschiedne Weise an, dass bei der ersten Bildung dieser Strukturveränderungen Momente vorwalten, welche mit der Genesis des eigentlichen Entzündungsprocesses vollkommen identisch sind. Die spätern Momente bringen die Verschiedenheit des Produkts hervor. Bei der geringen Kenntniss, welche man über diese Strukturveränderungen besitzt*); wird es ganz am Orte sein, diese Ent-

*) Die hieher bezüglichen Thatsachen sind: Hallmann beobachtete dass in der Lebercirrhose die Zellen grössere und kleinere Fettbläschen enthielten; die einzelnen Fettbläschen einen Durchmesser von 0,000106″ besässen; Valentin bestätigt das Vorkommen von Fettbläschen in den Leberzellen mit Volumszunahme derselben. — Vogel erklärt sich: die Muskatnussleber bestehe in dem Kontrast zwischen der mit Fett überfüllten blutleeren, gelblichen Substanz der Leberläppchen gegen die blutreichen, rothen Zwischenräume. Der Blutreichthum beschränkt sich auf die Zwischensubstanz der Leberläppchen. Das Fett ist in die Leberzellen infiltrirt; einzelne Zellen zeigen ausserdem Ablagerungen von kleinen, braunen Körnchen. — In der Fettleber erfolge die Entwicklung geschwänzter Zellen; einzelne Zellen der Fettleber seien normal und ungefärbt, viele mit Fetttröpfchen bedeckt; an einzelnen Stellen befänden

artungen der Leber durch eine Reihe ausgezeichneter Fälle bestmöglichst zu erläutern.

1. Muskatnussleber — Allgemeiner Ikterus, puerperale Peritonitis, Zeichen der Leberentzündung im Leben. — Auf dem Durchschnitt der Leber erscheinen Räume von $^1/_2$''' Durchmesser in unvollkommen rundlicher oder eckiger Gestalt von dunkel rothbrauner Farbe; sie lagen inselförmig zwischen $^1/_4$ — $^1/_3$''' breiten, vollkommen ochergelben, mit einander verbundnen Ringen. Die letztern bilden bald wellenförmige, bald vollkommen unregelmässige runde Linien, während die umfassten Inselräume stumpfeckige, polygonale oder sphäroidische Räume darstellen. Die beiden wesentlichen Elemente ihrer Zusammensetzung waren Fettbläschen von 0,01 mill., über die ganze Oberfläche verbreitet, oder zwischen die andern Elemente: die Leberzellen eingesäet. Die Leberzellen waren dadurch ausgezeichnet, dass eine grössere Anzahl Kerne, als gewöhnlich, in einigen von ihnen vorhanden, oder wenigstens besonders entwickelt waren: 2) Dass einige Kerne das tiefste Ochergelb angenommen haben bei übriger Farblosigkeit der Zelle, dass aber die Zellen über einander geordnet, dadurch einen hellgelben Schein erhielten. Um einzelne Zellen herum war ein Netz ausgedehnter Kapillargefässe wahrnehmbar, um die meisten aber ein Kranz unregelmässig gestellter Fettkügelchen, die eine bemerkenswerthe Gleichheit der Durchmesser zeigten.

2. Muskatnussleber — von einem Phthisischen — Bräunliche Inseln, von blassweissen, in das Rosafarbne spielenden, in einander übergehenden Ringen umgeben. Fettkügelchen der verschiedensten Dimensionen liegen in grösserer Menge in den röthlichen Ringen. Die Leberzellen streben mehr als gewöhnlich, zur runden Form an, haben 0,015—0,025 mill. diam., ihre Kerne sind vollkommen rund, mit dunkeln,

---

sich verlängerte Zellen mit aufsitzenden Kernen ähnlich den Milzkörperchen. — Die für normale Histiologie der Leber höchst wichtigen Entdeckungen von Krukenberg jun. ergeben nichts Neues für die pathologischen Veränderungen.

kugligen Körperchen (Fig. 26. Tab. I.). Die Leberzellen waren in kugligen Gruppen an einander geordnet.

3. Muskatnussleber, die peritonäale Hülse, verdickt, getrübt, mit dem Zwerchfell verwachsen — perforirendes Magengeschwür, Netzentzündung; Bronchoblenorrhoe. — Die Leberzellen von gewöhnlicher, polygonaler Gestaltung, 0,02 mill. durchschnittlichem Durchmesser hatten grosse Kerne und kleine Fettbläschen im Innern, und viele feine Moleküle. Zwischen den Zellen war in diesem und einem ganz analogen Fall der Verlauf der Kapillargefässe, an welchen die Zellen angeordnet liegen, sehr deutlich dargestellt. Die Kapillargefässe waren leer.

4. Beginnende Fettleber bei einem 12jährigen Individuum — Pericarditis, pleuritis, nephritis, peritonitis exudativa — Leber lichtbraun, viel schmieriges Blut beim Durchschneiden auf das Messer absetzend; Gallenblase zusammengezogen, wenige Tropfen einer dünnflüssigen Galle führend. — Die Leberzellen waren von 0,015 mill. gleichmässigem Durchmesser, polygonalem Umfang, mit kleinen Kernen und Körperchen ganz erfüllt. Die Kapillargefässe sind zwischen die ganze Zellenmasse auf das Feinste vertheilt; zwischen ihnen und den Zellen war an einigen Stellen ein kerniges Zwischengewebe und sparsame, kleine Fettbläschen zu bemerken. Die Blutgefässe waren sämmtlich überfüllt.

5. Leber im ersten Grade fettiger Entartung — von einen an Brandwunden Gestorbnen — Gewebe grau bräunlich in das Gelbe fallend, mit einzelnen, dunkelbraunen Streifen. Nur sehr kleine, punktförmige Fettringe waren ausgebildet. Die Zellen waren von stumpfeckig polygonalen Formen, vier- bis achteckig, von 0,015 — 0,03 mill. diam., vollkommen durchsichtig; ihre Kerne von 0,005 — 0,01 mill. diam., oft mehre derselben in einer Zelle, am Rande mit kleinen Granulationen besetzt und mehren feinen, durchsichtigen, kugligen Körperchen darin. Einzelne Zellen waren von traubig zusammengestellten Kügelchen erfüllt, die in den physikalischen Eigenschaften — Trübung, Fettglanz,

Veränderlichkeit ihrer Peripherie — mit den Fettbläschen identisch waren. An der peritonäalen Hülse war die gegenseitige Anordnung der Zellen sehr ausgezeichnet. Die Kapillarnetze waren zwischen die einzelnen Zellen zu verfolgen, theilten sich dichotomisch und umfassten mit der nächsten Anastomose der entgegenkommenden Aeste die einzelnen Zellen.

6) Fettige Entartung der Leber mit Volumsvermehrung derselben. Das Fett floss in Tropfen auf dem Durchschnitt heraus; alle Charaktere der ausgebildeten Cirrhose waren vorhanden: hellröthliche, gelbe und hellbraune Streifen wechseln auf der Schnittfläche des sehr brüchigen Gewebes mit einander ab. Eine sehr grosse Zahl von Fettbläschen bedeckt und umgibt die Zellen, welche durchwegs auf einen Durchmesser von kaum 0,01 mill. geschrumpft sind; viereckige Formen selten, meist kreisrunde (Fig. 27. a. Tab. I.), durchaus aber keine polygonalen haben. Sie enthielten keine diskrete Kerne, sondern nur kuglige Kernkörperchen, die sich als solche zum Unterschied von Fettbläschen, in Essigsäure unlöslich zeigten. Mit der grössten Zahl von Fettbläschen in der Nähe, wurden die Zellen dunkel und durchscheinend. Einzelne Schichten von Zellen, ausgezeichnet durch zitronengelbe Färbung, erstreckten sich längs der Gefässe; ausserhalb der Zellen befanden sich einzelne, formlose, goldgelbe Gallen-extravasate.

7. Fettleber. Ein Theil der Leberzellen ist bis auf 0,01 mill. Durchmesser verkleinert, mit einer nicht scharf begrenzten, halbdurchsichtigen Kernmasse. Ein andrer Theil derselben hatte normale Durchmesser mit einem gelben, aus kleinen Kügelchen traubig zusammengesetzten Kern; noch andre enthielten nur isolirte, punktgrosse Kernkörperchen. Dagegen waren andre Zellen zu 0,015 mill. diam. und darüber ausgedehnt, und von verschieden grossen Fettbläschen erfüllt (Fig. 27. b.). Diese lösten sich in Essigsäure, welche die Kerne und übrigenden Körperchen der Zelle scharf hervortreten liess; Aether löste ebenfalls die Fettbläschen in den Leberzellen, Alkohol wirkte nicht auf sie ein.

8) Fettleber von schlaffer Substanz, schmieriges Blut auf der Messerklinge absetzend — Nephrolithiasis und exudative Peritonitis nach erloschner Lungenphthise — Fettbläschen und Leberzellen von 0,015 — 0,025 mill. Durchmesser waren in gleichen Theilen enthalten. Im Innern der Leberzellen waren viele Kernchen scharf gezeichnet und rings um sie kleine Kügelchen; andre Zellen waren am Rande mit vielen kleinen Kügelchen eingefranzt; in ihnen sind die Kerne deutlich entwickelt. Die Kapillargefässe erschienen deutlich in ihrem Verlauf zwischen den Blutgefässen. Zwischen der Masse der Fettbläschen und Zellen lagen ausgebildete Rhomboëder und rhombische Tafeln.

9. Fettleber — Typhus lentescens. — Die Zellen dieser Leber variiren ungemein im Durchmesser (Fig. 28. a. Tab. I.); der oft nur 0,015 mill., bald 0,01 mill., bald 0,02 mill. beträgt; oft sind sie so klein, dass ihr dunkel schwärzlicher Kern dicht an die Peripherie reicht (Fig. 28. b.). Oft erreichen sie in oblong ovaler Form 0,03 mill. Länge und 0,01 mill. Breite mit einem grossen, oder mehren kleinen, der Peripherie anliegenden, vollkommen runden Kernen (Fig. 28. c.), einem meist zentralen Körperchen in jedem derselben, und vielen Fettbläschen zum Inhalt. Mit der Schwellung der Kerne trat Schrumpfung der Hülle, mit dem Zerfallen der Kerne zu Fettbläschen Ausdehnung der Hülle ein. —

Zwischen den Leberzellen waren hier und da eingestreut länglich runde, ligulate, oder geschwänzte Zellen in deren Zellkopf der Kern und mehrere Körperchen waren. Nach Analogie der Erzeugung des Milzvenenepithels in den Milztumoren Typhöser, und der steten Exklusion der Entzündungsprodukte in den Fettlebern, halte ich mich geneigt, diese Zellen für neuerzeugtes Epithel der Lebervenen zu erklären, welche bestimmt sein mögen, die Wandungen der Blutgefässe von der Kompression durch die Fettmassen zu schützen.

10. Granulirte Fettleber mit Atrophie. Die Leberzellen betrugen $\frac{1}{3}$, die Fettzellen nahe an $\frac{3}{5}$ der ganzen Leber. Die Leberzellen waren gerundet, von 0,015 — 0,03 mill.

Durchmesser; enthielten nur einzelne, sparsam zerstreute punktgrosse Kernkörperchen, statt der Kerne aber Fettbläschen. In andern Zellen waren die Kerne gross, von der Fettumwandlung geschwellt; neben ihnen noch durchsichtige Kernmasse, oder der übrige Zellinhalt bestand aus kleinen Fettbläschen. Andre Kerne hatten eine traubige Gestaltung, waren gelb gefärbt und mit sehr kleinen Körperchen erfüllt.

11. Fettleber mit Atrophie, deren peritonäale Hülse mit koagulirtem, freiem Exudat bedeckt ist. Die Lebersubstanz lässt schmieriges Fett ausfliessen, zeigt auf dem Durchschnitte kleine, weissliche Inseln mit rothem Bänderzuge. Die Leberzellen sind so klein, dass sie selten über 0,01 mill. diam. haben, von mehr oblonger als polygonaler Gestalt, von einer dunkeln Kernmasse ganz ausgefüllt ohne gesonderte Kernbildung. Zwischen ihnen liegt eine grosse Zahl molekularer Körnchen und kleiner Fettkügelchen.

12. Granulirte Leber mit Atrophie. Die Leberzellen wechseln in Durchmesser von 0,01 — 0,04 mill., haben zum Theil ihre polygonale Peripherie erhalten; die Einlagerung derselben zwischen das Kapillargefässnetz ist sehr deutlich. In den kleinen Zellen sind nur undurchsichtige, kleine Kernkörperchen, in andern 2 bis 3 ausgebildete, bis auf ihre Körperchen so durchsichtige Kerne, dass sie gegen die grössere Trübung der Zelle durch den übrigen Inhalt lebhaft abstechen mussten. Um die zwischen vertheilten Kapillarnetze waren die von Fettbläschen vollen Zellen oft, wie der Schuppencylinder einer alternirenden Spica (der Florescenz) gestellt. Die Winkel, unter welchen die zwischen die einzelnen Zellen hineingehenden Haargefässe sich von den Hauptästen trennen, sind sehr stumpf. Die Fettbildung hatte ihren Heerd mehr in den Zellen, da sie sich ausserhalb derselben nur sehr sparsam vorfanden.

Vergleichen wir die in den verschiednen Formen gewonnenen Charaktere; so finden wir vor Allem Ausdehnung der Kapillargefässe, die ohne alle Präparation oder Injektion sichtbar hervortreten. Gleichzeitig erscheinen erst sparsam, dann

in immer grösserer Anzahl Fettbläschen, welche die benachbarten Leberzellen durch Kompression in ihren Durchmessern verkleinern. Andre Zellen schwellen an, indem ihre Kerne eine Veränderung — wahrscheinlich eine Fettumwandlung eingehen, durch welche die Kernhüllen endlich zerfliessen, und hiermit im Innern der Zelle endlich nur ein traubig aus Kügelchen zusammengesetzter Kern gebildet wird, der von dem nicht mehr ausgeschiednen Gallenfarbstoff oft innig tingirt ist. Die Mehrung der Fettbläschen steht mit der Rarefaktion der Leberzellen in geradem Verhältniss; die Zellen letzterer Art werden völlig zusammengedrückt und die kleinen Innenräume enthalten nur eine Kernmasse, mit der sie ganz erfüllt sind. In andern Fällen scheint die Fettleber nicht durch Ablagerung von Fettbläschen ausserhalb der Leberzellen zu entstehen, sondern nur durch die Umwandlung des Kerns und der Zelle zur Fettmasse zu werden; unter welchen Bedingungen dann allerdings ebenfalls sekundärer Weise die mechanische Einwirkung auf die nicht verwandelten Leberzellen nachkömmt. Die Ueberfüllung der Kapillargefässe, ihre Ausdehnung und die erste Schwellung der Zellen sind Momente, welche ebenfalls bei Beginn der Entzündung eintreten. Von dieser Bildungsstufe aus erleidet das Material, welches zur Produktion der Entzündungszelle verwendet werden könnte, die Rückbildung zum Fettbläschen. Die gleichzeitige Fettumwandlung in den Kernen der Leberzelle, ihre gallige Tinktion in einzelnen Abtheilungen der Leber, die Bildung galliger Extravasate deuten darauf hin, dass die erste Bedingung dieser Fettbildung in chemischen Misverhältnissen der zuströmenden Blutmasse und der Gallenbereitung beruhen müsse. Die fernern Veränderungen bis zur Atrophie sind in ihrer Genesis durch mechanische Vernichtung von aussen und gleichzeitige Fettumwandlung von innen an andern Theilen, vollkommen einleuchtend. — Dies nur 1 Mal in 12 Fällen bemerkte Vorkommen von geschwänzten und spindelförmigen Zellen, wie sie allerdings die aus der Exudation hervorgehende Kernfaser zusammensetzen;

kann darum nicht einer früher verlaufnen und in ihren Resultaten da stehenden Exudation zugeschrieben werden, weil weder der niedere Bildungsgrad, die runde Entzündungszelle, noch die höhere Entwicklungsstufe, die Kernfasern, in demselben oder in analogen Fällen aufgefunden wurden.

Kombination von Leberentzündung mit Fettbildung derselben bildet die sogenannte, granulirte Fettleber mit Atrophie. Die Leber ist gewöhnlich auf die Hälfte des Volums verkleinert, ihre ganze Oberfläche ist von erbsen- bis bohnengrossen Granulationen, von gelblich lichtbrauner Färbung gebildet; die zwischen der Granulation sich hinziehenden Gewebe sind grauweiss, bräunlich, selbst schwärzlichbraun und irisirend. Die Schnittfläche zeigt durchgehends die granulirte Zusammensetzung; hier und da beschränkte, gallige Extravasate in den Granulationen, während die Gallenblase meist zusammengezogen und fast leer ist. Das Gewebe ist fest, blutarm, oft von knorpelähnlicher Resistenz.

Die Granulationen bestehen vorherrschend aus Leberzellen von polygonaler Peripherie, die bis auf einige Fetttröpfchen völlig leer sind (Fig. 29. a. Tab. I.) und im Durchmesser von 0,01 — 0,025 mill. wechseln. Andre Zellen enthalten einen geschwellten bis nahe an die Peripherie hinanreichenden Kern, voll nicht gesonderter Körperchen (Fig. 29. b.); noch andre sind mit Fettkügelchen so erfüllt, dass sie den Körnchenzellen gleichen (Fig. 30. a. Tab. I.); andre endlich sind gänzlich leer. Zwischen diesen Leberzellen liegen sparsam geschwänzte, sehr lang und faserähnlich ausgezogne Zellen (Fig. 30. b.); in deren dünnem Zellkopfe mehre Körperchen, sowie kleine rhombische Kryställchen.

Die Zwischenmassen zwischen den Granulationen bestehen aus Kernfasern, die in dichten Lagen und Netzen vereint sind (Fig. 30. c. Tab. I.), meist in grössern Bogen sich maschig verbinden, oder durchkreuzen. Die einzelnen Fasern haben einen Querdurchmesser von 0,002 mill. An den Lücken ihrer Netze liegen kugelförmige Zellen, von 0,005 mill. mit mehren Kügelchen im Innern; die Ueberbleibsel der

Leberzellen. In diesen Faserschichten lagen sparsam einzelne Blutgefässe, dicht mit Blutkügelchen erfüllt. In den Resten der Leberzellen erkennt man mit Vergrösserungen von 1200 diam. noch kleine Fettbläschen; frei um die Zellen sind keine Fettbläschen vorhanden.

Die Genesis dieser Form ist nach diesen Untersuchungen folgende: Um die grössern Gefässe der Leber bildet sich an allen Punkten, oder in einzelnen Lappen nach vorhergehender Hyperämie das Entzündungsprodukt, welches alsbald höhere Organisation annimmt. Die von den Faserzellen und Kernfasern umgebnen Leberzellen sind durch den veränderten Zufluss eines, auch in der Mischung verschiednen Bluts der Gallensekretion nicht mehr fähig, wandeln sich von den Kernen und deren Inhalt aus in Fettbläschen um, und gehen grossentheils in denselben unter. Dass der Entzündungsprocess vorausgehe, und erst durch dessen Produkte die Fettumwandlung der Leber erfolge; ergibt sich aus folgenden Thatsachen: die Krankheitsgeschichten lehren in den betreffenden Fällen, dass zuerst alle Erscheinungen der Leberentzündung vorhanden sind, und erst nach langem Fortbestehen der Symptome des chronischen Leberleidens die seröse Exudation (Wassersucht) erfolge, welche stets die granulirte Fettleber begleitet. Ferner das Fehlen der freien Fettbläschen, und das Vorhandensein einzelner, unversehrter Leberzellen in grossen Granulationen beweisen, dass die Fettumwandlung in den Leberzellen von den Kernen aus Statt hat, und im geraden Verhältnisse mit der Ausbreitung der Entzündung fortschreitet, von derselben also abhängt.

IV. Die Entzündungsprodukte in der Milz.

Die Entzündungsprodukte sind in dem peritonäalen Ueberzuge der Milz ziemlich häufig und mit einer Schrumpfung in dem Gewebe der Milz verbunden. Das Milzgewebe erscheint rothbraun, blassbraun, von vermehrter Konsistenz. Die elastischen Faserzüge sind nach innen dichter und zahlreicher, als gewöhnlich. Bisweilen ist mit Entzündung der

Milzkapsel auch eine Vermehrung der ganzen Masse verbunden, der sogenannte Milztumor.

Die zahlreichen weissen Punkte und Streifen in den bei Entzündung der Milzkapsel verdichteten Milzgeweben sind Bündel von elastischen Fasern, welche mit ampullenartig aufgetriebenen Enden blind zwischen den Milzzellen endigen, und von den Milzzellchen so besetzt sind, wie die innere Wurzelscheide des Haars von den Zellkernen der äussern Scheide. Ausserdem ist das Vorkommen der Zellen bemerkenswerth, welche den Entwicklungszellen der Kernfaser, den Krebszellen in Gestalt verwandt, jedoch nur die Zellen des sich vermehrenden Milzvenenepithels sind. Sie besitzen entweder einen an 0,015 mill. diam. habenden Kopf, mit einem längsovalen Kern und mehren Körperchen darin; das schwanzförmige Ende ist stumpf, 0,02 mill. lang und darüber. Oder diese Zellen sind nach beiden Seiten hin als Längsfortsätze ausgedehnt, in verschiednem, stets bedeutendem Masse, bis zu 0,05 mill., in ihrem Verlaufe getrennt, oder faserartig verbunden und längs ihrer Ausdehnung eine Menge von kernführenden Ausbuchtungen, zeigend.

Da viele Veränderungen in der Textur, Färbung, Konsistenz des Milzgewebes erscheinen, welche der äussern Form nach in Krankheiten andrer Organe ohne Unterschied für Entzündungsformen gehalten würden, namentlich bei der rohen anatomischen Untersuchung; in denen aber gleichwohl die Zellbildungen, welche sich als Produkt der Entzündung finden müssten, fehlen: wird es hier gewiss sehr förderlich sein, mehrer einzelner Fälle von Veränderungen in Gewebe, Färbung und Konsistenz der Milz Erwähnung zu thun, in welchen die mikroskopische Untersuchung allein irgend einen, wiewohl nur geringen, Aufschluss gibt.

I. Vergrösserung der Masse zum 3 bis 4fachen Volum, Lockerung des Gewebes; in der Konsistenz Mittelzustand zwischen weichem und zähflüssigem Körper, dunklere Färbung, sämmtlich äussere Charaktere, welche in den durch Entzündungsprodukten veränderten Geweben vorgefunden

werden. Ausser den speziellen Fällen, die bei Erörterung der Milztumoren im Typhus vorgeführt werden, gehört hierher:

Milz eines Kranken, der an exsudativer Herzbeutelentzündung, die auf typhöse Pneumonie folgte, gestorben. Sie ist in allen Durchmessern um mehr, als das Doppelte vergrössert, beim Durchschneiden zerfliessend, von Konsistenz und Färbung einer dick gekochten Chokolade. Die Bündel von Bindefasern, welche ihr Gerüste zusammensetzen, sind stark, büschelförmig gespalten, und vielfach gablig vertheilt. Die Zellen des Milzvenenepithels sind sparsam, die Milzzellen sind von den Faserbündeln abgelöst, oder nur locker an ihnen haftend. In dieser Ablösbarkeit und der Sparsamkeit des festen, und die sichre Anordnung der Milzzellen vermittelnden Venenepithels, hat der Verlust der Milz an Konsistenz seinen Grund.

II. Vergrösserung der Masse zum 2 bis 3fachen Volum, bedeutende Erhärtung des Gewebes bis zur knorpelartigen Resistenz, dunklere Färbung.

Milz bei exsudativer Peritonitis — von dreifachem Volum, fest, knorpelartig erhärtet, von dunklerem Gewebe. Die Milzzellen lagen an den cylindrischen Körpern des Venen epithels an; die mit ihrer ausgezeichneten, unversehrten Form ihre Neubildung anzeigten. Sie waren längs der Blutgefässe faserartig über einander gestellt. Auch waren eine Menge elastischer Faserbündel durch dies Zellenlager hindurchgeführt.

III. Ausgänge der Entzündung. Milz von wenig vergrössertem Volum, mit Schrumpfung ihrer Kapsel, dunklere Färbung vom Braunen in das grünlich Schwarze. Stärkeres Hervortreten des Fasergerüstes.

Produkt einer erloschnen Milzentzündung bei perforirendem Magengeschwür; Zellfaserbündel in grosser Mächtigkeit, sich gabelartig theilend, aber rankig umgebogen, und mit den Nachbarbündeln vereint, stellen die Fächer dar, an welchen die Milzkügelchen an die kleinen, spindelförmg zugespitzten Enden der Faserzellen des Venenepithels geordnet

sind. Ausserdem treten als pathologische Momente auf 1) zahlreiche, vollkommen runde Pigmentzellen von 0,01 — 0,015 mill. diam., deren Kern bis zur Formverwischung oft mit schwarzem Pigment erfüllt war, und 2) ausgebildete Krystalle von Form des ungleichförmigen Tetraëders.

Milz bei Medullarkrebs der weichen Hirnhaut; um die Hälfte des Volums vergrössert, von grünlich schwarzer Farbe, an der Luft unverändert. Die Faserbündel sind schwach; die Epithelialzellen der Milzvenen mit den Milzkörperchen so innig verwebt, dass ihre gegenseitige Anordnung nicht herauszufinden war. Das aus diesen drei Elementen bestehende Gewebe war von einer nicht berechenbaren Zahl von Pigmentkörnern durchsetzt, die vollkommen rund, von 0,002 — 0,003 mill. diam. hatten.

Bildung des Venenepithels zur Faser und innige Verwebung mit den Zellen, Zurücktreten des Kapillargefässnetzes, Bildung des Pigments bis zur Durchsäung der ganzen Masse und Ausscheidung der anorganischen Bestandtheile in krystallinischen Formen, bilden den Charakter der Rückbildung des Entzündungsprodukts.

Das häufigste Vorkommen der Entzündungsprodukte in der Milz ist das Resultat der Venenentzündung; die sogenannte metastatische Form. Die Produkte zeigen äusserlich die bekannte konische Gestaltung, mit der breiten Fläche nach der Milzoberfläche, käseartige oder feste knorpelähnliche Konsistenz und Färbung. Diese Produkte bestehen aus Zellen von 0,005 — 0,01 mill. diam. von vollkommner Durchsichtigkeit, mit mehren, dunkelschwärzlichen, nicht scharf begrenzten Kernkörperchen. Nach aussen von ihnen, an der Grenze des unversehrten Gewebes lagen viele mit Blutkügelchen dicht angefüllte Kapillargefässe.

VIII. Die Entzündungsprodukte in den Organen der Harnsekretion.

1. Entzündungsprodukte in den Nieren.

Die verschiednen Formen der Brightschen Nierenkrankheit, die von den deutschen Pathologen angenommen werden, sind, in ihrer Zusammensetzung mit den als eigentliche Nierenentzündung aufgeführten Formen in zu enger Analogie, ja fast völliger Uebereinstimmung, um von den letztern getrennt werden zu können.

Auf die verschiednen elementaren Bestimmungen, welche sich für die Entzündungsprodukte in den Nieren ergeben, lassen sich die Schemata der Handbücher keineswegs anwenden. Charaktere, welche für Individualisirung von Varietäten von den Schriftstellern als massgebend betrachtet wurden, finden sich von verschiedenartigen Kathegorien hergenommen, an einer und derselben Niere. Auch sind viele Veränderungen in der Färbung des Rindengewebes und in der Schwellung der Organe vorhanden, ohne dass die elementare Untersuchung eine Umgestaltung der physiologischen Bestandtheile oder Beimischung pathologischer Produkte aufzufinden, vermöchte. Eine gründliche Eintheilung der Veränderungen, welcher das Nierengewebe durch Einlagerung von Entzündungsprodukten fähig ist, kann nur von dem Grundprinzipe der elementaren Umgestaltung hergenommen werden. Der Wechsel in den äussern physikalischen Charakteren hat nur alsdann einen Werth, wenn er die betreffenden ersten Veränderungen erkennen lässt. Trotz der verhältnissmässig grossen Anzahl von mir gemachter, hierher bezüglicher Untersuchungen ist sie doch nicht gross genug, um alle möglichen Formen unter sich zu begreifen. Deshalb soll unter Vorführung einer Auswahl von charakteristischen Einzelfällen, ohngefähr die Reihe dieser pathologischen Emporbildung angedeutet werden. Den Forschern, welchen eine grosse Masse von Material zu Gebote steht, muss ich die Vervollständigung dieser Untersuchungen und ihre kritische Anordnung überlassen.

1. Entzündungen der Nieren, deren Produkt nur in der genuinen Form der kugligen Entzündungszelle auftritt, oder erst nach sehr langer Zeit sie zur Körnchenzelle oder zur Faserzelle emporbildet. Wirkung auf die Harnkanälchen und Malpighischen Körper rein mechanisch; etwaige Verschiedenheit ihres Inhalts nicht unzweifelhaft zu erkennen. Diese Momente charakterisiren meist akute Entzündungsformen.

Die Nieren sind im Volum bedeutend vermehrt, durch starke Schwellung der Kortikalsubstanz, von gelblich weisser Färbung, durchgängig mit röthlichen Punkten gesprenkelt; sie sind leicht zerreisslich. — Die Harnkanälchen sind von gewöhnlichem Umfang und unverändertem Inhalt; die Malpighischen Körper dagegen von runden und längsovalen Zellkernen um ein Bedeutendes ihres gewöhnlichen Umfangs ausgedehnt. Runde und längsovale Zellen (Fig. 18. Tab. I.) liegen zwischen den Harnkanälchen eingebettet, und zeigen nur selten die zur Faser zusammengeordneten, spindelförmigen Zellen.

In einer die Kortikalsubstanz einnehmenden Eiterhöhle befand sich ausser den einfachen Entzündungszellen, eine Menge von Eiterzellen, Fragmente des Epithels der Harnröhrchen und Pigmentzellen. — Wenn nach der Entleerung des Eiters durch die Harnwege oder durch Resorption die Eitermasse beseitigt wird, und die den Krankheitsprocess bedingenden Verhältnisse nicht weiter fortwirken: zeigt die sich bildende Narbe der Niere folgende Gestaltung: Auf der Oberfläche der Niere nahe an der Insertion der häutigen Wand des Beckens läuft in schiefer Richtung eine tiefe Furche, die durch grössere Renitenz, durch strahlige Zusammensetzung sowohl des eignen Bodens als des benachbarten Nierengewebes und die dunklere Färbung sich äusserlich als Narbe kund thut. Die Narbensubstanz besteht zunächst aus einer dichten Lage vollkommen gleichartiger, in parallelen Schichten oder in Netzen verbundner, elastischer Fasern (Fig. 14. Tab. I.) von geringem Durchmesser, ausgezeichneter Dünnheit des Gewebes und Kürze des Ver-

laufs. Die neben und unter denselben zunächst folgenden Malpighischen Körper zeigen zwischen ihrem stark injizirten Kapillarnetz 0,015 mill. diam. habende Zellen mit kleinen Kernen, in denen ein sehr kleines Körperchen central befestigt ist. Zwischen Malpighischen Körpern und den elastischen Fasern der Narbe liegen Entzündungszellen von 0,01 mill. im Durchmesser mit Kern und mehren Körperchen; dazwischen ein dicht injizirtes Kapillarnetz. Auf und an den Harnkanälchen der Nachbarsubstanz sind die Blutgefässe ebenfalls sehr stark ausgedehnt. In den so gebildeten Schichten der Narbe finden sich verschiedne Krystalle von Form des ungleichseitigen Tetraëders mit abgestumpften Ecken, die in Essigsäure unlöslich waren. Die Vernarbung erfolgt also durch Emporbildung der auf der Geschwürsfläche entstandnen Entzündungszelle zur elastischen Faser mit gleichzeitiger krystallinischer Ausscheidung der anorganischen Bestandtheile, mit fortbestehender Ueberfüllung der benachbarten Blutgefässe und Infiltration der nächst liegenden Gewebeschichten mit Entzündungsprodukt.

2. Das Entzündungsprodukt gestaltet sich in der Niere zur Faserzelle und zur Faser mit Verdrängung der normalen Gewebetheile, Kompression oder völligen Zerstörung der Harnröhrchen. Die Verdrängung geht von der Rindensubstanz, oder gleichmässig von allen Punkten aus. Verschiedenartige Injektion der Gefässe in dem komprimirten Nachbargewebe, zum Theil kapillare Extravasate bestimmen Färbungen der Nierenoberfläche, die in verschiednen Graden gemischt sind. Unter diese Kathegorie sind mehre Formen der Brightschen Niere *) zu umfassen.

*) In der Brightschen Niere fand Valentin die gewundnen Harnkanälchen von gelblichen, runden Kügelchen erfüllt. Repertorium Vol. II. — Vogel fand in den Harnkanälchen bei Nierenentzündung Kerncheninhalt, Epithelialzellen, Körnchenzellen und Reste zersetzten Bluts. — Die cylinderförmigen Massen, die man im Urin Nephritischer findet, sind, wie sehr wahr, in den Harnkanälchen gebildet und zeigen stets Nierenleiden an. A. a. O. Tab. XXIII. Erklärung.

a) Die stark gewölbte Niere von vermehrtem Volum und Gewicht mit Einsprengung rother Flecke in die Oberfläche, zeigt auf dem Durchschnitt ein gelblich weisses, vollkommen blutleeres Gewebe (erste Form der Brightschen Niere nach Rokitansky). Die bis zum Durchmesser von 0,3 — 0,6 mill. ausgedehnten Malpighischen Körper strotzen von kugligen Zellen, deren Diameter von 0,005 mill. und die einen zentralen, aus ungeschiedner Kernmasse bestehenden Kern haben. Die Harnkanälchen erscheinen auf den verschiednen Durchschnitten sparsam, sind durch Anfüllung mit denselben Zellen geschwellt, die nach aussen von ihnen hauptsächlich lagern. Einzeln erscheinen die Entzündungszellen in ihrer ursprünglich länglich runden oder runden Form, oder sie sind zur Faser gereiht mit Verschwinden der Zwischenwände. Diese Exsudatmasse hat einen Theil der Harnkanälchen und der Blutgefässe mechanisch vernichtet.

Die Entzündungszellen erfüllen die sonst mit Enchymkörnern gefüllten, von der Kompression verschonten Harnkanälchen; das freie Entzündungsprodukt dagegen gestaltet sich zur Faser mit Vernichtung der benachbarten, vor der Exsudation stark überfüllten Kapillargefässe. Diese Fortbildung gestaltet sich noch viel entschiedner in folgenden Fällen:

Die Kortikalsubstanz war in vorherrschender Volumsvermehrung, fest und röthlich weiss. Die Ferreinschen Pyramiden sind gefiedert aus einander getrieben. Die Harnkanälchen der Kortikalsubstanz sind bis zu 0,045 mill. transversalem Durchmesser ausgedehnt und erfüllt von Entzündungszellen, die 0,007 — 0,01 mill. diam. mit zentralem Kern und Körperchen darin haben. Ein zahlreiches, dicht gefülltes, durch die ganze Rindensubstanz ausgebreitetes Kapillargefässnetz ist zwischen ihnen verbreitet, die Malpighischen Körper sind stark ausgedehnt und zeigen ein Konvolut von Blutgefässen. In der ganzen höchst gelegnen Kortikalsubstanz dagegen sind die freien Exsudatmassen mit zwischen lagernden Blutgefässen, die Harnröhrchen aber sehr schmal und leer.

Noch weiter entwickelt sind diese sich gegenseitig Schach haltenden Exsudationen in und ausserhalb der Harnkanälchen in folgendem Falle:

Die Niere ist auf der Oberfläche ungleich knollig, die Blässe des Gewebes lässt schon auf die bedeutende Exsudation in die Rindensubstanz schliessen. Die Kortikalsubstanz mit dem Exsudate ist überwiegend und geht als speckartig gelblich weisse, feste Masse tief zwischen die Malpighischen Pyramiden hinein, welche durch ihre lebhafte Röthung hervorstechen. Das Exsudat dringt zwischen die Ferreinschen Bündel in weissen Streifen ein. Die Kortikalsubstanz ist ganz erfüllt von ausgebildeten neuen Kernfasern, die dicht an einander oder auch bündelartig zusammengefasst lagern.

Als ihre Bildungselemente erscheinen zwischen ihnen länglich ovale, oder vollkommen oblonge Zellen von 0,01 — 0,02 mill. Länge, einzelne mit diskreten runden Kernen, mit einer feinpunktigen Kernmasse; andre ohne Kerne nur von der letztern erfüllt. Die Malpighischen Körper haben einen Durchmesser von 0,2 — 0,5 mill. und bestehen aus dicht gerollten, vollen Kapillargefässen. Die Harnkanälchen werden sparsam unterschieden, einzelne sind mit dunkler, undurchsichtiger Masse erfüllt, andre zu einem leeren 0,01 mill. diam. transvers. habenden Röhrchen geschrumpft, im Ganzen gegen die anderen Elemente sehr sparsam. In Essigsäure treten die Fasern neuer Bildung und ihre Kerne sehr scharf hervor, die Entwicklungszellen bleiben unverändert, die getrübten Harnkanälchen werden undurchsichtig. Einzelne Fasern scheinen in den Harnkanälchen gebildet zu sein; dafür sprechen die bündelartige Anordnung einzelner, die von der Scheide des Harnkanälchens umhüllt sind, und die Fragmente von Harnkanälchen, welche rings um die Kernfasern sich befinden. Ammoniak löst die Entzündungszellen und die Kernfasern neuer Bildung vollständig auf; ist daher sichres Mittel zur Erkennung der noch vorhandnen Harnkanälchen und Blutgefässe. — Das höher gebildete Entzündungsprodukt in der Umgebung der Harnkanälchen

gebildet, überwiegt in diesem Falle das Exsudat in den letztern und zerstört dieselben.

b) Nieren von geschwellter, ungleicher Oberfläche, von festem, gelblich weissen Gewebe mit vielen Stecknadelkopf- bis linsengrossen Blutpunkten eingestreut; auf dem Durchschnitte ebenfalls in der ganzen Fläche ähnlich dem geronnenen, weissen Käsestoffe von dem Exsudate, das zwischen die einzelnen Bündel der Pyramiden in Streifen eindringt (Charakter der 2. und 3. Brightschen Form Rokitansky). Auch die Durchschnittsflächen erscheinen durch punktgrosse Ekchymosen gesprenkelt. Die Kortikalsubstanz ist ebenso erfüllt von Exsudatzellen, die 0,005 — 0,01 mill. diam., runde Formen, einen an die Peripherie hinanreichenden Kern, mit 3 bis 5 kleinen Körperchen in ihrem halbdurchsichtigen Innenraum haben. Neben den Zellen und neben den dicht erfüllten Kapillargefässen liegen Zellen von längsovaler, oblonger eckiger Form, von Spindelgestalt wie die Entwicklungszelle der Kernfaser. Sie hatten 0,015 mill. diam. Länge, längs gezognen Kern mit nicht geschiednen Körperchen. An der Stelle der Ekchymosen liegen Häufchen von Blutkügelchen in verzerrter Form, wie sie dieselben nach künstlicher Austrocknung erhalten. In diesen Fällen ist ausgesprochen: Vorherrschen der freien Exsudatbildung und Entwicklung der Entzündungszellen zur Kernfaser des Bindegewebes, unter allen zu Gebote stehenden Zwischenformen; Zerreissung der Kapillargefässe durch Uebermass der schnell entwickelten und auf die vollen Gefässe mechanisch wirkenden Exsudatmassen.

c) Kortikalsubstanz der Niere weisslich grau, auf dem Durchschnitte eine grosse Menge blutig eitriger Flüssigkeit entleerend, ihr Becken zu mehr als taubenei grossen Höhlen erweitert mit steinigen Konkrementen (6. Form der Brightschen Niere nach Rokitansky).

Das Exsudat ist zu Zellen und Zellfasern gestaltet. Die Zellen sind von 0,07 — 0,01 mill. diam., kuglig mit einem Kern und nicht gesonderter Masse von Körperchen

darin. Die neugebildeten, spindelförmigen, längsgezognen, den Entwicklungszellen der Muskelfasern gleichen Zellen bildeten Fasern, welche im Vergleiche der Harnkanälchen die Hauptmasse ausmachten. Die in der Anzahl verminderten Harnkanälchen sind mit kleinen, runden, den Fetttröpfchen nicht unähnlichen Massen erfüllt, und gleichen mit diesem, ihrem Inhalt dem Schleimhautepithel, welches in dem Urin vieler Kranker sich vorfindet und dafür als Beweis gilt, dass das Gesetz der Desquamation, welchem die auf sämmtlichen Schleimhäuten vorkommenden Epitheliallagen unterworfen sind, auch für die Harnkanälchen gilt. Von diesen pathologischen Zuständen und Beobachtungen muss man den Satz herleiten, dass der physiologische Inhalt der Harnkanälchen mit dem Epithel, das als Pflasterepithel oder Cylinderepithel andre Schleimhäute bedeckt, vollkommen gleichen Werth und gleiche Bestimmung hat.

Ausser den noch unterscheidbar gestalteten Harnkanälchen erkennt man leere Schläuche, in grossen Windungen, gefaltet, oder abgeplattet über einander liegend, die völlig leer sind. Ohne Zweifel sind dies die komprimirten, und ihres Inhalts beraubten Harnkanälchen. Die Malpighischen Körper haben sparsam erfüllte Gefässe und Entzündungszellen in erster Bildung an dieselben angelagert.

Die Exsudation hat in dem interstitiellen Gewebe und in dem Blutgefässknäuel der Malpighischen Körper ihren Sitz. Der Inhalt der Harnkanälchen ist theilweise oder gänzlich entleert; gleichzeitig vereinen sich die zur Faser gewordnen Entwicklungszellen zu den des festen Widerstands und der Kompression fähigen Lagen. Ebenso, wie durch diese Bildung die eitrige Schmelzung des Exudats verhindert wird, und somit ein akutes Ende im Allgemeinen durch diese Formen nicht herbeigeführt wird; führen die Aufschichtungen der Kernfasern durch Verödung der Kapillargefässe und Harnkanälchen zur Atrophie der Nieren.

3. Das Entzündungsprodukt gestaltet sich nicht zur Zelle; sondern die Elemente der Zellenbildung zerfallen, und durch

die Massen wird das Nierengewebe vernichtet; — fettige Degeneration*) der Nieren. Die Niere ist um die Hälfte ihres gewöhnlichen Volums geschwellt, von vermehrter Resistenz; auf dem Durchschnitt von gelblich weisser Färbung mit rothen Streifen durchzogen (nach dem äussern Ansehn 2. Form der Brightschen Niere Rokitansky). Das Ausfliessen mit blossem Auge sichtbaren Fetts zeigte sich erst 3 Tage nach der Sektion. Bei der mikroskopischen Untersuchung dagegen erschienen unmittelbar Fettkügelchen von 0,005 mill. Durchmesser die in sehr grosser Anzahl vorhanden waren, von Fettglanz, Trübung, Löslichkeit in Essigsäure. Zwischen ihnen liegen Kugeln mit gefranztem Rande, von 0,02 mill. diam. und mit kleinen Kügelchen ausgefüllt, — vollkommne Körnchenzellen. Die Ausbildung dieser Eiterzellen beweist, dass auch die Fettbildung aus Elementen hervorging, welche auf eine Exsudation abzweckten. Die Harnkanälchen erschienen grossentheils als durchsichtige Cylinder ohne Inhalt. Daher scheint mir auch unentschieden, ob nicht die Körnchenzellen mit dem entleerten Inhalt der Harnkanälchen verwechselt werden konnten.

Entwicklung der Fettbläschen, Entleerung und Kompression der Harnkanälchen charakterisiren die fettige Entartung. Im Vergleiche mit der fettigen Entartung andrer Organe fehlt dieser in der Niere vorkommenden Form das freie Ausfliessen des Fetts über die Schnittfläche.

2. *Entzündungsprodukte in der Harnblase.*

1. Reiner Exsudationsprocess. Bei Bruch der Beckenknochen war die Blase fest mit dem Peritonäalüberzuge der Bauchmuskeln verwachsen; in eine 1 Zoll dicke, auf der Innenfläche röthliche, sehr gefässreiche Schicht verwandelt.

*) Wenn ich nicht irre, hat Gluge zuerst eine fettige Nierenentartung erwähnt. Da die angezognen Beobachtungen von mir gemacht wurden, ohne dass ich von der Beobachtung Gluge's Kunde hatte; war mir diese Uebereinstimmung sehr willkommen.

Die Blase selbst war durch die transversalen Knochenbrüche mehrfach eingerissen. Die innere Fläche der Blase hatte eine Schicht von Schleimhautepithel; die ganze vom Exsudat eingenommene Masse bestand aus elastischen, parallel gelagerten Fasern neuer Bildung mit Verschwinden der zelligen Zwischenwände und Anlagerung zahlreicher, längsgezogner Zellkerne an die Aussenfläche derselben. Zwischen diese Fasern greift ein Netz ausgedehnter Blutgefässe ein. Die an den Einrissen der Blase befindlichen, dem Blutgerinnsel ähnlichen Massen sind Blutkügelchen, Fettbläschen und hauptsächlich faserähnlich geronnener Faserstoff.

2. Exsudate nach katarrhalischer Entzündung. Diese ungemein häufige Form zeigte stets nur Röthung und geringe Vaskularität der Schleimhaut mit schwacher Verdickung derselben. Dagegen war am konstantesten die ungleichmässige Exsudation in die submuköse Schicht mit in verschiednen Graden hervortretendeu Verdickungen und säulenförmigem Aussehen der innern Oberfläche. Diese Bildung kömmt in Begleitung verschiedner Krankheitsprocesse vor, wie schon die verschiednen Harnuntersuchungen erweisen. Welche verschiedne Entwicklung diese Exsudation begreife, ersieht man aus folgenden Beispielen:

Transversaler Durchmesser der Blasenhäute 1, 2 Linie. Die Schleimhaut bildet sehr wenig hervorragende Verdickungen und ist leicht zerreisslich ohne Injektion. Die ganze innere, der Sehnenhaut ähnliche Fläche bestand aus parallel gelagerten, elastischen Fasern, die in starken Biegungen an einander lagen. An ihrer Aussenseite befanden sich länglich runde Zellkerne von 0,005 mill. diam. mit deutlich unterscheidbaren Körperchen darin. Dieselben elastischen, parallelen Kernfasern, durchzogen von vollen Blutgefässen, lagerten bis zu den Schichten der Muskelfasern. Die Schichten des Schleimhautepithels waren mithin völlig abgestossen. Der peritonäale Ueberzug hatte im Gegensatz zur Anordnung der Exsudatfasern die Fasern des Bindegewebes netzförmig verbunden mit einer Lage von Fettbläschen dazwischen.

Wichtig für diese Form ist die Vergleichung der pathologischen Resultate mit den Thatsachen, die sich aus der Untersuchung des Harns der betreffenden Individuen während des Lebens ergab.

Von Urinen derjenigen Kranken, welche als hervorstechendes Leiden im Leben die katarrhalische Blasenentzündung zeigten: war in einem blutigen Harn ausser einer Menge gehörig gebildeter Blutkügelchen eine grosse Zahl von Entzündungszellen des Durchmessers von 0,005 — 0,01 mill. von scharf begrenzter Kugelform, rundem Kern (0,0025 mill. diam.) und einer nicht scharf begrenzten Kernmasse. Einige solche Zellen sind am freien Rande mit kleinen, undurchsichtigen Kügelchen gefranzt; ausser ihnen enthält der Urin noch viele Epithelialzellen.

Die Form der katarrhalischen Entzündung ist mithin dadurch charakterisirt, dass mit der lebhaften Desquamation der epithelialen Schleimhautschicht und mit der Exkretion ihrer Partikel durch den Urin sich in der submukösen Schicht Lager von Entzündungszellen bilden, die in ausgebildeter Form theils mit dem Harne entfernt werden, theils sich zu Kernfasern erheben, welche die Verdickung der Harnblase zur Folge haben in balken- oder säulenartigen Hervorragungen, die keinesweges auf einer Hypertrophie der Muskelschichten der Blase beruhen.

Die katarrhalische Entzündung gibt sich, wie durch pathologische organische Veränderungen, auch während des Lebens durch die Beimischungen von einer zahlreicheren Menge ausgebildeter Epithelialzellen, als im normalen Zustande, vorzüglich durch die der entwickelten Entzündungszellen im Harne kund.

Ausser den Fällen, in welchen die katarrhalische Entzündung die Abdominaltyphen begleitet (v. Typhus), wurden sie gefunden:

In der Pneumonie am 2. Tage — in der Höhe der Krankheit Schuppen von Epitheliumzellen, ausgebildetes Cylinderepithel; — in dem Urin bei Pneumonie mit pleuritischem

Exsudat; am 4. Tage Cylinderepithel und röhrenartig gestaltetes Epithel, wie dasselbe bei Nierenentzündungen vorkömmt; — im Urin eines Pneumonischen im Stadium der eitrigen Infiltration: die Zellen des ausgebildeten Pflasterepithels und Zellen von 0,005 — 0,01 mill. diam., mit einem grossen, nahe an die Peripherie hinanreichenden Kern.

Bei Leberentzündung zahlreiche, vollkommen unversehrte Zellen des Pflasterepithels.

Mit Necrosis et Tuberculosis ossis basilaris cranii im Urin Schuppen des Pflasterepithels und Zellen von 0,005 — 0,01 mill. Grösse, mit 3 bis 4 kleinen Kernen, übrigens vollkommen durchsichtig. Die Hüllen der Zellen lösen sich in Essigsäure auf.

Ebenso fanden sich im Urine vieler Phthisiker und Arthritischer ausgebildete Epithelialzellen, und werden ebenso wie die Entzündungszellen einer aufmerksamen Beobachtung nicht entgehen bei den zahlreichen Erkrankungen der Organe in andern Körperhöhlen, welche von einer katarrhalischen Reizung der Blasenschleimhaut gefolgt sind.

IX. Die Entzündungsprodukte in den Geschlechtstheilen.

sind zum Theil nur meinen Untersuchungen zugänglich gewesen; indem ich Krankheiten des Uterus viel zu selten beobachtete, um bei der Mannigfaltigkeit der hierher bezüglichen Formen aus der kurzen Reihe meiner betreffenden Arbeiten, Resultate aufzustellen. Die Krankheiten der männlichen Geschlechtstheile sind ebenso deshalb sparsam beobachtet, weil man selten Gelegenheit hat, die dazu nöthige vollständige Excentration derselben zu machen, und dazu eine unumschränkte Disposition über eine grosse Zahl von Leichen erforderlich ist. Vollständige Erfahrungen stehen mir nur über die Entzündungsprodukte in den Ovarien zu Gebote.

Die Entzündung in den Eierstöcken ist verschieden, je nachdem das Entzündungsprodukt in den Follikeln allein, —

in den Follikeln und dem zwischenliegenden Gewebe, — oder allein und ursprünglich von der peritonäalen Hülse aus ablagert, und eine Verödung der Follikel zur Folge hat. Unter diesen Kathegorien sind sämmtliche Formen begriffen, welche äusserlich durch „Umgestaltung der Follikel zu einem serösen Balge," durch Abscessbildungen, durch Schwellung und Volumsvermehrung des Eierstocks, durch Gestaltung zu einer gelappten, fasserstoff-artig aussehenden Masse in die Erscheinung treten.

1. Exsudation in die einzelnen Follikel. Die Follikel verwandeln sich durch Exsudation eines flüssigen Produkts zu der serösen Cyste. Dies ist diejenige einfache Form der Cyste, welche auch in andern Organen ihre Entstehung der genuinen Entzündung verdankt. Wenn der Eierstock durch den eigenthümlichen physiologischen Bau und Zusammensetzung, zu den unter dem allgemeinen Namen „Cystenbildung" begriffnen Krankheitsprocessen vorzüglich disponirt ist: dürften auch hier am passendsten die allgemeinen, in dieser Schrift fernerhin dargethanen, essentiellen Unterscheidungen der Cysten zu erwähnen sein. 1) Die seröse Cyste ist die Erfüllung eines, mit einer serösen Haut umgebnen, begrenzten Organs mit flüssigem, der weiteren Entwicklung fähigen, Entzündungsprodukt. — 2) Der Zellschaalenkrebs ist die Ablagerung koncentrisch schaaliger Membranen, deren zellige Elemente nicht weiter gestaltet werden, sondern nur durch die Masse der sich zu denselben anamorphosirenden Elemente in der Umgebung, die Vernichtung des Organs und bei angemessner Quantität des Produkts, des Organismus zur Folge haben (vid. Zellschaalenkrebs der Leber, der Bauchspeicheldrüse, der Milz, des Eierstocks, der Muskeln). Diese Form ist auch am häufigsten die Bedingung der exquisiten Eierstockwassersucht — zusammengesetzte Cystoiden des Eierstocks Rokitansky. — Die Verwandtschaft dieser Form mit den andern Krebsformen geht daraus hervor, dass sie wirklich sich mit alveolarem Krebs der Cystenwandungen kombinirt, (Cystenkrebs des Eierstocks) wie fernerhin durch

ein bemerkenswerthes Beispiel erörtert wird. (Dies ist die dritte Form von Rokitansky — alveloarer Hydrops, ebenfalls von Cruveilhier beobachtet.)

Die Wände der serösen Cyste nach aussen von elastischen, geschwungnen Fasern gebildet, sind in verschiedner Mächtigkeit von Kernfasern des Bindegewebes, die aussen Zellkerne aufgereiht haben, zusammengesetzt. Die Flüssigkeit zeigt wenig Entzündungszellen in dickwandigen kleinen Cysten, ihr Gehalt an Eiweiss ist verschieden und steht mit der Menge des Exsudats in keinem bestimmten Verhältniss.

2. Exsudation in die Follikel und das Zwischengewebe. Selten sind in diesen Fällen die Follikel von demselben Exsudationsprocess befallen; bisweilen erfolgt durch die simultane äussere und dann überwiegende Exsudation eine Apoplexie in die Höhle einzelner Follikel. Der Eierstock ist bis zum 3 bis 4fachen Volum geschwellt; sein Gewebe ist dick, fest, roth injizirt. Einzelne Follikel sind zu ausgezeichnet kleinen serösen Cysten geworden; andre sind ganz ausgefüllt mit schwarzem Pigment; noch andre durch eine erloschne Apoplexie zu einer gelben, pulvrigen Masse geworden, und einige endlich sind zu einer weissen, gesonderten kallösen Masse entartet. Die Follikel mit der gelben, pulvrigen Masse bestehen aus texturlosen Kügelchen; ihre Hülle ist wie die der andern aus elastischen und Kernfasern bestehend; das Pigment in einigen Follikeln ist noch zu eignen Körnchen gechlossen. Die serösen Cysten verhalten sich wie die oben beschriebnen. Das rothe Zwischengewebe enthält spindelförmige, längsovale Faserzellen, einzeln und in Faserzügen vereint, Lagen von Kernfasern mit sehr langen aussen aufgereihten Kernen und ein dicht erfülltes Kapillargefässnetz. Die kallösen Entzündungsprodukte müssen der frühesten Epoche oder früher abgelaufnen Enzündungsprocessen angehören. Sie befanden sich am nächsten an der Oberfläche des Eierstocks und zeigten über den Schichten von elastischen Fasern unregelmässig gehäufte Schichten von tafelartigem Pflasterepithel. Die

Neubildung organischer Formen war hier mithin schon von der Stufe der Entzündungszelle entfernt und nach dem einfachsten Typus geartet.

Wenn die Produktion des Exsudats in der serösen Cyste in den beiden erwähnten Formen erschöpft ist und die Zurückbildung desselben Statt findet, bemerkt man auf der Aussenfläche der verdickten Masse weisse, durchsichtige oft wasserhelle, etwa hanfkorngrosse anorganische Aggregate; dies sind Gruppen von rhombischen Säulen in Mitten zerfallner, mit unregelmässigen Kügelchen bedeckter Kernfasern. Die Bildung einfachster Epithelialgebilde und Ausscheidung der anorganischen Elemente sind die Wege der Rückbildung in dieser Sphäre des Exsudats.

3. Exsudation von dem peritonäalen Ueberzuge des Eierstocks ausgehend, und durch mechanische Wirkung die Follikel verödend. Der ganze Eierstock hat mit Vergrösserung des Breitendurchmessers eine Abplattung erlitten, ist gelappt und gefurcht, hat speckartiges Ansehn und Konsistenz. Diese Eierstöcke finden sich am häufigsten nach fortgesetzten Excessen in venere, ebenso wie in jungfräulichen Kadavern (bei materiellen Beweisen fortgesetzter Onanie). — Das ganze Exsudat besteht aus gleichmässig geschichteten Kernfasern mit einzelnen kleinen Fettkügelchen und grossen Pigmentzellen. Bisweilen waren Spuren der zur Faser zusammengeordneten Bildungszellen in Kernmembranen, von Fasern durchzogen, übrig.

1. Anhang. Mit den Entzündungsprodukten in den Ovarien kommen bisweilen die gleichen Exsudationen in den Trompeten vor. Dieselben sind oft, wie die Eierstöcke, um das Doppelte ihres Volums vergrössert; ihr Gewebe ist röthlich mit von schwärzlich rothem Blute injizirten Gefässen; die Franzen sind zu 5 Linien langen Zotten verlängert, oft bis zum Durchmesser einer Linie verdickt. Die äussere Hülle zeigt zwischen den elastischen Fasern viele Blutgefässe, Fettbläschen und Zellen von 0,03 mill. diam. mit vielen Kernkügelchen (Fig. 20. Tab. I.). Im Innern

der Trompeten befinden sich dann oft längsovale, erbsen- bis bohnengrosse Cysten, aus röthlichem Gewebe mit wenigen Tropfen einer milchweissen Flüssigkeit, die nach der Uterinalinsertion an Grösse abnehmen. Die Cystenwände bestanden aus Entzündungszellen von 0,01 mill. Durchmesser; von vollkommner Rundung mit 2 bis 5 Kernkörperchen. Zwischen den Zellen lag eine äusserst grosse und sehr gleichmässig vertheilte Zahl von Blutgefässen. Die Lager so zusammengesetzter Zellen, von Kapillargefässen durchsetzt, erfüllten die Wandungen der Tuben und Ovarien. Auch die Flüssigkeit der Cysten enthielt Entzündungszellen.

2. Anhang. Die Fibroide im Uterus haben die Aufmerksamkeit der Pathologen im höhern Grade in Anspruch genommen, als manche andre Form. Gleichwohl sind es zwei Ansichten von Vogel und von Walter die mich beiläufig zu einigen Bemerkungen über die Fibroide veranlassen. Valentin beschreibt das Fibroid aus dicken röthlichen Fasern in bogigen Bündeln zusammengesetzt (Repertor. Vol. II.). Walter beschreibt die Fasern des Fibroids im Uterus von 0,0010 — 0,0050 mill. diam. bis 0,01 mill. längsgestreift und mit Kernen versehen. Ausserdem liegt zwischen ihnen und die Fasern bedeckend eine kernige Masse. Die Masse der Fasern ist in andern Fällen 0,005 — 0,007 mill. verschieden. Der sogenannte Stein der Gebärmutter besteht aus fein granulirter, durchsichtiger Kernmasse mit dunkeln, völlig undurchsichtigen Parthien, welche durch ihre sternförmige Figur an Knochenkörperchen erinnern (Valentin Repertorium Vol. VIII.). — Vogel zeigt die Bildung der Fasern des Fibroids aus Zellen von spindelförmiger Gestalt; die Fasern des Uterus kommen mit denen der Geschwülste vollkommen überein. — Indem ich hierzu erinnere, dass die Fasern des Fibroids niemals Aehnlichkeit mit organischen Muskelfasern haben; glaube ich, dass Walter ebenfalls sehr Recht hat, zu sagen, dass die dunkeln Körper an Knochenkörperchen erinnern; denn es finden sich solche niemals in den verirdeten Fibroiden des Uterus. Uebrigens

sind die Bestimmungen Walter's sehr genau; ein Volum der Faser über 0,007 mill. habe ich jedoch nie in Fibroiden gefunden.

Die Fibroide der Gebärmutter bestehen aus Bindefasern von 0,0025 mill. queren Durchmesser, die in Bündeln vertheilt oder durch Verzweigung der Bündel in Netzen und Maschen sich vereinigen. Die Fasern liegen in wellenförmigen Linien an einander und tragen hiermit weit mehr den Charakter von elastischen, als von Muskelfasern an sich. Die Kytoblasten von länglich runder Gestalt mit punktförmiger Kernmasse erfüllt, liegen ziemlich regelmässig geordnet zwischen den einzelnen Fasern. Oft sieht man die spindel- und fadenförmigen Faserzellen faserartig gereiht und ihren Bildungscharakter auf diese Weise ausgesprochen. Bisweilen sind an solche faserartig zusammengeordneten Zellen die Kerne schon aussen gelagert. Die Faserbündel durchkreuzen sich oft im bogigen Verlaufe.

Zweiter Abschnitt.

Die Tuberkulose.

I. Die tuberkulösen Produkte auf den serösen Häuten.

1. Tuberkulöse Produkte der Dura mater cerebri.

Der Tuberkel betrifft nur selten, und in sekundärer Erscheinung die harte Hirnhaut. Häufig nehmen die sogenannten Pacchionischen Granulationen an Volum zu; nehmen eine gelbliche käseartige Färbung an, zeigen jedoch in ihren Bestandtheilen nicht die ausgebildete Tuberkelzelle; und müssen daher, wenn sie in Begleitung der Tuberkulose andrer Organe vergrössert und verändert erscheinen, dies einer andern Veranlassung, als der Bildung wirklicher Tuberkelzellen verdanken. Ich fand diese Vergrösserung der Pacchionischen Drüsen mit ausgezeichneter Sklerose und Blutarmuth der weissen Gehirnsubstanz bei Sektion zweier Irren, welche an akut verlaufendem Lungentuberkel zu Grunde gegangen waren.

Ein ausgebildetes Geschwür der harten Hirnhaut von Erweichung des Hirnhauttuberkels entstanden, habe ich nur ein Mal beobachtet; so sehr in diesen Mittheilungen die Aufführung einzelner Fälle vermieden wird, wenn die grössere

Zahl vorliegender Erfahrungen eine Generalisirung gestattet; kann ich doch andrerseits die sorgfältigste Individualisirung alsdann nicht unterlassen, wenn die Erfahrung zwar einzeln dasteht, aber für die pathologische Entwicklung des ganzen Krankheitsprocesses von Wichtigkeit ist.

Gleichzeitig mit der Tuberkulose der Schädelknochen stellte die harte Hirnhaut, welche unter dem linken Scheitelbein gelegen, die innere obere Hälfte der linken Hemisphäre überzog, ein Flachhand-grosses Geschwür dar, dessen Ränder gewulstet, sinuös und ungleich, ebenso wie der Geschwürsgrund von der mehr als zu einer Linie Querdurchmesser verdickten, harten Hirnhaut von schwieligem Ansehen gebildet waren. Derselbe war von einem dunkel grünlich gelben, rahmartig konsistenten Sekrete bedeckt, in welchem 1 bis 2 Linien und ¼ Zoll grosse, porös gelockerte Knochenstückchen, welche sich von der innern Tafel des Seitenbeins losgelöst hatten, suspendirt waren.

Das eiterartige Sekret bestand aus Zellen (Fig. 32. Tab. II.), deren Durchmesser 0,004 — 0,005 mill., selten wenig darüber betrug; deren Peripherien unvollkommen rundeckig, oder mehr weniger vollkommen eckig, oder auch ganz unregelmässig waren, welche 5 bis 6, oft mit einander verbundne Körperchen enthielten, ohne gesonderte Kernhülle in den meisten. Solche Zellen in zerstörten, fragmentären Formen, eine äusserst grosse Zahl molekularer Körnchen ohne entschiedne Form, sehr kleine Fettbläschen, sparsam vertheilte Körnchenzellen und Krystalle von der Form des rhombischen Oktaëders und der rhombischen Säule von 0,01 — 0,015 mill. querem und 0,025 — 0,035 mill. Längendurchmesser gingen ausserdem in die Zusammensetzung der eiterartigen Flüssigkeit ein.

Koncentrirte Essigsäure löste die Krystalle auf und bewirkte eine solche Gerinnung der ganzen Masse, dass sie wie aus punktirten Cylinderfasern zusammengesetzt erschien; verdünnt löste sie die Krystalle nicht auf, liess die Zellen in ihren Umrissen schärfer hervortreten, und sprengte die

Körnchenzellen in die einzelnen, central noch im Zusammenhange bleibenden Kügelchen. — —

Koncentrirte Salpetersäure liess die Zellen in dem geronnenen Medium unverändert; in verdünnter Säure wurden die Zellen mit ihren Körperchen äusserst scharf gezeichnet. — Koncentrirte Salzsäure trübte den Raum der Zellen und liess ihr Medium schnell gerinnen. Dieselbe Gerinnung der umgebenden Flüssigkeit bewirkten Alcohol und Aether, ohne die Zellen im mindesten zu verändern. Ebenso wirkungslos blieb Aetzammoniak und Aetzkalihydrat, letzteres brachte nur in der umgebenden Flüssigkeit kubische Krystalle hervor. Chlorkalcium verkleinerte und verdeutlichte die Zellen und Moleküle unter stärkster Gerinnung des umgebenden Mediums. Sublimat koagulirte nur das suspendirende Medium, salpetersaures Silber zerstörte die Zellen.

In den Reaktionen spricht sich ungefähr folgendes aus: die Unlöslichkeit der Zellen in Wasser, Alkohol und Aether beweisen, dass ihr Hauptbestandtheil Fibrin sei, und wenn zu dem Zellenbau eine Fettigkeit mit eingegangen ist, sich dasselbe dem Stearin ähnlich verhalte, da das Margarin in Aether löslich ist. Dass aber ein Fett an der Konstruktion der Zellen participire, beweist ihre Löslichkeit in koncentrirter Essigsäure. Die suspendirende Masse, der erweichte Tuberkel mit einem Worte, ist, wie die leichte Koagulation derselben durch Salpetersäure und Sublimat, sowie durch Chlorwasserstoffsäure und Chlorkalcium erweist, sehr reich, ja zum grösten Theil zusammengesetzt aus Albumin. Von dieser Reduktion von Faserstoff zu Albumin durch die Erweichung sehen wir, dass dieselbe mit einer Zunahme des Kohlenstoffs und Stickstoffs und einer bedeutenden Abnahme des Sauerstoffs vor sich geht.

Das unterliegende Gewebe der harten Hirnhaut war in der oft liniendicken Schicht aus parallel an einander gelagerten Fasern gebildet, von 0,0025 mill. Querdurchmesser, aber ungleichmässig an einzelnen Stellen. In den obern lockern Schichten waren sie mit vielen kleinen, punktförmigen

Körperchen besetzt, und unter einander zu lockern Netzen verbunden. Tiefer nach unten waren sie durch längsgezogne schwarze, spindelförmige, nach beiden Seiten zugezogne Zellkerne gesondert. Wo sie die kleinen Knochenstücke umlagerten, waren sie am dichtesten an einander und lagen unmittelbar auf dem Knochen.

2. *Tuberkulöse Produkte des Herzbeutels.*

Der Tuberkel kam im Herzbeutel mehrmals zur Beobachtung, als tuberkulöses Exsudat auf der Innenfläche des freien Theils. Einmal beobachtete ich an der Durchtrittstelle der rechten Lungenvene eine $1\frac{1}{2}$ Zoll Breite und 3 Zoll Linien dicken Durchmesser habende Granulation, von weisslicher Farbe und speckiger Konsistenz. In der Höhle des Herzbeutels waren mehre Drachmen klaren Serums. Die Granulation war eine dichte Verbindung von Zellen, die unvollkommen kuglig, von 0,005 — 0,01 mill. Durchmesser, mit mehren Körperchen und punktförmigen, den Zellraum verdunkelnden Molekülen versehen waren. Eine andre Reihe hiermit wechselnder Zellen besass einen Inhalt, welcher stufenweise die Rückbildung zu anorganischen Formen zeigte. Die Zellen gingen in die Form einer stumpfeckigen Säule über, zeigten jedoch noch 2 bis 3 mit Kernkörperchen versehene Kerne (Fig. 28. a. Tab. II.), sie stellten fernerhin vollkommne vierseitige Säulen dar (Fig. 28. b. und c.) von rhombischem System; mit Zuspitzung durch das rhombische Oktaeder (Fig. 28. d.), das rhombische ungleichflächige Tetraëder (Fig. 28. f.) und durch Zuschärfung der Seitenkanten die sechsseitigen Säulen (Fig. 28. c.). Eine andre Tuberkelablagerung auf der vordern Fläche des Herzbeutels zeigte sich ganz ebenso zusammengesetzt aus den zuerst beschriebnen Zellen und zeigte dieselbe Stufenfolge des Uebergangs zur Verirdung. Diese beiden Fälle waren kombinirt mit ausgebildetem Gehirn, Lungen- und Darmtuberkel.

3. Tuberkulöse Produkte des Brustfells.

Das Brustfell ist ein sehr häufiger Sitz des Tuberkels. Derselbe erscheint als primäre Form in Gestalt diskreter, hanfkorn bis linsen- und erbsengrosser, halbdurchsichtiger Granulationen; welche die ganzen einander berührenden Flächen bekleiden; mit Verdickung und Trübung der ganzen Membran, und seröser Exudation in das Cavum pleurae. Fast ebenso häufig ist das sekundäre Auftreten des Brustfelltuberkels, wenn von der Lunge aus durch unmittelbare Nähe, die Blutarmuth des pleuritischen Gewebes und die Verwandtschaft der Funktion der Tuberkel zu dem Brustfell fortschreitet. Die tuberkulösen Granulationen sind sparsamer, undurchsichtig und gelblich weiss, meistens mit den entsprechenden Stellen der tuberkulösen Lunge mehr oder weniger innig verwachsen.

Diese Granulationen bestehen aus ganz denselben Zellen, welche den Lungentuberkel konstituiren, und zwischen die mehrfach über einander liegenden Schichten elastischer Fasern eingeordnet sind. Im Uebrigen unterscheiden sie sich von der Zusammensetzung des Lungentuberkels nur dadurch, dass die Zellen fast sämmtlich intakt und sehr selten mit ihnen molekulare Körnchen gefunden werden. Die andern sehr häufigen und konstanten Veränderungen, welche das Brustfell in Begleitung der Tuberkulose andrer Organe eingeht, müssen weiter unten abgehandelt werden.

4. Tuberkulöse Produkte auf dem Bauchfell.

Der primitive Tuberkel des Bauchfells konnte mehrmals beobachtet werden: die ganze Fläche des letzteren sowohl im Bereich der Bauchmuskel, als auch des Zwerchfell-Beckenwand- und Intestinalüberzugs ist mit hanfkorngrossen, meist gesonderten und nur hier und da verfliessenden, weisslichen, am Rande durchscheinenden Granulationen besetzt; der Darm adhärirt vielfach durch Membranen von geronnenem Exsudate. Die hanfkorngrossen Granulationen bestehen

aus einem reichen Kapillargefässnetz, das von der serösen Lamelle, mithin von dem Gefässblatte des Darms seinen Ausgang nimmt; die zahlreichen, frei vertheilten Blutkügelchen deuten die vorhergegangne Injektion des Kapillarnetzes an. Sie bestehen im Uebrigen gänzlich aus Zellen von unvollkommner Kugelform, von 0,005 — 0,008 mill. Durchmesser, mit 2 bis 3 kleinen, in den Kreis gestellten Kernkörperchen; ausserdem aus einer Menge verschieden kleiner Kügelchen, die sich durch Mangel an Resistenz, Trübung, Fettglanz und Löslichkeit in Essigsäure als Fettbläschen darstellen. Diese Kugeln stellen zum Theil das übrig gebliebne Plasma dar, welches bei der Rapidität einer solchen primären Tuberkelbildung auf dem Bauchfell nicht mehr zur individuellen Zellgestaltung angewandt werden konnte. Je weniger Fettkügelchen einzelne Granulationen enthielten, desto mehr und um so ausgebildetere Zellen enthielten sie oft mit 4 bis 6 gesonderten, kugligen, undurchsichtigen Körperchen. Auch zwischen die einzelnen Zellen zeigen sich hier und da Kernkörperchen vertheilt und bezeichnen den Uebergang des Bauchfelltuberkels zur Erweichung. In mehren Granulationen endlich ist die Zellbildung höher gereift; um die bisher beschriebne Zellform legt sich eine runde, sehr transparente Hülle. Derartig zusammengesetzte Granulationen bilden mithin die höchste Entwicklung des Bauchfelltuberkels.

Die verfliessenden Granulationen — tuberkulöse Placques — bestehen aus rundlichen und längsovalen Zellen von 0,01 mill. Durchmesser mit Kernen von 0,005 mill. Durchmesser, in welchen 2 bis 3 kleine punktförmige Körperchen liegen. Diese Zellen welche nicht Tuberkel, sondern einfaches Entzündungsprodukt sind, lagern zwischen den elastischen Fasern des Bindegewebes. Die Zellen erschienen bei weitem grösser als in der gesonderten Granulation; zwischen ihnen sind leere Kapillargefässe ausgebreitet.

II. Die Tuberkulose in den Nervencentris.

5. Tuberkulöse Produkte im Gehirn.

Die Gehirntuberkulose kam im Verhältniss zu andern Organen selten vor; erschien im grossen Gehirn häufiger an der Oberfläche der Hemisphären längs des grossen Längenblutleiters zwischen die einzelnen Windungen hineingedrängt oder in die Hirnmasse selbst eingelagert. Doch auch im untern Theil der grossen Hemisphäre in der Substanz des Insellappens und des hintern, untern Lappens *). Die einzelnen Granulationen erscheinen in ziemlich vollkommen runden Formen von Erbsen bis Bohnengrösse und darüber, von gelblich weisser bis hellgelber Färbung, von Konsistenz des gekochten Eiweisses in der Ausbildung, bis zur käsigen im Zustande der Erweichung. Die gesonderten Tuberkel des grossen Gehirns bestehen in ihrer Masse aus Zellen von 0,005 mill. Durchmesser im Durchschnitt, sehr unregelmässig gerundet und mit 5 bis 8 kleinen Körperchen erfüllt (Fig. 19. Tab. II.). Zwischen ihnen breiten sich viele, von Blutkügelchen strotzende Blutgefässe aus; über sie hin aber waren in verschiedner Art formlose Mengen schwarzen Pigments gebreitet, und mehre Zellen von unregelmässig eckiger Form, gerad-flächiger Begrenzung, und fast vollkommner

*) Ueber die Vertheilung der Gehirntuberkel sagt Green in den Medico-chirurgical transactions. Dem Alter nach erschienen sie von 19 Monat an bis zum 12. Jahr; 13 Fälle zwischen 2 bis 4 Jahren, bei weitem mehr in den folgenden; unter 30 Fällen 14 Mal bei männlichen, 16 Mal bei weiblichen Individuen. In 4 Fällen waren sie während des Lebens gar nicht angezeigt, in 2 Fällen durch periodischen Kopfschmerz, in 2 Fällen Taubheit mit eitriger Otorrhoe; sonst durch eine Mehrheit von Erscheinungen und steter Abnahme der intellektuellen Funktionen. Unter 1324 Krankheitsfällen kam sie 26 Mal vor, also im 51. Falle, die Krankheitsdauer variirt von einem Monat bis zu 3 Jahren. Ihre Grösse erreichte die einer doppelten Nuss. Am häufigsten lagern sie in der Substanz der Hemisphären 11 Mal im grossen Hirn — 9 Mal im kleinen — 7 Mal im grossen und kleinen Gehirn — 2 Mal im kleinen Gehirn und Varolsbrücke — 2 Mal in der letztern allein.

Durchsichtigkeit (Fig. 20. Tab. II.). Die Hirnfasern, welche hier und da zwischen den Zellen hervorkamen, waren im Querdurchmesser verkleinert, und ihr Markstreifen äusserst zart.

Jegliche Tuberkelgranulation schien äusserlich von einer gesonderten, leicht abtrennbaren Kapselmembran umgeben, welche aber aus den beschriebnen, (Fig. 19. Tab. II.) dargestellten Zellen ebenfalls zusammengesetzt war, welche nur eine geringere Zahl von Kernkörperchen enthielten und von, in dendritischen Zügen vertheilter Pigmentmasse bedeckt waren. Zwischen den Zellen war ein sehr grosser Knäuel von Kapillargefässnetzen vertheilt. Gehirntuberkel, welche im Kerne erweicht waren, und eine kleine Höhlung von verschiedner Grösse enthielten, zeigten die vorher beschriebnen Zellen voll verschwimmender, gelblicher, oder völlig zerstreuter Körperchenmasse, bisweilen noch von besonderm Kerne umschlossen. Die Zellen waren aber gleichwohl durch Druck nicht zu zerstören *).

Der Tuberkel war im kleinen Gehirn und zwar auf der untern Fläche der Hemisphären sowohl ohne Tuberkulose des grossen Gehirns, als auch in einem andern sehr ausgezeichnetem Falle mit derselben kombinirt. Die zu einer einzigen Masse verschmolznen Granulationen erreichten die Grösse eines Taubeneis; ihre Begrenzung von der umgebenden Hirnmasse war auf der Oberfläche des kleinen Gehirns nicht so scharf angegeben, als auf dem Durchschnitte. Die umgebende Masse des kleinen Gehirns war an den meisten Punkten von der gewöhnlichen Färbung und Konsistenz, und nur an einzelnen, sehr wenig ausgedehnten Stellen von orange gelber Färbung und verminderter Resistenz. Die Gesammtmasse der Tuberkeln bestand aus Zellen, deren Durchmesser

*) Lebrecht ist der Ansicht, dass der Sitz des Gehirntuberkels unter der Pia mater sei. Im Fasergewebe der Tuberkelzellen sei eine hyalinische Substanz und Epithelialzellen vertheilt. *Müller's* Archiv 1844. — Die Epithelialzellen habe ich auch in allen Fällen bei meinen viel früher angestellten Beobachtungen gefunden, aber keine hyalinische Zwischensubstanz.

von 0,01 — 0,015 mill. variirte, die nach dem Centrum hin, namentlich grössere Dimensionen, als nach der Peripherie hin besassen, 2 bis 6 gesonderte, kaum 0,001 mill. Durchmesser habende Kernkörperchen führten, und deren übriger Inhalt den Zellenraum merklich trübte (Fig. 21. Tab. II.). Die Zellkerne waren in einzelnen Zellen dahin entwickelt, dass sie, zum Kügelchen ausgebildet ein einzelnes Körperchen umschlossen (Fig. 23. a. Tab. II.), und es waren alsdann nur 1 bis 3 derselben zu dieser Stufe fortgeschritten (Fig. 23. b.). Bisweilen war ein solcher Zellkern in einen eignen Divertikel der Zelle eingeschlossen (Fig. 23. d.). Diese Tuberkelzellen waren mithin ausgezeichnet durch ihre Grösse, unvollkommen runde Begrenzung, die Anzahl und das Vermischen der einzelnen Körperchen und die Trübung des Zellenraums.

Ein viel vertheiltes Kapillargefässnetz bildete die Grundlage dieser Zellen; die darin enthaltnen Blutkügelchen waren von normaler Gestalt und Grösse. In der Mitte der Granulationen im Umfang der Erweichung waren die Zellen fast gänzlich undurchsichtig (Fig. 22. Tab. II.), hatten 0,015 mill. Durchmesser; 1 bis 2 völlig dunkle Kerne. Nebstdem war eine grosse Zahl isolirter Kernkügelchen, gestaltloses schwarzes Pigment, Fetttröpfchen und unvollkommen zur rhombischen Säule gebildete Krystalle (Fig. 24. Tab. II.) um die Zellen vertheilt. Cylinder von wellenförmigen Grenzlinien, die unter Wasser doppelt erschienen, von eigenthümlichen, in Perlmutterglanz übergehendem Fettglanz und dem zerstückten glänzenden Inhalt — mithin Nervenprimitivfasern, waren in grosser Zahl und fragmentärer Form in Mitten der Zellen vertheilt; fast unversehrt und in grösserer Menge als die Tuberkelzellen an der Basis der Granulationen, doch waren sie dünn, kaum von mehr als 0,0016 mill. Durchmesser, beim geringsten Druck varikös werdend. An der Uebergangsstelle befanden sich ausser zahlreichen, mit Kügelchen gefüllten Blutgefässen sparsam die Fragmente der grauen Hirnkügelchen vor.

Die Uebergangschicht der grauen Masse des kleinen Gehirns in die Tuberkelmasse enthielt zwischen den stark glänzenden Ganglienkugeln von etwa 0,005 mill. Durchmesser ein reichlich entwickeltes Kapillargefässnetz, strotzend von Blutkügelchen. Die neugebildeten Zellen wurden mit dem Vorherrschen der grauen Markkugeln sparsamer, von kleineren Dimensionen, ihre Kerne undurchsichtig und scharf umschrieben.

Die Hirntuberkeln fand ich kombinirt mit Tuberkel der Bronchial- und Mesenterialdrüsen bei Kindern, bei Erwachsnen unter 6 Fällen ein Mal mit Lungentuberkel, zwei Mal mit Narbenbildung und verkreideten Tuberkeln in der Lungenspitze; bei mehren Kindern kombinirt mit Miliartuberkel der Lunge, mit Tuberkeln im Darm und der Milz.

III. Die Tuberkulose in den Athmungsorganen.

6. *Die tuberkulösen Produkte des Kehlkopfs und der Luftröhre.*

Die Tuberkulose der Luftwege ist in den Thälern Schlesiens trotz der endemischen Intermittens sehr frequent, und centimirt, wenn man so sagen darf, unaufhörlich die Bevölkerung.

Der Sitz der Tuberkeln der Luftröhre ist vorzugsweise in dem Kehlkopf und zwar beständig in dem schleimhäutigen Ueberzug der Giesskannenknorpel und der hintern Ansätze der Stimmritzenbänder. In gradweiser Entwicklung fanden sich: die gelblich weisse, brüchige, hanfkorn- bis linsengrosse Granulation, bis an die Schleimhaut hinan oder sie überragend, mit lebhafter Injektion der umhüllenden und angrenzenden Schleimhaut, die unmerklich nach aussen zu abnimmt. Granulationen von einiger Umfänglichkeit sind im Centro erweicht, selten ist in ihnen eine kleine Höhlung.

Mit solchen grösseren Ablagerungen und, als Beweis ihres schleunigen Uebergangs zur Erweichung, fand sich das

tuberkulöse Geschwür: in seltnen Fällen von reiner Trichterform an der Oberfläche breit, nach der Tiefe zu sich zuspitzend mit sinuösen, erhabnen, von kleinen Granulationen infiltrirten Rändern. Am häufigsten waren 2 bis 6 Linien Durchmesser besitzende Geschwüre von flacher Form, mit Bloslegung des Knorpels im Centrum, von unregelmässig buchtiger und wellenförmiger Umrandung, mit einem von glänzend weisslichem Sekrete bedeckten Grunde. Am häufigsten war der so weit entwickelte Tuberkel mit dem Lungentuberkel kombinirt, und in seiner Zusammensetzung sowohl als rohe Granulation, als auch in der Erweichung und Geschwürsbildung so völlig mit dem Lungentuberkel identisch, dass diese elementaren Konstruktionsverhältnisse weiter unten gemeinschaftlich abgehandelt werden sollen.

Die Verbreitung des Kehlkopftuberkels nach dem Kehldeckel habe ich nicht beobachtet, sondern nur die Ablagerung von Entzündungsproduktzellen unter das Schleimhautepithel desselben, welches unter fortwährender Desquamation sich stets lebhaft reproduzirt, wie aus dem Kerninhalt der epithelialen Cylinder hervorgeht, welche über die Entzündungszellen hin lagern. Mehrmals fand ich die Verbreitung des Tuberkels abwärts bis zum Ringknorpel, in sehr kleinen, trichterförmigen Geschwüren. Ausserdem wurden unter dem die Schleimhautdrüschen erfüllendem Entzündungsprodukt bisweilen ausgebildete Tuberkelzellen beobachtet; häufiger fanden sie sich an der Basis derselben (vid. Entzündungsprodukt der Kehlkopfschleimhaut).

Die Tuberkulose der Bronchialdrüsen erscheint in folgenden Formen:

1) Die Bronchien, in ihrem Lumen erweitert, mit gerötheter, verdickter Schleimhaut sind an den Ursprungsstellen der Bifurkation und tiefer herab von Bronchialdrüsen umgeben, welche Bohnen, Muskatnuss- selbst Taubenei gross sind, von einer röthlich weissen, ungleich injizirten, durchsichtigen Kapsel umgeben; auf dem Durchschnitte gleichmässig graulich weiss, von speckartiger Konsistenz und Ansehn.

Die Drüse behält prävalent die runde Form bei, und besteht aus Zellen, welche mit den Entzündungsproduktzellen in Form, Grösse, Inhalt und chemischer Reaktion bis zur völligen Identität übereinstimmen, von einem reichen Kapillargefässnetze umgeben sind. Sie scheinen also nur Produkt einer Entzündung zu sein, einer Folge der damit vorkommenden Lungentuberkulose. Diese Form fand hier deshalb Erwähnung, weil das gewöhnliche Zusammenvorkommen mit dem Lungentuberkel nach dem äussern Ansehen diese rein entzündliche Anschwellung für Lungentuberkel halten lässt.

2) Die Bronchialdrüsen erscheinen in der Grösse von 2 bis 15 Linien Durchmesser, ungleiche knollige Excrescenzen und Gibbositäten, und hierdurch eine ungleiche Oberfläche zeigend; sie sind in dem Centrum zu einer käsigen, teigartigen Masse erweicht. Sie bestehen aus Zellen die 0,005 mill., oft noch weniger Durchmesser besitzen; mit koncentrischen, oft bis zur Peripherie hinanreichenden Kernen und einer, nur selten zu einzelnen Kügelchen geordneten Körperchenmasse. Hülle und Kerne treten durch Zusatz von Essigsäure schärfer hervor. Zwischen den Zellen waren Blutgefässe von vollkommner Füllung vertheilt, ganze und gesprengte Pigmentzellchen. Auch die Tuberkelzellen schienen hier und da von kleinen Pigmentpünktchen bedeckt.

3) Die verschiednen Zwischenzustände bis zur Verirdung des Bronchialtuberkels zeigen ihn in mannigfacher Art an Färbung und Konsistenz. Mit zunehmender Dichtigkeit gibt auch die im Kerne und der Peripherie Statt findende Pigmentablagerung den Grund zu verschiedenen, fleckigen, mehr oder weniger dunkelbräunlichen bis schwärzlichen Färbungen. Diese verirdeten Bronchialtuberkel zeigen unter einer dichten Decke formlosen Pigments rhombische und dihexaedrische, in langen, nicht genau bestimmbaren Säulenformen erscheinende Krystalle, Fettbläschen und Reste, welche noch Spuren der früheren, höheren Zusammensetzung zeigen; dies sind nämlich Fragmente von Zellkernmembranen mit eingestreuten Pigmentmassen. Zum grössten Theil jedoch

ist die unorganische Masse welche die verirdeten Bronchialtuberkel zusammensetzt, formlos.

7. *Die Tuberkeln in den Lungen.*

Die anatomische Beschreibung der äusserlichen Erscheinungen, welche die tuberkulösen Produkte in den Lungen hervorbringen, ist von den anatomischen Pathologen, namentlich von Rokitansky und seiner Schule so vollendet gegeben worden, dass man den Beschreibungen ohne Noth keine Zusätze zu machen braucht, und sich mit vollem Recht auf die von ihnen gegebenen, terminologischen Bestimmungen ohne Furcht eines Misverständnisses beziehen kann.

Trotz der mannigfach verschiedenen, äussern Formen des Lungentuberkels sind seine elementaren Bedingungen bei weitem einfacher; die verschiedne Vertheilung der befallnen Stellen, die wechselnde Betheiligung der Lungenzellen und die kontemporären Veränderungen in der Umgebung setzen im Wesentlichen die Verschiedenheit und den Formenreichthum der äussern Erscheinung.

Die Masse der einfachen tuberkulösen Granulation, des sogenannten infiltrirten Lungentuberkels, besteht aus Zellen von 0,005 mill. — 0,0065 mill. Durchmesser mit 3—5 oder noch mehr völlig diskreten, sehr feinen punktförmigen Kernkörperchen, meist ohne Bildung eines Kerns. Die Zellen sind in Wasser und verdünnter Essigsäure völlig unverändert, in koncentrirter Essigsäure wird die Hülle allmälig blässer, und löst sich endlich auf. Das umgebende Gewebe der Lungen zeigt die Bronchialfasern in ihrer gabligen Endverästelung bis zu den Lungenzellen vollständig unverändert; seine Blutgefässe sind stark ausgedehnt und an ihnen liegen sowohl ausgebildete Pigmentzellen als auch frei herausgetretnes Pigment. Derartig zeigte sich stets die rohe Tuberkelgranulation, ohne dass auch in sehr zeitigen Bildungen die Einlagerung in die Lungenzellen sichtbar gewesen wäre.

Wenn der Lungentuberkel, namentlich in Verbindung mit tuberkulösen Exsudaten auf dem Brustfell vereint, als

rohe, graue Granulation durch den bei weitem grössten Raum der Lunge sich verbreitet zeigt, in welchen Fällen er allerdings auch an vielen Punkten zu den Zuständen der Erweichung und des völligen Zerfliessens depotenzirt erscheint, und die nicht befallnen Partien des Lungengewebes in keiner solchen Reaktion sich befinden, dass deren Produkt als rothe Hepatisation erscheint: ist die Bildung der Tuberkelzelle ausserhalb der Lungenzelle und die Zerstörung der letztern durch das mechanische Andringen der ersteren mit Sicherheit zu beobachten. Die Zellen des Tuberkels erscheinen in ihrer ausgezeichneten Kleinheit, unter den eben angegebnen charakteristischen Formen; die Lungenzellen aber an den Enden der elastischen Bronchialfasern in traubiger Form zu kleinen Läppchen vereint und zwischen beiden Elementen nur das Kapillargefässnetz und kuglige, keine bestimmte Form inne haltende Moleküle.

Die Lungenzellen nehmen nun ebenfalls an dem Krankheitsprocesse Antheil; es bildet sich die tuberkulöse Infiltration ganzer Lappen mit rother, später mit gelblicher Hepatisation des benachbarten Lungengewebes aus. In solchen Partien sieht man zunächst die elastischen Fasern der feinsten Bronchialverzweigungen, das Grundgerüste, gleichsam den Vorwurf der Lungen in sehr wenig veränderter Lage und zunächst an ihnen die Blutgefässe in ihren grösseren Aesten mit Blutkügelchen erfüllt. Die Lungenzellen sind eines Theils nicht deutlich unterscheidbar, zum Theil aber auch bedeutend ausgedehnt und von Entzündungsproduktzellen erfüllt, welche 0,015 — 0,02 mill. Durchmesser, einen scharf gezeichneten runden Kern von 0,005 mill. Durchmesser und in diesem ein undurchsichtiges Körperchen enthielten (Fig. 30. a. Tab. II.). Zelle und Kern waren durchsichtig; die Zellhülle war in Bälde durch Essigsäure vollkommen gelöst; während dadurch der Kern schärfer hervortrat. Ausser diesen einfachen Exsudatzellen befanden sich ebenso innerhalb der Lungenzellen, wie ausserhalb derselben die vorher beschriebnen Tuberkelzellen von 0,005 — 0,01 mill. Durchmesser

(Fig. 30. c. Tab. II.). War die umgebende Masse der Lungen im Zustande der gelblich grauen Hepatisation und die letztere im Uebergange zur Zerfliessung; so fanden sich ausser den genannten Zellenformen Körnchenzellen von 0,015 mill. Durchmesser dergestalt mit Kügelchen erfüllt, dass man den eigentlichen Kern nicht unterscheiden konnte. Indem beide Gebilde, die durch die zu Grunde liegende Blutmischung hervorgebrachte Tuberkelzelle und die aus der Reaktion der Gewebe resultirende Entzündungsproduktzelle durch ihr Uebergewicht die physiologischen Gewebe vernichten; zeigt sich der allmälige Abfall zum Anorganischen durch Bildung unvollkommen rundlicher Pigmentkörner und ungeformter Massen schwarzen Pigments, sowie durch Krystallbildungen von Form der rhombischen Tafeln.

In solchen Zuständen der Ausbreitung des tuberkulösen Produkts durch ganze Lappen, in welchen das ganze Gewebe graulich weiss, luft- und blutleer, von vermehrter Konsistenz und höherem spezifischen Gewicht, nur durch die pigmentären Einsprengungen und Streifungen das ursprüngliche Ansehn der Lungen beibehält; findet man nur die eben beschriebnen, beiden Arten der Tuberkelzelle und Entzündungsproduktzelle mit Fragmenten elastischer Fasern. Die Anordnung der beiden Zellenarten ist nicht auf eine bestimmbare Weise geregelt, sie wechseln mit einander ab und bedecken sich in Schichten, ohne dass man eine bestimmte Norm dafür auffinden kann. Nahe am pleuritischen Ueberzug waren die elastischen Bronchialfasern in ihrer regelmässigen Lagerung und an ihnen die von Blut dicht erfüllten Kapillarnetze.

8. Erweichung des Lungentuberkels.

Die tuberkulöse Granulation erweicht, erfüllt aber noch gänzlich den Raum, welchen sie bei ihrer Ablagerung gewonnen hat; mit andern Worten der Tuberkel erweicht, ohne dass eine Kaverne schon gebildet ist. Die gelblich weisse, oft nur bröcklige, oft mehr weniger dickflüssige

Masse besteht aus Zellen von 0,005 — 0,01 mill. Durchmesser mit einem grossen, an die Peripherie nahe hinanreichenden Kern, bisweilen ohne denselben aus 5 bis 7 nur punktgrossen, am häufigsten in einander verschwommenen Körperchen; in Essigsäure werden die Begrenzungen der Hülle, sowie die Kerne schärfer marquirt. Mit diesen Zellen kommen die gleichsam traubig zusammengesetzten Körnchenzellen von 0,015 mill. Durchmesser sparsam gemengt vor.

Der Inhalt der ausgebildeten Kavernen besteht aus den Tuberkelzellen von 0,005 — 0,007 mill. Durchmesser, aus den mit vollkommnen Kernen versehenen Entzündungsproduktzellen von 0,01 mill. Durchmesser; aus sehr zahlreichen, wohl erhaltnen, elastischen Bronchialfasern mit den feinen dichotomischen Verzweigungen und abgerissnen Enden *). Bei solchergestalt vorgeschrittnen Kavernen geht auch die tuberkulöse Infiltration in ihrer Umgebung, sowie die graue Hepatisation oder Induration durch Druck in dem nicht tuberkulösen Gewebe vor sich. Innerhalb der Lungenzellen und um sie herum sind die Tuberkelzellen, sehr viele Körperchen umschliessend, ausgebildet. Häufig sind in solchen infiltrirten Lagen in der Nachbarschaft der Kavernen die Zellen so innig verbunden, dass sie nur Membranen darzustellen

*) Lebrecht beschreibt in den tuberkulösen Lungengeschwüren eigentlichen Tuberkelstoff, Eiterkügelchen, kernlose albuminöse Kügelchen, grosse Aggregatkugeln von 0,02 — 0,03 mill. Durchmesser eitrigen, fadenziehenden Schleimsaft, Blutkügelchen, gut erhaltne Lungenfasern, schwarzes Pigment, Pflasterepithelium, häufig zusammengesetzte Membranen. Die letzten beiden Bestandtheile habe ich nicht in Kavernen gefunden, und die beobachteten Körnchenzellen waren von geringerem Durchmesser. Die Untersuchungen von Lebrecht sind übrigens mit ausgezeichneter Sorgfalt geführt, und ich würde bei ihrer Kenntnissnahme davon abgestanden sein, meine Arbeiten über tuberkulöse Produkte zu veröffentlichen; wenn ich nicht der Ueberzeugung wäre, dass Uebereinstimmung in zwei völlig unabhängigen Arbeiten für viele Thatsachen eben so wichtig sei, als gewiss auch mehre wesentliche Abweichungen in den Resultaten zu Tage gefördert werden, welche vor das kritische Forum der Pathologen gebracht werden müssen.

scheinen, aus denen nur die umschriebnen, in jedem Zellenraum gesondert gestellten Körperchen die Erkenntniss der einzelnen Zelle vermitteln. In die Masse derselben sind auch kleine Kryställchen und 0,005 mill. Durchmesser habende, undurchsichtige Pigmentkügelchen eingestreut.

Die Wandungen der Kavernen *) bestehen aus Zellen von noch nicht 0,005 mill. Durchmesser mit kleinen meist konfluirenden Kernkörperchen; hier und da mit Einmengung schwarzen kleinkörnigen Pigments und den dicht zusammengerückten, eigenthümlichen, elastischen Fasern der feinsten Bronchialverzweigungen.

Die glattwandigen, alten Kavernen, welche einzeln stehen, ohne sinuöse Verbindungen, und eine weit um sich greifende Verdichtung des Lungengewebes rings um sich setzen; zeigen in ihrer der Höhlung zugekehrten Wand Cylinderfasern von äusserster Dünne, und die verschiednen Bildungselemente derselben in ihrer Gestaltung. Ausser ihnen fanden sich nämlich einzelne Bronchialfasern, welche durch den Gegendruck der umgebenden Masse spiralig aufgewickelt waren (Fig. 33. Tab. II.); sowohl die Kapsel, wie die zunächst darunter liegenden Schichten zeigten Entwicklungszellen, welche an beiden Enden scharf- und langspitzig zugezogen waren (Fig. 34. a. Tab. II.), als einfache längsovale Zellen in verschiedner Art in die Länge gestreckt (Fig. 34. b. u. c.), — mit zunehmender Vergrösserung zur geschwänzten Zellenform übergehend, mit mehren Zellkernen im Kopfende (Fig. 34. e.); — faserähnlich längsgedehnt, in Spindelform zur Faser übergehend (Fig. 34. d. u. g.); — endlich durch einfache Längsdehnung oder Ueberordnung

*) Lebrecht beschreibt die organisirte Eiterhaut aus Kapillargefässen zusammengesetzt, als undeutlich fasrige Membran mit Zwischenlagerung kleiner Kügelchen. Im benachbarten Lungengewebe sind oft darunter neue Zellfasern und geschwänzte Körper. Aus dem Folgenden ist ersichtlich, dass die Beobachtung Lebrechts nur für die glatten alten Kavernen Geltung hat, während die recenten Kavernen Wände besitzen, welche völlig aus Tuberkelzellen bestehen.

der Elemente zur Faser ausgebildet. Die Fasern zeigen durch quere, den Treppengefässeabstufungen der Pflanzen ähnlichen Marken die Zahl der in sie aufgehenden Bildungszellen. Die spindelförmigen, spitzen Faserzellen, die Zellfasern und ihre andern Entwicklungsformen mit angelagerten, dunklen Kernen; die elastischen Bronchialfasern setzen in der angegebnen Art die Innenwände der glatten Kavernen zusammen.

Die Umgebung der Kaverne, in derjenigen Tiefe, welche grösstentheils von luftleerem, komprimirten Lungengewebe gebildet ist, zeigt an den Enden der bronchialen Fasern die Lungenzellen in wenig ausgedehnten und in verkleinerten Umfänglichkeiten. In diesen grösseren Lungenzellen, sowie in ihrer Umgebung erscheinen die Tuberkelzellen von 0,005 mill. Durchmesser (Fig. 34. f.) ungleichrandig, gekräuselt und gefranzt, mit 3 bis 4 kleinen Kernkörperchen. Sowie sich in diesen Formen mithin einerseits durch die Schöpfung der aus Bindefasern neuer Bildung und dahin strebenden Zellen bestehender Kapselhaut schon die Ueberwindung der tuberkulösen Produktion an diesem Heerde ausspricht; beweist andrerseits auch das Zurücktreten in der Form der Tuberkelzelle ihre nahe Auflösung.

In den tuberkulösen Kavernen ist übrigens das Zerfallen der Zelle zu Molekülen entschieden ausgesprochen, ebenso wie die völlige Zerstörung einer gewissen Sphäre der ursprünglichen Lagerstätte, des Lungengewebes, da nie die fragmentären Bronchialfasern in ihnen fehlen.

Franzung und Krauswerden der Ränder charakterisirt auch die sogenannten indurirten Tuberkel, d. h. diejenigen Granulationen, welche von verdichtetem Gewebe, in dem eine grosse Menge elastischer Fasern, Pigmentkugeln mit Vernichtung der Lungenzellen enthalten ist, von den benachbarten Lungenzellen vollständig abgeschlossen sind. Diese indurirten Tuberkel von graulichweisser Farbe, kreideähnlicher, bröckliger Konsistenz bestehen aus kleinen, undurchsichtigen, punktförmigen Kügelchen, aus Kügelchen von

0,003 — 0,005 mill. diam., von ungleichrandiger, verschieden gefranzter Peripherie. Zu solchen Formen gestaltet sich auch der infiltrirte Tuberkel, wenn er durch längere Aufbewahrung in verschiednen Medien künstlich verändert ist, und es mag dies die Ursache sein, um deren Willen zahlreiche Beobachter in den Tuberkeln nur verschiedenartige kuglige Granulationen und keine eigenthümliche Zelle erkannt haben.

9. Der Auswurf in den verschiednen Formen des Lungentuberkels.

Am besten wird über den Inhalt und die diagnostische Bedeutung des Auswurfs die Vorführung einzelner Fälle Aufschluss geben:

1) Auswurf von infiltrirtem Tuberkel der linken Lungenspitze: enthält an zwei Drittheil der ganzen Menge Entzündungszellen von 0,015 mill. diam. mit einem Kern und ausserdem mit Kügelchen ganz erfüllt; eckige oder unvollkommen runde Tuberkelzellen von 0,005 mill. diam. mit 3 bis 5 zusammenhängenden Kernkörperchen darin; ausserdem fadenziehendem Schleim, die Zellen an einander haltend, und oft gegenseitig abplattend.

Essigsäure löst die Entzündungszellen bis auf die Kerne, welche sich an die Fäden des geronnenen Schleims anlegen. — Salpetersäure macht den Schleim gerinnen, die Entzündungszellen durchsichtiger, Tuberzellen unverändert. — Salzsäure trübt die Tuberkelzellen. — In Alkohol bleiben die Tuberkelzellen sich gleich, in Aether werden sie etwas durchsichtiger, die Hüllen der Entzündungszellen lösen sich in beiden auf. — Iod löst die Entzündungszellen auf. — In Aetzkalihydrat bleiben nur die Tuberkelzellen und die Kerne der Entzündungszellen, wiewohl etwas durchsichtiger; der fadenziehende Schleim löst sich darin; — in phosphorsaurem Natron schwellen die Tuberkelzellen und ihre Kerne etwas an; die Entzündungszellen werden blasser, und durchsichtiger. — Kaustisches Ammoniak im Uebermass löst die

Tuberkelzellen auf; — kohlensaures Ammoniak macht die Tuberkelzellen nur durchsichtiger, und gibt den Entzündungszellen eine längsovale Gestalt. — Chlorkalilösung löst den fadenziehendem Schleim, trübt die Entzündungszellen, macht die Tuberkelzellen und ihren Inhalt schärfer und durchsichtiger hervortreten. Quecksilberchlorid macht die Entzündungszellen durchsichtiger, ohne auf die Tuberkelzellen zu wirken.

2) Auswurf eines Kranken, der an Jahre lang währender Tuberkulose beider oberer Lungenlappen litt; — enthält sehr wenige, dunkle, eckige Tuberkelzellen von 0,005 mill. diam., die nur nach vieler Uebung zu erkennen sind, — eine sehr grosse Zahl von Entzündungszellen von 0,007—0,01 (die meisten) — 0,015 mill. diam., mit grossen kugligen Kernen, Körperchen darin und Kügelchen rings herum; fadenziehenden Schleim.

Essigsäure löst, ohne die Tuberkelzellen zu ändern, die Hüllen der Entzündungszellen, und drängt ihre starken Kerne, wie die Rollen der Blutscheiben an einander; der Schleim koagulirt faserähnlich. — Salpetersäure macht die Entzündungszellen allmälig blasser. — Alkohol lässt die Entzündungszellen mit den Kernen dunkler, schärfer und unverändert hervortreten. — In Aether schwellen die Entzündungszellen und ihre Hüllen lösen sich, der Schleim gerinnt. — In Iodlösung werden die Zellen rothbraun gefärbt, bei gleichbleibender Wasserhelle der umgebenden Flüssigkeit. Das Iod wird mit den Entzündungszellen chemisch vereint. — In Aetzkalihydrat werden die Entzündungszellen gelöst, in Aetzammoniakhydrat Entzündungs- und Tuberkelzellen. — In phosphorsaurem Natron schwellen die Tuberkelzellen etwas an. Ihre Hüllen und Kerne werden schärfer.

3) Auswurf eines Kranken, der chronische Tuberkulose der Lungen (rechte Lunge bis zur Mitte, linke Spitze) zeigt: dünnflüssig und gelblichweiss, zeigt grosse Zahl von Entzündungszellen mit schwach ausgebildeten Kernen, sparsam Tuberkelzellen, einige Blutkörnchen und Fettbläschen. Die Essigsäure war ohne Wirkung auf die Tuberkelzellen, löste

die Körnchenzellen, und zeigte im Innern der Blutkügelchen einen scharf begrenzten, einem Grübchen ähnlichen Kern.

4) Auswurf bei Phthisis tuberculosa pulmonum Tuberkelzellen von 0,005 mill. diam. mit nicht diskretem Inhalt; Entzündungszellen von 0,01 — 0,015 mill. diam. mit vielen Kernen und Kügelchen darin; Körnchenzellen, Cylinderepithel, Flimmerhärchen sind darin enthalten. Die Tuberkelzellen blieben durch Essigsäure ungeändert.

5) Auswurf bei Phthisis pulmonum et laryngea (Erweichung des Tuberkels im Beginn): darin sind molekulare Körnchen in grosser Menge, Tuberkelzellen; Entzündungszellen von 0,015 — 0,025 mill. diam., Körnchenzellen; grosse Stücken vereinigter Zellen des Pflasterepithels mit Enchymkörnern von den Schleimhautdrüsen; fadiger Schleim. —

In Essigsäure zerfallen die Körnchenzellen zu Kügelchen, die Hüllen der Entzündungszellen lösen sich, der fadenziehende Schleim gerinnt, die Tuberkelzellen bleiben sich gleich. Kaustisches Ammoniak löste die Tuberkelzellen, und liess nur die Kernkörperchen der Entzündungszellen.

6) Auswurf bei Phthisis tuberculosa (Bildung grosser, durch Sinus mit einander kommunizirender, zottiger Kavernen-Sektionsbefund.) hält sehr viele molekulare Kügelchen, Entzündungszellen sparsam, aber zahlreiche Körnchenzellen, fadenziehenden Schleim, elastische Bronchialfasern in kleinen Fragmenten. Kaustisches Ammoniak löste sämmtliche Zellen bis auf die kleinen, den Kernkörperchen entsprechenden Kügelchen. Auch die molekularen Körnchen lösten sich in Aetzammoniak.

Zur direkten Vergleichung fand ich in den erweichten Granulationen und kleinen Kavernen — bei Sektion der beiden letzten Individuen: Tuberkelzellen, Tuberkelmoleküle, Fragmente von Bronchialfasern, einzelne Lungenzellen, schwarzes Pigment. Eine solche Kontrolle ergibt, dass die gleichen in dem Auswurf vorkommenden Elemente hier ihre Aussonderungsstätte haben, während die sogenannten Entzündungszellen, die Epithelialgebilde und der fadenziehende

Schleim auf den ferneren Exkretionswegen, von den Schleimdrüsen und Epithelialschichten der Bronchien und Luftröhre, den ersterwähnten Elementen des Auswurfs zugesellt werden.

7) Auswurf bei glatten Kavernen der Lungen und sehr inveterirter, periodische, lang entfernte Ausbrüche zeigender Lungentuberkulose. Der Auswurf dünnflüssig mit Blut gemischt, im höchsten Grade fetid. Die vollkommen gebildeten Körnchenzellen von 0,015 mill. diam., ganz und gar von Kügelchen erfüllt machen mit dem fadenziehenden Schleim die ganze Grundmasse aus. Die Tuberkelzellen sind nicht grösser als einzelne Kügelchen der Körnchenzellen, mit unregelmässig eckigem Rand, höchst selten in ihnen ein Kern (bei 1500mal. Vergrösserung), meist mit mehren Kernkörperchen. Ausserdem sind darin grosse Netze der elastischen Bronchialfasern in unversehrter Gestalt und einzelne Blutkügelchen. Essigsäure löst die Hüllen der Körnchenzellen, nicht aber die Tuberkelzellen; der fadenziehende Schleim gerinnt. — Salpetersäure wirkt nicht ein. — In Alkohol ist die Eintheilung der Körnchenzellen noch entschiedner; der Schleim gerinnt. — In Aether trüben sich die Körnchenzellen, und ihr flüssiges Medium gerinnt, aber nicht in Fäden. — In Iodlösung färben sich die einzelnen Körnchenzellen, ihre Oberfläche sieht wie gesprungen aus. — In Aetzkalihydrat schwellen die Tuberkelzellen ein wenig an, die Körnchenzellen trüben sich. — Aetzammoniak verändert sehr wenig die Tuberkelzellen, löst die Hüllen der Körnchenzellen; nur im Ueberschuss löst es alle Zellenformen. — Chlorbarium lässt das Volum der Tuberkelzellen etwa um 0,002 mill. diam. schwellen, trübt den Inhalt der Körnchenzellen mit Ausnahme des Kerns. Metallsalze reagiren nicht.

8) Auswurf bei glatten Kavernen in den Lungen und gleichzeitiger exquisirter Kehlkopf-phthise besteht aus Entzündungszellen von 0,01 mill. diam. in grosser Menge; Tuberkelzellen von 0,005 mill. und darunter; von unregelmässig rundem oder eckigem, dunkeln Rande mit 5 bis 6 undurchsichtigen kugligen Kernkörperchen, kleinen Fettkügelchen,

ausgebildeten, kleinen Epithelialzellen und Fragmenten von grossen Kryställchen unbestimmter Form, Bronchialfasern, Pigmentkugeln und fadenziehendem Schleim.

In Essigsäure wurden die Tuberkelzellen wegen Auflösung der andern Elemente des Auswurfs besonders klar herausgestellt. — Salzsäure und Salzsäure reagiren nicht; Iodlösung trübt die Zellen ein wenig. — Alkohol macht den Inhalt der Tuberkelzellen durchsichtiger, ohne dass der Rand und die Kerne an Mächtigkeit verlieren, diese kleinen Kerne erscheinen im Zusammenhange; die Entzündungszellen lösen sich. — Aether bewirkt die Lösung der Kerne in den Tuberkelzellen, ohne dass sich darum die Zellhüllen ändern. Die Entzündungszellen werden bis auf die Kerne gelöst. — In kaustischem Kali schwellen die Tuberkelzellen zu doppeltem Volum, ebenso in Chlorkalium ohne wesentliche Formveränderung. In kohlensaurem, sowie in Aetzammoniak lösen sich die Tuberkelzellen vollständig auf. Eine Schwellung dieser Zellen findet auch in phosphorsaurem Natron Statt. Aetzkalk und Chlorkalk blieben wirkungslos. Chlorbarium schwellte das Volum der Tuberkelzellen. Salpetersaures Silber machte sie etwas durchsichtiger.

Im Beginn der Tuberkulose sind wenig Tuberkelzellen und Entzündungszellen durch den Auswurf entleert. Dass das Entzündungsprodukt grösstentheils aus den Lungenzellen und den feinsten Bronchialverzweigungen herrühre, geht daraus hervor, dass diesen Elementen keine Epithelialgebilde und kleineren Enchymkörner oder nur sparsam beigemischt sind, welche aus den grössern Bronchien, Luftröhre und Kehlkopf sich im weitern Verlaufe der Krankheit dem Auswurf beimischen.

Diese Dignität des Auswurfs in der ersten Zeit der Tuberkelkrankheit wird sich aus der Vergleichung mit dem Verhalten des Lungentuberkels zur rothen Hepatisation ergeben. Das Entstehen des grauen rohen, granulirten Tuberkels in der rothen Hepatisation und die Beziehungen zu der letztern beruhen auf folgendem Vorgang. Die grauen, am

Rande noch halbdurchsichtigen Granulationen sind zusammengesetzt aus Tuberkelzellen von eckigen Peripherien, 0,005 — 0,007 ja selbst bis 0,01 mill. diam. mit 6—7 schwarzen, kleinen, punktförmigen Kernkörperchen. Dieselben sind in Essigsäure unverändert, in Ammoniak lösen sie sich bis auf die Kernkörperchen völlig auf. Dicht um diese zusammengehäuften Zellen lagen Entzündungszellen von 0,015 mill. diam. mit einem Kern und ausserdem mit Kügelchen erfüllt. Das umgebende, roth hepatisirte Gewebe zeigt im höchsten Grade ausgedehnte, weit verzweigte Kapillargefässnetze, deren feine Aeste bis in die Lungenzellen hinein zu verfolgen sind. Die Lungenzellen sind stark ausgedehnt und mit Zellkernen der Entzündungszellen erfüllt; jedoch ist diese Ausdehnung und Infiltration nicht allen Lungenzellen in demselben Bereich gemeinsam, da sich zwischen den eben geschilderten oft Lungenzellen von nur 0,02—0,025 mill. diam. befinden, deren leere Kapillargefässe nur wie schwarze Linien oder Streifen erscheinen. Im Innern der feinsten Bronchien, an deren Fasern äusserlich viel schwarzes Pigment anliegt, sind Flimmerhärchen auf Epithelialcylindern von kurzer, oben hakenartig umgebogner Gestalt. Die Elemente, welche in der ersten Zeit der Tuberkulose den Auswurf zusammensetzen, werden zum Theil von der Tuberkelgranulation selbst, zum bei weitem grössern Theil von dem im weiten Umkreise begrenzenden infiltrirten und hepatisirten Lungengewebe hergegeben, die fortbewegenden Elemente sind selbst in sehr feinen Bronchialästen in der Lunge sehr ausgebildet, fest anhaftend, und dem Auswurf selten oder sparsam beigemischt.

Die Tuberkelzellen erscheinen im Auswurf schon im Beginn der Tuberkulose nicht so ausgebildet, wie in der Granulation selbst *).

*) Lebrecht fand die eigentlichen Tuberkelzellen überhaupt nicht deutlich im Auswurf; ausserdem aber Schleimsaft, Eiterkügelchen als Hauptmasse, Epithelien in verschiedner Form, fibröse Konkretionen, deutliche Lungenfasern, Fettbläschen, Blutkügelchen, Aggregatkugeln, kleine Infusorien, Krystalle, amorphe mineralische Kerne.

In der längern Dauer des tuberkulösen Processes werden durch die Mitleidenschaft der Kehlkopf- und Bronchialschleimhaut, durch Losstossung und vorhergehende Neubildung der Epitheliallagen, die Zellen des Cylinderepithels mit den Flimmerhärchen, des Pflasterepithels ausgesondert; ebenso wie die in den Schleimdrüschen gebildeten Entzündungszellen. Mit der Erweichung der Granulationen werden die molekularen Reste der zerstörten Tuberkelzellen gleichzeitig mit intakten Zellen der Art entleert. Wenn die Erweichung nicht blos einzelne Granulationen, sondern konfluirende Massen derselben mit ausgedehnter Zerstörung der Lungengewebe betrifft: treten zu den genannten Elementen des Auswurfs, Reste bronchialer Fasern, Pigmentkörner und Kryställchen von meist rhombischer Form.

Die chemischen Elemente der Tuberkelzellen können aus den vorgeführten, unvollständigen Versuchen nicht mit Sicherheit bestimmt werden; gleichwohl sind die bezeichneten Reaktionen der verschiednen Elemente des tuberkulösen Auswurfs von entscheidendem Gewicht, und den unzuverlässigen Eiterproben vorzuziehen.

10. Die Heilungsprocesse in der tuberkulösen Lunge.

Die Form, unter welcher die Heilung des tuberkulösen Lungengesehwürs am häufigsten erfolgt, ist die Vernarbung kombinirt mit Verkreidung. In Kavernen, welche durch die dicke, feinzottige weisse Kapselfläche, die Härte und Leerheit des umgebenden, verdichteten Lungenparenchyms den Charakter des chronischen Lungeschwürs zeigen: findet gleichzeitig mit der Schmelzung der Tuberkelzelle, die als Molekül nach aussen entleert wird, eine Ablagerung von Pigmentkörnern, und der anorganischen Bestandtheile der Tuberkelzelle, in krystallinischen Formen (rhombisches Oktaëder, Tafel, Säule), sowie als amorphe Masse Statt. Sowie nun die Emporbildung der Entzündungszelle zur Faserzelle und Kernfaser in der Wand der Kaverne vorherrscht; löthet sich ihre Oberfläche an die neugebildeten Contenta, die dem

durch die einmündenden Bronchien zugeleiteten Luftstrom widerstehen, bis auch diese Mündungen vereinigt sind, und das frühere Geschwür völlig verschlossen ist. Derartig gebildete Narben sind selten mit der Kostalpleura verwachsen; das umgebende Lungenparenchym hat eine schwärzliche knorpelharte, ungleichflächige Beschaffenheit, ist selten mehr als um 1 Linie unter das Niveau des benachbarten Gewebes herabgezogen. Um diese Depression herum sind strahlige Zusammenziehungen des Gewebes. Auf dieser Narbe sitzt eine erbsen- bis bohnengrosse verirdete Masse nach innen zu, wie die Frucht einer Erdbeere auf dem Perikarp. Grössere Massen gehören zu den Seltenheiten. — Unregelmässig gestaltete Pigmentmassen, Lagen elastischer Kernfasern und Faserzellen setzen die schwarze, knorpelharte Narbenmasse zusammen; nach innen sind sie dicht bedeckt von rhombisch krystallisirten und unkrystallinischen Erdsalzen.

Eine zweite, weniger häufige Form ist die Obsolescenz des grauen Tuberkels mit Einsinken und Zusammenziehung des benachbarten Gewebes. Sie erscheint meist an der Lungenspitze oder im obern Lappen; jedoch ist keine Stelle der Lungenoberfläche namentlich der gewölbten, in welcher diese Form der Rückbildung nicht beobachtet wäre. An der Spitze hat die Narbe ebenfalls runde Form mit Verdichtung des benachbarten, blut- und luftleeren Lungengewebes und tiefer Faltung der weitern Umgebung. An der gewölbten Oberfläche der Lunge sind sie längsgezogen, linear, tieffurchig eingesunken durch Kontraktion des Nachbargewebes mit mannigfach angehäuften schwieligen Erhabenheiten der Pleura. Die zentrale tuberkulöse Ablagerung besteht aus 0,003—0,005 mill. diam. habenden rundeckigen Sphäroiden, die den Tuberkelzellen in der Form gleichen, aber nie einen scharf gesonderten Inhalt führen, und aus molekularen Körnchen mit amorpher erdiger, in Essigsäure und Ammoniak unlöslicher Masse. Die nächst um die Ablagerung sich ausdehnende Gewebeschicht besteht aus Faserzellen, einem dichten, unregelmässig gemischten Netz von Cylinderfasern, die voll-

kommen elastisch in Wellenlinien an einander liegen; — Bindefasern neuer Bildung.

Die dritte Narbenform ist diejenige, welche die Heilung der geschwürigen Flächen durch organische Verbindung derselben bewirkt mit gleichzeitiger adhäsiver Entzündung des pleuritischen Ueberzugs der Geschwürsstelle. Die Narbe erscheint von wechselnden Dimensionen, als gelbliche, weisse, verschieden gestreifte Schicht mit Einschnürung des benachbarten Gewebes, das dunkelschwärzlich, luft- und blutleer ist. Von der Oberfläche der Narbe erstrecken sich sehnenartig glänzende Stränge, oder Membranen zur Rippenpleura. Nicht nur an der Lungenspitze, sondern an der ganzen Oberfläche finden sich diese Narben; der Grad der Einsinkung und Schrumpfung des benachbarten Gewebes hängt davon ab, ob die Narbe nur eine kleine Lücke des Gewebes nach Ausfallen kleiner Granulationen, oder eine grössere Lungenhöhle verschliesst. Die obern Schichten der Narben sind von einem dichten Netz elastischer Bindefasern, mit Anlagerung zahlreicher Zellkerne an ihre Aussenfläche gebildet. In der tieferen Schicht finden sich ausser den parallelen Lagen derselben Fasern: ausgebildete, hier und da gesprengte Pigmentzellen und obliterirte Blutgefässe. Die sehnenartigen Anheftungsmittel bestehen aus elastischen Bindefasern, welche theils in ihren Entwicklungsphasen, theils vollkommen ausgebildet, unterschieden werden. Die Zwischenbildungen sind folgender Art, spindelförmige Zellen mit Längsdehnung zur Faser, Zellen mit dunkeln Kernen zwischen benachbarte Fasern aufgereiht, und mit allmäligem Verschwinden der interzellularen Zwischenwände, zur Faser übergehend.

IV. Die Tuberkeln in den Digestionsorganen.

11. Der Darmtuberkel.

Die Tuberkeln im Darm erscheinen selten als primäre Form der Krankheit; für meine Beobachtungen kommen auf 100 Sektionen im Allgemeinen zwei Fälle primärer Intestinal-

tuberkulose; und im Ganzen kam sie mir etwa 9 Mal vor. Besonders hervorzuheben ist dabei noch, dass dieselben in einem Fall *) ungemein sparsam, und in dem andern **) nach

*) Die sinuös verflossnen, je 4 bis 6 zusammenstehenden Geschwüre kamen im mittlern Theils des Krummdarms vor, griffen hier und da bis auf den peritonäalen Ueberzug, ihre Ränder waren verdickt, mit weisslicher käsiger Tuberkelmasse infiltrirt, der Grund zweier höher gelegnen Geschwüre durch konische Zuspitzung verengt, von dickflüssiger, graulich weisser Masse bedeckt — Alter, weiblicher Kadaver.

**) Im Uebergange des Jejunum zum Ileum, an den Stellen, woselbst die Falten getheilt erscheinen, und sparsamer werden; liegen längs der Gekrösinsertion eliptisch gestaltete, netzförmige Typhusnarben (resp. areolirte, resorbirte Placques); dicht an ihnen rundliche, linsengrosse Geschwüre mit flachem Grunde, unvollkommen rundem und von flachen weisslichen, durch die Schleimhaut bedeckten Granulationen durchsetztem Rande. Der Reihe nach folgten nun im Krummdarm, verflossne Geschwüre mit vollkommen unregelmässig bogigen, sinuösen Rändern, der Gekrösinsertion mehr weniger nahe mit flachem Grunde, netzförmige Plaques in der Längsflucht des Darms. Darauf tiefer einige vollkommen runde, trichterförmige Geschwüre mit weissem, dickflüssigem Belag in ihrem Raume, dick infiltrirtem, wulstigem, nicht scharf abgeschnittnem Rande. Während weiterhin im untern Theil des Krummdarms nur netzförmige Placques, grubige Typhusnarben lagen, waren noch zwei Stellen von zweifelhafter Bestimmung; etwa $\frac{1}{2}$ Fuss über der Bauhinschen Klappe zwei Wülste mit einer schorffigen Oberfläche (die einzige Spur eines sekundären Nachschubs des typhösen Produkts), und dicht an der Klappe mehre grosse, buchtig verflossne Geschwüre; in deren einem die Muskellagen zerstört waren, und auch das Peritonaeum vernichtet, aber durch ein festes Entzündungsprodukt von aussen verschlossen war. Die Gekrösdrüsen waren zum Theil verödet, und von bohnen- bis taubeneigrossen, erdigen Konkretionen erfüllt, theilweise zu elastischen, ovalen, von dunkelrothem Blute injizirten Massen geschwellt. — Wenn sich die gegenseitige Ausschliessung des Typhus und des Tuberkels weit entschiedner, als jede andre dadurch herausstellt; dass mit dem Typhus jede Tuberkelform, wenn auch nicht beendet, doch in irgend einer Art zurückgebildet ist und pausirt: so zeigt sich in diesem Fall, in welchem die Tuberkulose der Gekrösdrüsen vor dem typhösen Processe längst beendet war, mit der Beendigung des typhösen Processes, durchgreifend und streng an diesen Moment gebunden, der Wiedereintritt einer rasch verlaufenden Darmtuberkulose. Um dieser Beziehungen Willen ist dieser Fall von grosser Bedeutung.

Typhus auftrat. Die sehr frequente, sekundäre Ablagerung der tuberkulösen Produkte in den Darm erfolgt dadurch, dass die erste Ablagerung entweder in der Zellfaserschicht zwischen Schleimhaut und Muskellagen, oder — was ebenso häufig — zwischen Bauchfell und Muskel Statt hat; von hier nach der Schleimhaut dringt, und sich mit Erweichung derselben fortbildet.

Der Darmtuberkel erscheint meistens in Hanfkorn bis Bohnengrösse, mit Röthung der bedeckenden und umgebenden Schleimhaut, einzeln, und aus noch kleineren Körnern gruppirt; in grösseren Massen verdünnt er die Spitze der überziehenden Schleimhaut und leuchtet hier mit käseartig weisslicher, im Uebrigen nur mit graulich weisser Farbe hindurch; er hat nur im Umfange muskelartige Konsistenz, ist im Centro meist erweicht. Selten erscheint der Darmtuberkel, und namentlich in der Umgebung fistulöser Darmgeschwüre, mit Entzündungsprodukten gemischt zu muskatnuss- bis taubeneigrosser Masse vergrössert, und zeigt dann im Innern durch Schmelzung seiner ihn bildenden Granulationen erbsengrosse — den Kavernen der Lunge — ähnliche Höhlen. Die umgebende Schleimhaut ist geröthet, verschiedenartig gewulstet, mit mehr weniger bedeutender Injektion ihrer Gefässe.

Das einfache Tuberkelgeschwür (primitives — Rokitansky) ist durch Schmelzung einer einzelnen Granulation gebildet, von Hanfkorn bis Erbsengrösse, mit erhabnem, wallartig umgeworfnen dunkelrothen, bisweilen von kleinen weisslichen Granulationen durchsetztem Rande, im Ganzen trichterförmiger, konischer, nach dem Grunde sich zuspitzender Gestalt. Der Grund ist entweder von bröckliger, weisser Masse gebildet, — der untersten Schicht der zerfliessenden Granulation, — oder von dem Muskelgewebe. Diese Geschwüre kommen selten allein im Darm vor, meist nur dann, wenn die grössten Mengen der Darmtuberkel noch im Zustande der rohen Granulation sind; am häufigsten kommen sie im Dünndarm und obern Theile des Krummdarms vor,

wenn die kombinirten Geschwürsformen den untern Theil des Darms beherrschen. Die Lagerung dieser Geschwüre ist häufiger in dem konvexen Theile des Darms, als nahe an der Gekrösinsertion, ohne bestimmbares Gesetz.

Das kombinirte Tuberkelgeschwür, gebildet durch die Vereinigung der einzelnen erweichten Granulationen, hat ungleich buchtige und krause Ränder von wechselnder Erhebung über die Schleimhaut, und fortgesetzter tuberkulöser, ungleicher Infiltration in die nächste Umgebung; ferner einen unebnen Grund; der von wasserhellem, mit kleinen grummösen Partikeln gemengtem Sekret bedeckt ist; unbeständige Lagerung im Darm, Schwellung und Röthung der benachbarten Schleimhaut. Die ausgezeichneten kombinirten Geschwüre reihen sich nach der ganzen Breite des Darms, in einem von 2 bis 8 Linien wechselnden Transversaldurchmesser, an einander, und bilden eine gürtelförmige, im Querdurchmesser des Darms gelegne Geschwürsfläche, die von gewulsteten, ungleich bogigen, gezähnten, eingerissnen Randlinien umschlossen wird, und entweder einen, von Einlagerung des Entzündungsprodukts in die Muskel- und Zellfaserschicht verdickten, oder durch die stellenweise Erweichung des tiefer lagernden Tuberkels ungleich grubigen Grund hat. Die Form des Gürtelgeschwürs ist diesen kombinirten Geschwüren, die aus dem Tuberkel hervorgehen, eigenthümlich.

Die Abnormitäten des Darmtuberkels in der geschwürigen Erweichung bestehen:

In der Quantität; zahllose Mengen von Gürtelgeschwüren, einfachen und simuösen Geschwüren, die nach aufwärts bis zum Zwölffingerdarm, nach abwärts bis zum S. romanum gefunden werden. Auch im Wurmfortsatz habe ich bei tuberkulöser Ablagerung in seinen peritonäalen Ueberzug ein Gürtelgeschwür auf seiner innern Fläche beobachtet. Die Ränder des tuberkulösen Geschwürs im Dünndarm bekommen, wenn das Geschwür, wie meistentheils der Fall, mehre Falten umfasst, eine zickzackförmige Gestalt; ihr Grund ist meist eben.

Ein zweites Uebermass der Quantität hat dann Statt, wenn sich taubeneigrosse Massen, namentlich um die Durchbohrungsstelle eines tuberkulösen Darmgeschwürs bilden, welche mittels eines verlängerten Fistelgangs nach aussen mündet. Die Masse enthält ausser vielen einzelnen, festen und erweichten, tuberkulösen Granulationen ein festes Entzündungsprodukt.

In der Qualität zeigt sich die Abnormität:

durch gleichzeitiges Vorkommen roher Tuberkeln mit sehr ausgebildeten Geschwürsformen, welche einen Nachschub, eine sekundäre Eruption bezeichnen;

durch das alleinige Vorhandensein flachgrundiger, von sinuösen, schlaffen, blassen Rändern umgebener Geschwüre, mit Verdünnung und Blässe der benachbarten Schleimhaut. Diese Form deutet die plötzliche Auflösung des Tuberkels und ein darauf folgendes sehr lange bestehendes Tuberkelgeschwür an; — lentescirende Form.

12. Elementare Untersuchung des Darmtuberkels.

Die in dem Krummdarm und Colon liegenden, unter der Schleimhaut hervorleuchtenden Granulationen verändern die Schleimhaut dergestalt, dass die Zotten blutleer sind, an ihrer Basis aber zahlreiche und dicht erfüllte Blutgefässe verlaufen. Die Schleimhaut war mit vierseitigen einfachen, oft auch Zwillingskrystallen der rhombischen Säule bedeckt. Bei gemeinsamern Andrange an viele Punkte oder sehr ausgedehnter Infiltration waren die Zotten sparsam, nicht mit erfüllten Blutgefässen, oft aber mit vielen Fettbläschen versehen. Die Granulationen selbst bestanden aus dicht, neben und über einander gelagerten Zellen von 0,0050 — 0,0055 mill. diam., mit vielen kleinen Körnchen gemischt, von dunkeln Rändern, mit 6 bis 8 feinpunktigen Kernkörperchen. Diese Zellen waren mit den Tuberkelzellen der Lunge vollkommen identisch. Die Muskelschichten befanden sich nach innen oder aussen von dem Tuberkellager, je nachdem der Tuberkel unter die Schleimhaut, oder unter den peritonäalen Ueberzug infiltrirt war.

Das tuberkulöse Geschwür zeigt die Zotten des Randes von ausgedehnten Blutgefässen erfüllt. Der Geschwürsgrund war von Muskelfasern, oder sich unregelmässig durchkreuzenden, elastischen Fasern gebildet, die in Bündeln vereinigt, oder völlig isolirt waren, und Tuberkelzellen zwischen gelagert enthielten. Derselbe war vollkommen leer oder mit einem Sekrete bedeckt, das fadenziehenden Schleim und kleine Moleküle enthielt. Die krystallinischen Ablagerungen befanden sich nicht auf der Geschwürsfläche, sondern auf der dazwischen bestehenden Schleimhaut. Wenn mit dem tuberkulösen Darmgeschwür kleinere Granulationen im peritonäalen Blatte vorkommen; so ist das submuköse Gewebe, und nicht das Bauchfell der Ausgangspunkt des Geschwürs; gleichwohl kann durch Erweichung der Granulation in der serösen Haut eine Vereinigung mit dem Geschwür, und sonach eine Perforation erfolgen.

Geschwüre im Jejunum von übrigens gleicher Zusammensetzung sind durch den grössern Blutreichthum in den Zotten des Randes ausgezeichnet; sie erscheinen oft wie ganze Gefässknäuel; auch die Blutgefässe in den Zotten der nahe gelegnen Kerkring'schen Falten sind überfüllt und ausgedehnt.

In der Darstellung der Abnormität in Quantität und Blutüberfüllung der Ablagerung, ergibt sich der Uebergang zum Heilungsprocesse. Am Rande eines perforirten, fistulös nach aussen mündenden Tuberkelgeschwürs lag eine ½ Zoll Durchmesser habende, stark injizirte Masse, an der Oberfläche schwarz unterlaufen und mit vaskulösen Exkrescenzen bedeckt. Die Zotten auf dem schleimhäutigen Ueberzug dieser Geschwulst waren von Blutgefässen dicht erfüllt, und stark injizirte Kapillarnetze drängten sie an ihrer Grundfläche aus einander. Die ganze Masse bestand ausser den verbundnen Tuberkelzellen, aus Entwicklungszellen von längsovaler Form 0,015 mill. Länge und 0,005 mill. Breite mit konzentrischen, ovalären, von Körperchen erfüllten Kernen. Zwischen denselben lagen Blutgefässe und an ihnen Tuber-

kelzellen; sowie andre unvollkommen runde, 0,005 mill. diam. habende Zellkerne mit centralen Körperchen. Die Geschwulst enthielt mehre, etwa erbsengrosse Kavernen; und die hierin übrigende gelbliche Masse bestand aus Tuberkelzellen, Molekülen und vollkommen runden Zellen mit Kern und mehren Körperchen, die 0,01 mill. diam. hatten. Die Muskelschicht unter der Geschwulst war mit Kernfasern neuer Bildung gemischt in bekannter Form und Lagerung.

Die Heilung des Geschwürs erfolgt dahin; dass die Narbe entweder aus einen schmalen Längsstreifen besteht, der sich nach dem Querdurchmesser des Darms hinzieht, im Beginn stark geröthet, später als weisser, schwieliger Strang daliegt. Grössere Gürtelgeschwüre bilden in der Vernarbung unebne, schwielige Flächen mit Zusammenschnürung sämmtlicher Schichten des Darms, und demzufolge mit Verengerung seines Lumens. Die Oberfläche dieser Narben ist nie von Zotten besetzt; nur selten findet man eine Schicht von Pflasterepithel auf ihr. Die ganze Masse derselben besteht aus unregelmässig verstrickten, elastischen Kernfasern neuer Bildung; zwischen welche nur im völlig recenten Zustande einzelne Kapillargefässe eingeordnet sind.

13. Die tuberkulösen Produkte in den Gekrösdrüsen.

Primär erscheint der Tuberkel selten in den Gekrösdrüsen und nur im kindlichen Alter (Skrofulosis); sekundär dagegen am häufigsten in Begleitung des Darm, Milz- und Lungentuberkels. In ungleichem Grade geschwellt sitzen sie meist in der Mittellinie der Gekrösblätter mit Injektion der Gefässe in derselben, in rosenkranzförmigen Reihen. Sie haben eine gleichmässig geschwellte Oberfläche und bestehen aus Zellen von 0,01 — 0,015 mill. diam. mit 3 bis 4 scharf umschriebnen dunklen Kernen (Fig. 29. Tab. II.), gemengt mit Fettbläschen von 0,02 — 0,04 mill. diam. Die derartig zusammengesetzten, geschwellten Gekrösdrüsen enthalten also nur Entzündungsprodukte, die sich unter günstigen Bedingungen zur Faserzelle und Faser ausbilden.

Sie gehen also aus einer auf Mitleidenschaft beruhenden Reizung hervor und sind äusserlich durch ihre Gleichmässigkeit, grössere Gefässinjektion von dem wahren Mesenterialtuberkel unterschieden.

Die Drüsen schwellen zu uneben höckriger Form, in der Nähe von Darmgeschwüren zu Taubenei bis Gansei grossen Massen, haben auf dem Durchschnitt ein Gewebe von speckartiger Konsistenz, gelblich weisser Färbung und meist im Kern ein leeres Grübchen. Unter den elastischen Fasern von Blutgefässen durchsetzt, folgen in dem peritonäalen Ueberzug faserartig an einander gereihte und verbundne, spindelförmige, zugespitzte Zellen mit einer grossen Menge Fettbläschen und erst unter ihnen die Tuberkelzellen von 0,005 — 0,007 mill. diam. Im erweichten Mesenterialtuberkel wird der Kerninhalt eine undeutliche, trübe, verschwimmende Masse; ausserdem finden sich Moleküle und rhombische Krystalle.

Mit der Anhäufung krystallinischer Produkte werden die tuberkulösen Moleküle immer seltner; die Kernfasern zerfallen, und ihre Bündel sind theilweise wie zerstückt, zerrissen; sie sind auf ihrer Oberfläche von amorphen, verschieden zusammengeballten, nur in Salzsäure löslichen, erdigen Massen bedeckt.

14. Der Milztuberkel.

Die tuberkulösen Produkte in der Milz wurden in mehren Fällen kombinirt mit Lungen- und Darmtuberkel gefunden. Die halbdurchsichtigen, hanfkorn- bis erbsen- und bohnengrossen Granulationen sind, nach Entfernung der peritonäalen Hülse hellweisslich oder gelblich weiss, in die Milzrinde flach eingedrückt und leicht aus ihr zu enukleiren. Sparsam und vereinzelt erschienen sie auch als linsengrosse, plattgedrückte, milchweisse Granulationen von knorpelähnlicher Resistenz.

Die kleinen, spitzen Granulationen bestehen aus Zellen von 0,005 — 0,007 mill. diam. mit 2 bis 4 dunkeln Kernkörperchen; mit dunkeln, scharf begrenzten Rändern. Nach

aussen von diesen Zellen lagen Bindefasern, und ein von Blutkügelchen stark ausgefülltes Kapillargefässnetz (Fig. 27. a. Tab. II.). Die Milzzellen hatten einen grössern Durchmesser von nahe 0,01 mill., ferner eine elastische, bei Fortbewegung die Gestalt ändernde, und wieder annehmende Hülle, und konzentrisch gelagerte, den Innenraum erfüllende Kerne. Die zwischen Tuberkel und Milzzellen eindringenden Kernfasern hatten am Bauchfellüberzug ihren Ausgang.

Die grossen Granulationen lagen in einem speziellen Falle unter der gespannten Milzkapsel nahe am innern Rande, und auf der konvexesten Stelle der Milz, etwa 6 bis 7 erbsen- und bohnengrosse Massen von käseartiger Konsistenz und Färbung. Sie bestanden aus Tuberkelzellen von 0,005 mill. diam. mit 3 bis 4 kleinen Kernkörperchen; die Zellen blieben in Wasser und Essigsäure unverändert. Gleichmässig vertheilt mit ihnen waren geschwänzte Zellen; in deren Kopf ein kugliger Kern mit mehren distinkten Körperchen, und an deren fasrigem Schwanzende mehre runde, inhaltlose Kerne anlagen. Die sich durch pathologische Neuzeugung mehrenden Gebilde des Epitheliums setzen also die Ablagerungen des Tuberkels. Sehr bezeichnend für die Epoche, in welcher der sekundäre Milztuberkel gebildet wird, ist derselbe in diesem Fall an die Rekrudescenz des tuberkulösen Processes in den Lungen gebunden, dieselbe fand nämlich nach beendetem typhösen Process statt; wobei aber eine längst zurückgebildete Tuberkulose der Lungen erloschen war *).

---

*) Die linke Lunge war überall festzellig angeheftet, in drei Regionen verschieden gestaltet; der obere Lappen war dunkelschwarz mit eingestreuten verirdeten Tuberkeln und weissen, kallösen Streifen, den verwachsnen Bronchialzweigen; sie war vollkommen luftleer, dicht, hart, von vermehrtem spezifischen Gewicht. Die mittlere Zone war grauröthlich, blut- und luftleer, von vermehrter Resistenz mit taubeneigrossen, runden, umschriebnen, festen, grauweisslichen Granulationen. Das Gewebe in nächster Umgebung der Granulationen war röthlich graubraun mit schwarzen Flecken (ähnlich dem Feldspath-porphyr), und entleerte eine jauchige, braunrothe Flüssigkeit. Die Sonderung der Granulationen und

Die Milz, welche im Typhus (v. Milz im Typhus) vorzugsweise einer Blutüberfüllung und lebhaften pathologischen Produktion anheimgefallen ist; muss aus diesem Grunde nach Beendigung des typhösen Processes einer andern, schnell Produkte setzenden Krankheit unterliegen. Die Qualität des in der Milz angehäuften Bluts wird, wenn dieselbe in allen Epochen des Typhus und des Tuberkels genauer gekannt sein wird, über die Gesetze der Succession der Krankheitsprocesse den entschiedensten Aufschluss geben.

V. Tuberkulöse Produkte in den Harnorganen.

15. Der Nierentuberkel.

Sie kamen als sekundäre Granulationen ziemlich häufig in der Rindensubstanz vor; drei Mal mit Vorherrschen der Nierentuberkulose; 1 Mal auf der vordern Fläche der rechten Niere, durch deren Kapsel die einzelnen, erbsengrossen Granulationen durchschienen. Sie hatten $^1/_4 - ^1/_2'''$ diam., waren milchweiss und von knorpelartiger Resistenz. Die Granulationen erstreckten sich vom Rande aus nach innen in cylindrischer Form; die Gruppen der einzelnen Granulationen sind von einem hervorstechend tiefrothen Hofe umgeben; setzen sich nach innen als Infiltrat in speckartig aussehenden Streifen zwischen die einzelnen Röhrchen der Ferreinschen Pyramiden fort; wiewohl die Hauptmasse der Tuberkeln zwischen die Malpighischen Pyramiden gelagert war. In

---

des hepatisirten Gewebes, das noch nicht im Zerfliessen war, trat am entschiedensten in der untern Zone hervor. Die rechte Lunge hatte nur einzelne indurirte Tuberkeln in der Spitze, in der Mitte lobäre Hepatisationen mit grauen Granulationen darin. Offenbar ist die Tuberkulose in den Lungenspitzen dem akut verlaufenden Abdominaltyphus längst vorangegangen, und vor seiner Bildung beendet gewesen; nach dem Erlöschen des typhösen Processes trat die tuberkulöse Pneumonie gleichzeitig mit dem Milztuberkel auf. Im Herz und den grossen Gefässen befanden sich schlaffe Faserstoffkoagula; in der rechten Kammer mit kohärentem Blutgerinnsel.

einem andern Falle befand sich auf der Spitze der rechten Niere eine 4 bis 5 Lin. diam. habende, halbkuglige Höhle, zum Theil von grünlich gelber, bröckliger Masse erfüllt. Das die Höhlung umgebende Gewebe war in der Richtung des äussern konvexen Randes nach innen und aussen, etwa 0,7 Centim. weit mit gelblicher, speckartiger Masse infiltrirt. Im Dickendurchmesser stellten die Grenzen der tuberkulösen Infiltration mit Einschluss der Höhle einen ovalen Körper dar, dessen grösserer Parameter in die Längenrichtung der Niere fiel.

In einem andern Fall ging die Ablagerung der Tuberkeln von den Harnkanälchen aus; der eingelagerte, feste und erweichte Tuberkel stellte mit der Spitze nach innen gerichtete Kegel dar, die bis an das Nierenbecken hinanreichten.

Die Tuberkeln bestanden aus Zellen von unvollkommner Rundung, von 0,01 — 0,025 mill. diam., die gänzlich durchsichtig und mit Kernen ganz ausgefüllt waren, oder nur deren mehre enthielten. Die Kerne überschritten nicht den Durchmesser von 0,003 — 0,005 mill., waren von längsovaler Form und enthielten in der Mitte ein undurchsichtiges Kernkörperchen. Die Zellen waren in so engem Zusammenhange, dass sie eine gleichartige Zellmembran ausmachten. Zwischen ihnen waren unregelmässige Stücke hohler, oder von Epithelialkernen erfüllter Cylinder zerstreut; — die Fragmente der von den Tuberkelzellen verdrängten, oder durch Druck zerstörten Harnkanälchen. Die Tuberkelzellen in den streifigen zwischen die Harnröhrchen hineingezognen Infiltrationen, waren faserähnlich über einander gereiht, zwischen die von 0,015 — 0,025 mill. diam. transvers. wechselnden Harnkanälchen. Auch enthielten einzelne Harnkanälchen Kerne, welche den Fig. 25 dargestellten Zellkernen des Tuberkels glichen, und liessen auf die identische Bildung im Innern der Harnkanälchen schliessen.

Ausser zahlreichen Molekülen fanden sich an den erweichten Stellen des Tuberkels, Krystalle von kubo-oktaëdrischer Form, kubische Tetraëder mit abgestumpften Ecken, und eben solche mit abgestumpften Ecken und Kanten.

Die tuberkulösen Nierenkavernen enthalten in ihren Wandungen und dem Inhalte folgende Theile:

Zellen von 0,01 — 0,025 mill. diam. mit kernigem Besatz der Peripherie; in Gestalt dem gewöhnlichen Inhalte der Harnkanälchen entsprechend (Fig. 26. a. Tab. II.); — Blutkügelchen von 0,005 mill. diam. — Zellen von 0,01 mill. diam., ovaler Form, mit grossen der Peripherie genäherten Kernen; nach Gestalt und Form umgebildeten Blutkügelchen ähnlich (Fig. 26. b. Tab. II.), — Zellen von 0,007 — 0,01 mill. diam., von unvollkommner Rundung mit 3 bis 5 undurchsichtigen Kernkörperchen; die ausgebildeten Tuberkelzellen (Fig. 26. d. Tab. II.), — Moleküle von Kugelform, undurchsichtige und durchsichtige Zell- Kernmoleküle, — Tetraëder mit verschiedenem Formwechsel.

Die tuberkulöse Infiltration in der Umgebung der Nierenkavernen zeigte die beschriebnen Formen der Tuberkelzellen, zwischen ihnen theils die wohl erhaltnen, theils die fragmentären Harnkanälchen.

16. Die tuberkulösen Produkte in den Muskeln.

Die tuberkulösen Ablagerungen in den Muskeln habe ich nur als sekundäre Form mit gleichzeitiger Knochentuberkulose beobachtet, an den Muskeln des Vorderarms, am häufigsten in der Nähe der Gelenkköpfe. Das Vorkommen der Tuberkeln in den Muskeln, einem so blutreichen und den Tuberkelzellen einen festen Widerstand setzenden Gewebe, findet nur darin seinen Grund, dass das Gewebe durch den schwellenden Knochen und die Krankheitsprodukte komprimirt, vorher von festen Entzündungsprodukten durchsetzt ist. Auch kömmt der Tuberkel in den Muskeln zumeist in der Nähe der Gelenke vor; wo also die Zahl der Muskelbündel vermindert ist, und sie mit den blutarmen Bündeln der Sehnenfasern durchsäet sind.

Die Tuberkelgranulationen haben äusserlich eine längsovale Form, liegen mit dem grössern Durchmesser in der Richtung des Faserzugs, sie sind von dem benachbarten,

blassen Muskelgewebe scharf abgegrenzt, sie sind blendend weiss in Färbung und Konsistenz dem weissen bröckligen Käse ähnlich; sie sind theils fest, theils in der Mitte ausgefallen und bilden eine Höhle.

Diese Massen bestanden aus einer übermässig grossen Zahl von Tuberkelzellen, die in vielfacher Gestaltung unvollkommen rundliche und rundeckige Peripherien hatten, im Durchschnitt einen Durchmesser von 0,007 mill., wiewohl auch hier und da einen geringern besassen, und 3 bis 6 punktförmige, sehr feine, mit einander zusammenhängende Kernkörperchen führten. Mit den Zellen waren gemengt mannigfache Zellfragmente, molekulare Massen die sämmtlich zu sehr dichter Gewebemasse zusammengedrängt waren.

Wasser wirkte aaf diese Tuberkelzellen nicht ein, Essigsäure löste sie bis auf die Kerne, wenn sie koncentrirt war; verdünnt lässt sie Zellen und Kerne schärfer hervortreten. Salpetersäure lässt die umgebende Flüssigkeit gerinnen; Salzsäure trübt erst die Zellen und löst sie alsdann. Aether löst die Zellhüllen zuerst und dann auch ihre Kerne auf. Alkohol trübt die Zellen, und lässt die Kerne schärfer hervortreten. Aetzkalihydrat löst die Zellen; ebenso wirkt Iod auf die Kernhüllen, während die Kerne unverändert bleiben. Aetzammoniakhydrat löst die Zellen völlig; Chlorbarium und Quecksilberchlorid alle Theile ausser den Tuberkelzellen, welche somit desto schärfer vortreten.

Die zerfallnen Tuberkeln bestehen aus denselben Zellen, einzelnen Entzündungsproduktzellen, vielen Molekülen und einigen rhomboëdrischen Kryställchen.

Die zwischen den Granulationen liegende Muskelsubstanz hat dicht an den tuberkulösen Ablagerungen eine Fläche, in welcher neben Tuberkelzellen, neue Bildung von zarten Bindefasern mit aussen anliegenden längsgezognen Kernen erfolgt ist. Die nächsten Lagen der Muskelschicht sind prägnanter Weise dahin verändert, dass ihre Fasern meist isolirt, und nicht mehr in Bündeln vereinigt sind, und dass sie ihre Querstreifung verloren haben (Fig. 36. Tab. II.) Sie

sind von Punkten besetzt, die in die Richtung der Querstreifen fallen, und wohl aus ihnen hervorgegangen sein mögen. Zwischen den Muskelfasern liegen Bindefasern in geringer Zahl und Tuberkelzellen. Blutgefässe dagegen befinden sich nur in der zwischen dem Tuberkel und dem Muskel gelegnen Kapselschicht.

Die Muskeln haben auch in weiterem Umfange wesentliche Aenderungen erlitten. Zwischen den Bündeln der quergestreiften Cylinderfasern lagen elastische und Kernfasern neuer Bildung; sowohl vollkommner, wie auch in den Uebergangsformen ihrer Gestaltung. Dieselben waren auch in die Bündel zwischen die einzelnen Fasern gedrungen, und drängten sie aus einander. Die Muskelfasern bekamen dadurch eine feinpunktirte Oberfläche (Fig. 37. a. Tab. II.), als wären sie zu Granulationen zerfallen; ihre Lagen waren ausserdem mit Fettbläschen von verschiedner Grösse bedeckt. Einzelne Muskelbündel waren in soweit zerstört, dass die Fasern wie Säulen aus einander gedrängter Granulationen aussahen (Fig. 37. b.). Auch diese Zerfällung scheint die Wirkung des Drucks zu sein, welcher von den neugebildeten Kernfasern geübt wird. An den stärksten, schwieligen Stellen im komprimirten Muskel lagen die Kernfasern in gerader Streckung zusammen.

Anhangsweise muss ich bei Besprechung der Tuberkeln im Muskel erwähnen, dass, so oft ich die nach der äussern Beschreibung für Tuberkel zu haltenden, festen, knorpelartig harten oder auch erweichten Ablagerungen im Halse der Gebärmutter untersuchte, nie Tuberkelzellen in ihnen fand; sondern nur abwechselnde Schichten von Muskelfasern und Kernfasern neuer Bildung in wechselsweise sich durchkreuzenden und bogenförmigen Zügen, von ausgedehnten, vollen Kapillargefässen durchsetzt.

17. Die tuberkulösen Produkte im Knochensystem.

Die Schwierigkeit der Untersuchungen und die Seltenheit der ausgebildeten Tuberkulose der Knochen werden die

Aufführung der einzelnen Fälle nicht unnütz erscheinen lassen.

In den flachen Knochen des Schädels namentlich im Stirn- und Seitenwandbein sind die Knochenkanälchen dicht an einander gedrängt, aber statt der ausgebildeten Knochenkörperchen sind in ihnen nur runde, undurchsichtige, punktgrosse Kügelchen. Die Tuberkelzellen lagen aber nicht im Knochen, sondern zwischen den Fasern der vom Knochen abgelösten, und in seinen grubigen Vertiefungen durchbohrten Knochenhaut.

In den spongiösen Knochen — Keilbein, Handwurzelknochen, dem Kopfe des Humerus waren die Tuberkelzellen theilweise in die Knochenmasse gelagert:

Die Wände der Keilbeinhöhle zeigten theils die Spuren der fortbestehenden Eiterung, theils die vollendete Nekrose an einzelnen porösen, gelockerten, brüchigen Knochenstellen. Die Knochenfasern waren durch die Masse des aus Tuberkelzellen und Eiterkügelchen bestehenden, in die Knochenlücken infiltrirten Produkts so komprimirt nnd verödet, dass die Knochenkanälchen nicht den vierten Theil des normalen Durchmessers behalten hatten; in ihnen waren aber die Knochenkörperchen sehr zahlreich und an einander gedrängt. Das Verhältniss der Verschmälerung der Knochenkanälchen im Querdurchmesser zur Erweiterung der vom Krankheitsprodukt aus einandergetriebnen Lücken stellt sich besonders dann heraus, wenn man nach Maceration des Knochens Querdurchschnitte macht und zu durchsichtigen Platten abschleift.

In dem eiterähnlichen Produkt, welches die neugebildeten Aushöhlungen in dem Caput ossis humeri ausfüllte, waren zum grössten Theil Körnchenzellen von 0,01 mill. diam. enthalten mit grossen dunkeln Kernen; ausserdem sparsam Tuberkelzellen von rundeckigem Umfang, mit mehren feinen Kernkörperchen im Innern. Essigsäure löste die Hülle der Entzündungszelle, der Körnchenzellen, und liess die umgebende Schleimmasse gerinnen. Aetzammoniakhydrat löst die Tuberkelzellen auf mit Gerinnung der suspendirenden

Masse. Aether bringt eine Schrumpfung der Tuberkelzellen hervor, und löst die Eiterzellchen auf.

In den spongiösen Knochen der Handwurzel hatte die Tuberkelablagerung folgende Veränderung hervorgebracht: In dem zelligen Fasergewebe derselben waren die Knochenkanälchen auf normale Weise aus Knochenfasern und Knochenkörperchen zusammengesetzt. Die Kapillargefässe waren im höchsten Grade ausgedehnt, vervielfältigt und dicht mit Blutkügelchen erfüllt. Zwischen den Knochenkanälchen, in den sehr ausgedehnten Knochenlücken fand die Hauptablagerung Statt (Fig. 38. Tab. II. a. Blutgefässe, c. Knochenkörperchen). In den durch die Lücken gebildeten unregelmässigen Markkanälen lagen zum grössten Theil Tuberkelzellen von 0,003 — 0,005 mill. diam. mit dunklem, eckigem Rande, und mehren, meist im Centro zusammengehäuften Körperchen. Diese Zellen bildeten die Hauptmasse; jedoch kamen mit ihnen Faserzellen von spindelförmiger, zugespitzter Form und vollkommne Kernfasern vor, und es waren diese zunächst um die stark ausgedehnten und entwickelten Kapillargefässe herumgeordnet. Diese Kernfasern neuer Bildung legen sich oft in Form der Knochenkanälchen zusammen. Es ist daher fraglich, ob diese Kernfasern nicht die Dignität der fibrösen Fasern erlangen, und Knochenkanälchen zusammensetzen können; gleichwohl ist dies unwahrscheinlich, denn die Erfüllung der Markkanäle mit tuberkulösem Produkt zerstört die Markkanälchen, und es würde dann auf der eine Seite die Vernichtung der Knochenkanälchen, auf der andern das Streben zu ihrer Reproduktion ausgesprochen sein. Dieser Kampf zwischen Vernichtung des normalen Formbestandtheils und das reaktive Streben nach Reproduktion eines analogen, ist in allen pathologischen Processen ausgesprochen, und stellt ein teleologisches Gesetz des pathologischen Lebens dar.

Die Tuberkelzellen werden in Aetzammoniakhydrat allmälig gelöst, die neugebildeten Fasern entwickeln sich darin in schärferer Form. Aether löst die Zellen bis auf die Kerne auf; Essigsäure ist wirkungslos. — Salzsäure macht die

Tuberkelzellen blässer, während sich darin die Knochenkanälchen ausdehnen, und ihre Körperchen sich lösen. Aetzkalihydrat wirkt nicht auf die Tuberkelzellen ein, während Iodsolution ihre Hüllen löst.

In den spongiösen Enden mehrer Röhrenknochen, in welchen die Tuberkelablagerung nicht so weit vorgeschritten war; sind die Knochenlücken und Markkanäle minder ausgedehnt, die Knochenkanälchen liegen dicht an einander und sind mit Knochenkörperchen reich besetzt. Neben den Tuberkelzellen sind auch hier die spindelförmigen Faserzellen gelagert, aber in überwiegender Anzahl gegen die ersteren mit beiden Elementen kam eine Menge von Fettbläschen vor. Mit der Ausdehnung der Knochenlücken und Markkanäle nimmt die Zahl und der Blutreichthum der Kapillargefässe in gleichem Verhältnisse zu.

Die tuberkulösen Vereiterungen der Knochen bringen in den umgebenden Weichtheilen durch die Versenkungen ihres erweichten Produkts Veränderungen hervor, welche in ihrer äussern Form als schwielige Hautverdichtungen, Fistelgeschwüre und Fistelgänge der Haut hinreichend bekannt sind; aber wegen ihrer Wichtigkeit für den chirurgischen Praktiker einer genauen elementaren Untersuchung bedürfen.

Unter einer abstreifbaren Decke flüssigen Sekrets, worin Tuberkelzellen, Eiterzellen und kuglige Moleküle inbegriffen waren, liegt der aus spindelförmigen Entwicklungszellen, und einem lockern Netze elastischer Fasern mit eingelagerten Blutgefässen gebildete röthliche, vaskulöse Ueberzug des Fistelgangs. Unter diesem — oft auch fehlenden — Stratum folgt eine schwielige Schicht, die aus längsovalen und spindelförmigen Faserzellen, aus Kernfasern neuer Bildung mit aussen anhaftenden Kernen und zahlreichen erfüllten Kapillargefässnetzen zusammengesetzt war (Fig. 40. Tab. II.). Die zwischen dieser Schicht und dem Knochen liegende, dem Speck sehr ähnliche, im Durchmesser wechselnde Schwarte, die härtere und kreideweisse Sehnenfasern, sowie dünne

Schichten blasser Muskelsubstanz umschliest; besteht fast ganz aus Kernfasern des Bindegewebes. Dieselben waren von gleichem Durchmesser und parallel an einander gelagert, oder sie waren von ungleichmässig bald grössern, bald geringern Querdurchmesser, und führten im Innern noch die Zellkerne ihrer Bildungszellen; zwischen und über sich aber kleine runde Zellkerne. Diese Fasern lagen dann in Netzen, in sich durchkreuzenden Massen zusammen (Fig. 39. a. b. c. Tab. II.). In den tiefsten Lagen dieser Fasern waren in dieselben Zellen schwarzen Pigments und kleine Fettbläschen eingemengt.

Die Muskelfasern waren von Kernfasern durchsetzt, und zerfielen zu formlosen Granulationen. Die Sehnen bestanden aus den Bündeln sehr zarter, in Essigsäure löslicher elastischer Fasern, mit kleinen Granulationen und Pigmentzellen bedeckt.

Die Oberhaut in der Umgebung der Fistelgeschwüre zeigt unter der dicken Schicht von Pflasterepithelien in eckiger und längsgestreckter Zellenform, die Lage von Zellgewebefasern, in welcher die Nerven und Hautdrüsen liegen. Dicht darunter folgten die Schichten von Kernfasern und ihren Bildungselementen in den verschiednen erwähnten Formen.

Diese Neubildungen im Gefolge von tuberkulöser Vereiterung der Knochen, die von der Epidermis bis zum Knochen sämmtliche Gewebe ergreifen und überwältigen; setzen ein Produkt, welches allen Weichtheilen an Dichtheit und Starrigkeit überlegen ist. Es scheinen also dieselben bestimmt zu sein, die Widerstandsfähigkeit und den festen Haltpunkt, welcher durch die Zerstörung des Knochens verloren geht, zu ersetzen.

18. Veränderungen mehrer Organe in der Tuberkulose.

Die Pleura ist in ihrem Lungen- wie Rippentheile den grössten gleichzeitigen Veränderungen unterworfen; in stetem geradem Verhältnisse zur Entwicklung des Lungentuberkels. Die Produkte der exsudativen Brustfellentzündung sind am konstantesten an der Lungenspitze; dann am hintern

obern Rande und der hintern Fläche der obern Lungenlappen, an der vordern Fläche der obern Lappen, an der innern dem Herzbeutel zugekehrten Fläche; am seltensten auf der vordern Fläche der untern Lappen. An der Spitze bildet sich mit der zunehmenden Schmelzung des Lungentuberkels die Entzündungszelle in der Pleura empor zur elastischen Faser, und bildet einzig aus diesem Elemente auf dem Gipfel der Lunge und oft an ihrer äussern Fläche, namentlich des rechten Lungenlappens strangförmige, verschiedne lange Körper, die bei übrigens günstigen Umständen die Vernarbung des Lungengeschwürs zu Stande bringen; jedenfalls die Berstungen der Kavernen verhüten, welche nach der Dünnheit der sie von dem Cavum pleurae trennenden Schicht Lungensubstanz weit häufiger vorkommen müssten. Diese Schichten elastischer Fasern breiten sich auch einerseits über die Decke der Lungengeschwüre in mehren Schichten aus, und bilden über sie einen Ueberzug; andrerseits auch von der Anheftung des Stranges oder der Membran an die Kostalpleura und bedecken die letztere in grösserem Umfange.

Bei grössern Kavernen oder Ausbreitung und Vereinigung benachbarter Kavernen, namentlich in beiden obern Lungenlappen; bilden sich durch die im Parallelismus fortschreitende, Produkte setzende Brustfellentzündung Membranen aus elastischen Bindefasern mit aussen anlagernden, längs gestreckten Zellkernen. Die Festigkeit der Membran wächst mit der Zahl ihrer Kernfasern. Bei langem Bestehen der Kavernen, der Konsumtion einer grossen Schicht von Lungenzellen, und der Verdünnung der deckenden Lungenschicht erhalten die elastischen, in vermehrter Anzahl vorhandnen Kernfasern das Uebergewicht, und bringen die Lungenspitze in eine konstante, der Brustwand genäherte Stellung; in den ihrer Bestimmung zum Theil entledigten, sich rückbildenden Kernfasern entstehen grosse Mengen von Zellen des schwarzen Pigments, die ihre formlosen Contenta ungleichmässig vertheilen. Hierauf folgt die Bildung rhombischer und dihexaëdrischer Krystalle in den von vielen Granulationen

durchsetzten, wie zersprungen und quergespalten auf der Oberfläche erscheinenden Fasern. So wird aus der anheftenden Membran die mit der Kostalpleura und dem verdichteten Lungengewebe innig verwachsne Exsudatschwarte, die in ihrem glänzend weissen, sehnenartigen Gewebe schwarze und bräunliche Pigmentstreifen enthält, in der Spitze am mächtigsten, sich nach aussen verjüngend; undurchsichtig, nur an den Kanten durchscheinend. Mit dem Zerfallen der elastischen Faserschichten, nachdem sie durch langes Fortbestehen die Erfüllung ihres Zweckes gesichert haben, und mit der Ansammlung unorganischer krystallinischer und formloser Erdtheile bilden sich in ihnen die grösseren verirdeten Aggregate, die sogenannten Brustfell-steine.

Nach dem Brustfell zeigt die Leber in sämmtlichen Formen der Tuberkelkrankheit die konstantesten Veränderungen. In leichtern Formen des Tuberkels, namentlich bei sparsamer Einlagerung des festen rohen Tuberkels ist in der Leber Bluterfüllung und Bildung einzelner Fettbläschen in den Kernen der Leberzellen gegeben die Muskatnussleber. Die ausgedehnten, mehre Organe in verschiednen Zeitperioden ergreifenden, lange währenden Tuberkulosen begleiten alle Grade der Fettbildung zwischen den Zellen und der Fettumwandlung in den einzelnen Zellenelementen, welcher bei Besprechung der Fettleber gedacht worden ist. Die beständigen Schmerzen in der Leber, eine der ärgsten Plagen der Phthisiker, lassen auf die Verwandtschaft, welche zwischen Fettbildung und den ersten Bedingungen des Entzündungsprocesses besteht, theilweise schliessen. Alle Gestaltsumänderungen der Fettleber werden in den Leichen Tuberkulöser gefunden; ja auch die sogenannte Talg-artige Leber ist namentlich bei den Phthisikern, welche vielfach der Syphilis anheim gefallen waren, nicht selten. Nur die granulirte Fettleber ist in der Tuberkulose selten; wie in dieser Form auch eine Kombination zwischen Entzündung und Fettbildung darin ausgesprochen ist, dass mit der Rarefaktion der Leberzellen, in dem Bindemittel, welches die einzelnen Leber-

granulationen hervortreibt, die Faserzellen und Kernfasern sich vermehren. (Die weitern Verhältnisse der elementaren Zusammensetzung vid. Entzündungsprodukte der Leber.)

Die Verhältnisse des Kreislaufs und der einzelnen Bestandtheile des Bluts in der Tuberkulose gehen aus der Vergleichung der tuberkulösen Ablagerungen in den verschiedenen Organen, mit dem Zustande und Inhalt des Herzens zwar nicht bis zur Evidenz hervor; aber sie vermitteln in bedeutendem Masse die Kenntniss der zu Grunde liegenden Blutmischung. Trotz der vorzüglichen hierzu gelieferten Arbeiten von Andral, Gavaret, Engel ist diese Angelegenheit von solcher Wichtigkeit, dass die protokollarische Vorführung einzelner Thatsachen hier nothwendig wird. Es folgen dieselben, um nicht zu ermüden, in aphoristischer Kürze.

1) Tuberkel der rechten Lunge und des Brustfells, exsudative Pneumonie. — Im Herzbeutel 2 Drachmen Serum; Herzmuskel schlaff, welk, blassroth; in der linken Kammer leicht zerdrückbares Blutgerinnsel; die rechte leer; im rechten Vorhof Blut- und Faserstoffgerinnsel. In der Aorta thoracica nebst leicht zerdrückbarem Blutkoagulum flüssiges Blut.

2) Roher Lungentuberkel; tuberkulöse Darmgeschwüre. Tod durch Hydrocephalus chronicus und die Herzkrankheit — Herzbeutel mit der Oberfläche des Herzens innig verwachsen, eine 2‴ dicke Exsudatschwarte; Herzmuskel straff und blutreich, in den Höhlen viel Blut und Faserstoffgerinnsel.

3) Gehirn, Lungen und Darmtuberkel. — Im Herzbeutel 2 Drachmen Serum. Herz im linken Ventr. etwas hypertrophirt; die Segel der zweispitzigen Klappe sehnig verdickt; in beiden Höhlen nebst dunkelschwarzem, glänzendem Blute wenig Faserstoffgerinnsel.

4) Roher Tuberkel der rechten Lunge, chronische Gehirnwassersucht. — Im Herzbeutel einige Tropfen Serum, linkes Herz um das Doppelte in seinen Wänden hypertrophirt; Bicuspidal-klappen am freien Rande verdickt; linke

Kammer leer; in der rechten nebst wenig Faserstoffgerinnsel, klein zerstücktes, schwarzes Blutkoagulum.

5) Kavernen der linken Lunge; Fettleber sehr ausgebildet; — Bauchwassersucht. — Im Herzbeutel eine Unze klares Serum; rechte Kammer sehr weit nach rechts und abwärts ausgedehnt, ihre Wandungen verdünnt; Herzmuskel schlaff, Höhlen leer; in den grossen Gefässen schlaffes Faserstoffgerinnsel.

6) Tuberkulöse Pneumonie und Darmtuberkel nebst alten tuberkulösen Kavernen. — Im Herzbeutel 3 Drachmen Serum; Herzmuskel schlaff und blass; in den Höhlen kohärentes, dunkelschwärzliches, glänzendes Blutgerinnsel mit fest anhaftendem Faserstoffkoagulum; das letztere füllt die Anfangstheile der grossen Gefässe ganz aus.

7) Tuberkulöse, schnell gebildete Kavernen in beiden Lungenspitzen. — Linker Ventrikel hypertrophirt; in den Höhlen Blut- und Faserstoffgerinnsel.

8) Inveterirte, sich rückbildende Lungentuberkel, Steinbildung in den Nieren; exsudative Bauchfellentzündung. — Herzbeutel leer; Herzmuskel schlaff und blass; in beiden Vorhöfen Faserstoffgerinnsel, die Kammern leer.

9) Tuberkel der Schädelknochen und harten Hirnhaut; Brustwassersucht. — Herzbeutel leer; in der linken Kammer sparsames Blut- und Faserstoffgerinnsel; der freie Rand und die Oberfläche der zweispitzigen Klappe sehnig verdickt; ebenfalls die der Tricuspidalis, und gleicher Inhalt der rechten Kammer; Herzmuskel schlaff und blass.

10) Recenter und alter Lungen- und Darmtuberkel. — Herzbeutel einige Tropfen Serum; Herzmuskel blass und schlaff; in beiden Kammern wenig schlaffes Faserstoffgerinnsel.

11) Erweichter Lungen-, Darm- und Knochentuberkel. Perforirendes Magengeschwür. Einige Tropfen Serum im Herzbeutel; Herzmuskel blass und schlaff; die Kranzvenen von dunkelschwärzlichem Blute erfüllt. Linker Ventrikel um die Hälfte hypertrophirt hält rothes flussiges Blut; der rechte

lockeres, wenig zusammenhängendes, stark färbendes Blutgerinnsel.

12) Tuberkulöse Pneumonie der rechten Lunge. — Herzbeutel leer. Herz straff und fest, dunkelschwarzes Blutgerinnsel im linken; im rechten dasselbe nebst Faserstoffsträngen.

13) Tuberkulöse Pneumonie der linken Lunge nebst Milztuberkel nach Typhus. — Herzbeutel 2 Unzen Serum; linke Herzkammer in den Wandungen hypertrophirt, voll schlaffen Faserstoffgerinnsels; rechte Kammer und grosse Gefässe Blut- mit Faserstoffgerinnsel.

14) Darm- und Mesenterialtuberkel nach Typhus. — Im Herzbeutel 2 Drachmen Serum; Herzmuskel blass, blutarm; in der linken, bedeutend hypertrophirten und in der rechten Kammer schlaffes Faserstoffgerinnsel.

Die Reihe von Thatsachen erweist, dass der Gehalt des Bluts an Faserstoff, überhaupt an festen Theilen ein sehr wechselnder ist, dass also der Grundsatz die Tuberkulose einer absoluten Fibrinvermehrung zuzuschreiben ein durchaus irriger ist*). Das nur ist gewiss, dass selbst nach den

---

*) Lecanu hat den Fibringehalt als 0,003; Andral und Gavaret in ihren frühern Untersuchungen von 0,0021 — 0,0059; Simon von 0,0046 — 0,0065 angegeben. Es ist damit einerseits in vergleichenden Betracht zu ziehen, dass die andern der hyperinotischen Krase (Simon) angehörigen Processe mit einem Fibringehalt von 0,007 — 0,010 versehen sind; andrerseits, dass der Fibringehalt in den entgegengesetzten hyperinotischen Krankheiten nach And. und Gav. z. B. im Typhus von 0,001 — 0,0054 variirt. Dass daher die Blutmischung der Tuberkulose, weder in einer sogenannten Arteriellität des Blutes, noch in einer absoluten Faserstoffvermehrung (Hyperinosis) bestehe; ergibt sich aus diesen Vergleichen, und ist durch die späteren Untersuchungen von Andral, Gavaret und Engel genügend widerlegt. Die ersteren lassen sich darüber in ihrer Pathologie des Blutes folgendermassen aus: in 9 Fällen rohen Tuberkels war die normale Fibrinmenge von 2,7 — 3,5 (1000 Th.); in zwei andern mit reinen Entzündungsformen kombinirten Fällen 4,8 — 5,1. In 10 Fällen von erweichtem Tuberkel 4 — 5; in 14 Fällen von Kavernenbildung das Minimum 4,0 3mal zwischen 4,4 — 4,6; 10mal zwischen

grössten tuberkulösen und gleichzeitigen serösen Exsudationen ein gewisses Quantum fester Proteinverbindungen im

---

5,0 — 5,9; in zwei andern Fällen von Kavernenbildung auf 2,0 gesunken. Engel zählt den infiltrirten Tuberkel (man begnüge sich damit, Tuberkel zu sagen; denn der Begriff der Infiltration in die Zellen der Gewebe ist nicht mit Bestimmtheit durchzuführen, und die Bezeichnung zum Unterschiede von Miliartuberkel ist jetzt darum unnöthig, weil der letztere nach seinen chemischen und Formbestandtheilen nicht in einem Punkte mit der Tuberkelbildung kongruirt; daher derselbe künftighin weit passender Miliargranulation, Miliarkrankheit genannt und den skorbutischen Krankheitsprocessen zugezählt werden mag) der faserstoffigen Blutkrase bei. Nach meinen Erfahrungen bestätige ich diesen Ausspruch für alle diejenigen Fälle, welche mit Entzündung verbunden sind. Engel aber rechnet die infiltrirten Tuberkeln in allen Fällen zu den Entzündungsprodukten; und erklärt deren fernere Umbildung durch den überwiegenden Faserstoffgehalt, das Trockenbleiben des Exsudats und den Mangel an Organisationswasser. Die stete Verbindung der Entzündungsprocesse mit der Tuberkulose wird dem geistreichen Urheber dieser Hypothese stets Vertheidigungsgründe an die Hand geben; aber die Unzulänglichkeit derselben stellt sich klar hervor. Die Bedingungen zur tuberkulösen Umgestaltung des Entzündungsprodukts sind nach Engel 1) zu grosse Quantitäten geronnenen Exsudatfaserstoffs. Warum werden aber die exuberanten Entzündungsprodukte der Pleuritis, Pericarditis, Peritonitis so selten zu Tuberkeln, und gestalten sich vielmehr zu den höher organisirten Gebilden der Entzündungsprodukte? 2) Mangel an Organisationsflüssigkeit, an albuminöser Durchfeuchtung. In dieser Lage sind häufig Lungen in exsudativer Pneumonie, im Zustande der grauen Hepatisation mit pleuritischen Exsudaten; welche die Blutarmuth und den gehinderten Blutdurchgang durch dieselben bewirken, ohne dass sie tuberkulös werden. In einer grossen Zahl von Lungen mit infiltrirtem Tuberkel ist dagegen die Durchfeuchtung und der Blutzustrom bedeutend; es bildet sich die Tuberkelzelle in den Lungenzellen dieses Bronchialasts, während in denen eines benachbarten Astes das Organisationswasser hingereicht hat, um reines, sich weiter organisirendes Entzündungsprodukt darzustellen. Die elementaren Untersuchungen beweisen endlich, dass mit der Bildung der Tuberkelzellen stets Ausdehnung und Bluterfüllung der Kapillargefässe Statt habe. 3) Das bereits gebildete, tuberkulöse Exsudat theilt dem benachbarten die Neigung zur gleichen Umwandlung mit. Diese Idee der mechanisch im Raume fortschreitenden Kontagiosität widerstreitet den Grundsätzen Engel's über die den Tuberkeln zu Grunde liegende Krase

Blute übrigt; da unter allen Bedingungen, selbst bei vollkommner Blutarmuth und Erschlaffung des Herzmuskels eine gewisse Quantität von Faserstoff in den Anfangstheilen der grossen Gefässe vorhanden ist. Ob dieses stete Fortbestehen einer gewissen Menge fester proteinhaltiger Theile im Blute durch alle Phasen der Tuberkelbildung, ein Attribut des zu Grunde liegenden tuberkulösen Krankheitsprocesses sei, bleibt unentschieden. Vielmehr ist das unter allen Umständen, in allen Formen mit der Tuberkelbildung gleichzeitige Entzündungsprodukt, das stete Vorkommen eines begränzten Entzündungsprocesses im Umfange des tuberkulösen Organs oder Organtheils, der Grund, weshalb beständig eine bestimmte Menge ausscheidbaren Fibrins im Blute Tuberkulöser vorhanden ist. Die Quantität des Fibrins steht mit der Mächtigkeit und dem Umfang der begleitenden Entzündung in geradem Verhältnisse. In ausgedehnter tuberkulöser Pneumonie füllen die Faserstoffkoagula oft beide Ventrikel; in der Kavernenbildung ist eben wegen dieser begleitenden, oft vollkommen organisirte Exsudate setzenden Entzündung, selbst trotz des Vorhandenseins umfänglicher seröser Exsudate, eine verhältnissmässig grosse Menge Faserstoffs in den Herzkammern und grossen Gefässen. Je mehr sich der kombinirte Entzündungsprocess durch grosse feste und flüssige Exsudate erschöpft; desto sparsamer, schlaffer und von Serum

---

ganz und gar; und ist durch keine Erfahrungen zu beweisen. 4) Fremde Beimengungen, z. B. Blut. Sie wirken nicht anders, denn jedes andre Lungen oder Darm komprimirende Exsudat, im kleinern Raume auf die Zellen der Gewebe, und haben eben so oft Verödung des organischen Theils, als Tuberkelbildung in demselben zur Folge.

Nach Erschöpfung der faserstoffigen Krase durch Tuberkelbildung geht dieselbe in die seröse und endlich die Krase des chronischen Skorbuts über. Wenn ich das von Engel über die der Tuberkulose zu Grunde liegende und sie später begleitende Blutmischung aus weitumfassenden Erfahrungen hervorgegangne Urtheil vollkommen theile; erkläre ich aus den dargethanen Gründen über seine spezielle Darstellung der Tuberkulose das ganz Entgegengesetzte. — (*Engel*, Archiv für physiologische Medicin — Zeitschrift Wiener Aerzte.)

durchtränkter werden die faserstoffigen Gerinnungen. Diese gesetzmässige Kombination des Entzündungsprocesses und der Tuberkelbildung hat selbst ausgezeichnete Forscher bestimmt, sich irriger Weise für die Identität beider Processe zu entscheiden. Fortgesetzte Untersuchungen des Bluts Tuberkulöser im Leben, verglichen mit den Sektionsresultaten, ferner mit den Blutuntersuchungen von Kranken, welche einer Entzündungsform der von Tuberkel gewöhnlich ergriffnen Organen unterworfen sind, werden in's Klare setzen; welchen Antheil der tuberkulöse, welchen der Entzündungsprocess an der Blutmischung habe, aus der diese beiden Formen in steter Kombination hervorgehen.

Die Zustände des Milzgewebes sind ausserordentlich wechselnd nach der Entwicklung der einzelnen Tuberkelablagerungen, ihren Ausdehnungen im Körper, den damit kombinirten, oder denselben vorhergehenden Krankheitsprocessen. Die Gesammtheit dieser Veränderungen stellt übrigens keine der Tuberkulose eigenthümliche Charaktere dar.

Die Harnorgane erleiden in der Tuberkulose in mehr als 50% der einzelnen Fälle bedeutungsvolle pathologische Störungen. Die Nieren sind der Hyperämie und der Entzündung der Kortikalsubstanz häufig unterworfen; das Entzündungsprodukt gestaltet sich zur Faser, welche oft in solcher Ausdehnung sich ablagert, dass ein Theil der Harnkanälchen durch sie vernichtet wird. Bisweilen geht der Entzündungsprocess von sämmtlichen Harnkanälchen aus und die Bildung von Entzündungsprodukten erstreckt sich auf das Nierenbecken. Endlich ist die Fettbildung in den Nieren, die hauptsächlich mit der tuberkulösen Phthise vorkömmt eine ebenso wichtige Thatsache als die Fettbildungen in der Leber Phthisischer. Der Harn charakterisirt sich in solchen Fällen durch einen geringen Eiweissgehalt, durch das Vorkommen von Entzündungszellen und Fettbläschen in demselben. — Die Harnblase ist ebenfalls Sitz eines exsudativen Entzündungsprocesses mit Bildung von Kernfaserlagen in der submukösen Zellgewebeschicht. Die Epithelial-

lagen schuppen sich oft in grossen Stücken ab, welche im Urin sich vorfinden; in demselben sind dann auch häufig Entzündungszellen (v. Entzündungsprodukt der Nieren und der Blase) vorhanden.

Veränderungen des Gehirns sind der Tuberkulose nicht eigenthümlich, charakterisiren sich aber kurz in Folgendem: Hyperämie der Hirnhäute und der Marksubstanz in schnell verlaufenden Tuberkelkrankheiten; Trockenheit und Blutarmuth der Gehirnsubstanz mit serösem Exsudat der Arachnoidea in Begleitung langwieriger Phthisen; plastisches Exsudat der Hirnhäute; Blässe, Blutarmuth und Weichheit der Marksubstanz bei Kombination des Tuberkels mit erschöpfenden serösen Exsudaten.

Dritter Abschnitt.

Der Typhusprocess.

Der Verlauf der diesem Processe angehörigen Krankheitsformen ist in Breslau von den mir in Wien und Paris vorgekommnen Beobachtungen nicht sonderlich abweichend. Mehr als ein Drittheil der beobachteten, mit dem Tode endigenden Fälle gehört den lentescirenden Typhusformen an; sowohl nach den Erscheinungen während des Lebens, als auch nach den Resultaten der Autopsie. Sind wir berechtigt, durch die vollkommenste Analogie, welche der Krankheitsverlauf bei den am Typhus Verstorbnen mit dem Verlauf bei den Hergestellten dargeboten hat, mit Zuversicht zu schliessen, dass diese Krankheit auch in diesen Fällen stets vorhanden gewesen sei; so ist das Mortalitätsverhältniss des Typhus in unserm Lande ein sehr günstiges. Diese Punkte werden in einer andern Schrift, welche im Einzelnen unsre Epidemien des Typhus mit denen von Wien und Paris vergleicht, nächstens eine besondre Würdigung finden.

Der Typhus auf der Darmschleimhaut.

1. Das Stadium der typhösen Infiltration.

Dies Stadium ist der äussern Erscheinung nach als das erste in der Leiche mit Sicherheit festzustellen. Wiewohl ein vorhergehender Kongestionszustand in der Darmschleimhaut ausser allem Zweifel anzunehmen ist: hat diese Periode doch selten ein tödtliches Ende, und entgeht mithin unsrer Untersuchung.

Diese Krankheitsepoche charakterisirt sich äusserlich folgender Massen: der obere Theil des Krummdarms ist in

der ganzen Schleimhautfläche, meistens an sehr zahlreichen, linsengrossen Stellen, von weisslichen, 0,3‴ hohen Granulationen erhoben, die an Konsistenz der übrigen Schleimhaut gleich kommen.

Der untere Theil des Krummdarms bis zu der Bauhinschen Klappe zeigt die Schleimhaut an einzelnen linsen- bis bohnengrossen, oftmals an 2″ Längendurchmesser habenden Stellen, welche den solitären Follikeln oder den Peyerschen Placques entsprechen, emporgehoben. Diese Erhebungen der Schleimhaut bilden Wülste mit wallartig vorragenden, scharf abgeschnittnen Rändern. Sie steigen von der Basis schief auf, so dass ihre Grundfläche eingeschnürt erscheint. Ihre Oberfläche ist teller- oder napfförmig, sie hat im Mittelpunkt eine flachrundliche Vertiefung, oder einen grubigen Nabel. Die deckende Schleimhaut ist hellröthlich, prall, gespannt, und lässt den röthlich weissen Inhalt durchschimmern; die Masse des Wulstes ist von vermehrter Resistenz, oft bis zur sehnenartigen Härte. Die Insertionsstelle der Wülste liegt in dem konvexesten Theile des Darms, gegenüber der Gekrösanheftung. Dies Lagerungsgesetz hat jedoch im untersten Theil des Krummdarms, bis 3 Zoll oberhalb der Bauhinschen Klappe seine Grenzen. Die Gestalt der Wülste ist kreisrund oder elliptisch; der längere Parameter der Ellipse fällt häufig in die Längenaxe des Darms; sehr oft mit Entschiedenheit in die Queraxe desselben. Die Wülste nehmen von dem obern Theil des Krummdarms nach der Bauhinschen Klappe an Grösse allmälig zu, ohne ein bestimmtes Gesetz der Progression zu befolgen. An den der Blinddarmklappe nächstgelegnen Punkten finden sich neben Wülsten von mehren Zollen Durchmesser, oft andere nur erbsen- bis bohnengrosse. Können dieselben auch einer sekundären Infiltration zugeschrieben werden: so ist doch in ihrer äussern Erscheinung nicht das mindeste unterscheidende Merkmal dafür vorhanden.

2 *Anomalien in der äussern Erscheinung der Infiltration.*

Es treten vereinzelte, sehr kleine, scharf abgegrenzte Wülste und nur im mittlern Theile der Krummdarmschleimhaut auf, mit Blässe und Verdünnung der benachbarten Schleimhaut. Diese Formen greifen wegen der Beschränkung des Produkts auf einen engen Raum in die Tiefe der Darmhäute, und führen im weitern Verlaufe meist zur Durchbohrung des Darms.

Das Uebermass im Auftreten der Infiltration besteht meistens gleichzeitig in Ueberzahl der Wülste und in zu grosser Ausdehnung des einzelnen Wulstes. Die ganze Krummdarmschleimhaut ist mit den Wülsten so dicht bedeckt, dass zwischen je zweien oft kaum ein Intervall von 6‴ übrigt. Die einzelne Placque ist am Rande prall gespannt, mit der wallartigen Erhebung, aber nach der Mitte hin an einzelnen Stellen eingesunken, und ihre Oberfläche hierdurch quer gefaltet. Oder der Wulst nimmt vom Centrum nach dem Rande im Höhendurchmesser ab; so dass derselbe durch die allmälige Verjüngung, am Rande nur noch eine unbedeutende Erhebung über die benachbarte Schleimhaut ausmacht. — Diese Ausbreitung ist ein Uebermass in der Lokalisation der Typhusprodukte, und bedingt stets Lethalität. Mit Unrecht wird sie daher als Hemmung des Typhusprocesses angesehen.

Hemmungsbildungen sind dagegen die sekundären Infiltrationsprocesse.

Um bestehende Geschwüre herum bilden sich, weithin die benachbarte Schleimhaut erhebend, Wülste, welche ein Kontinuum mit dem Geschwürssaume ausmachen; deren Umfang entweder den originären Typus der eliptischen Grundform nachbildet, oder von unregelmässig runden Linien zusammengesetzt wird. Sie haben eine blassröthlich, oder vollkommen weisslich gefärbte Oberhaut; sie verjüngen sich allmälig nach der benachbarten Schleimhaut hin, sind schlaff, und nehmen den Fingereindruck an. Die Krankheitssymptome,

sowie das Aussehen des von der sekundären Infiltration umgebnen Geschwürs, bezeichnen diesen Process als den lentescirenden Typhus, mithin als eine Hemmungsbildung. — Ausserdem erheben sich selbstständig neue Wülste von geringer Mächtigkeit, blasser Färbung und grosser Schlaffheit der Masse.

Eine vierte Anomalie in der typhösen Infiltration ist die Rekrudescenz des Typhus. In der Umgebung der netzförmigen oder grubigen Typhusnarbe (v. postea) finden sich 3 bis 6 Linien Durchmesser habende Wülste, deren Oberfläche faltig oder schwach gespannt, von hellweisslicher Färbung ist, deren grösster Höhendurchmesser im Mittelpunkte liegt. Der peritonäale Ueberzug des Darms ist an den entsprechenden Stellen oft schwärzlich tingirt.

Endlich weicht die typhöse Infiltration durch eine grössere Verbreitung in der Darmschleimhaut ab, nach aufwärts bis in die obersten Theile des Dünndarms; nach abwärts in sehr seltnen Fällen bis in den aufsteigenden, queren und absteigenden Theil des queren Dickdarms.

5. Elementare Untersuchung der Infiltration.

Die Charaktere der Schleimhaut erfahren auf der Oberfläche des Wulstes folgende Aenderungen: die Oberfläche ist sehr dicht mit Zotten besetzt, welche an der Grundfläche einen Querdurchmesser von 0,02 — 0,08 mill. haben. Die Ränder dieser Zotten erscheinen durch ihre epitheliale Hülle doppelt, ihr Innenraum enthält Zellen, deren Hüllen nicht deutlich gesondert sind, die aber deutliche Kerne mit Körperchen führen. Die Vertheilung der von Blutkügelchen dicht angefüllten Blutgefässe, ihre kapillaren Verästelungen und vielfachen Anastomosen können entschieden bis an die Spitzen der Zotten verfolgt werden.

Das zellkernige Gewebe der Zotten ist sehr locker; in einzelnen, losgestossnen Zotten unterschied man bei starker Kompression des Präparats eine mit grossen gelben Fettbläschen ausgefüllte Höhle. Die Nervenfasern, welche durch

das unterliegende Schleimhautepithel in bogenförmigen Endschlingen durchgriffen, liessen sich nicht in die Zotten hinein verfolgen.

Die Zotten und das benachbarte Epithelium der Schleimhaut sind mit einer grossen Zahl von Krystallen bedeckt, welche das einfache Rhomboeder und die dreiseitigen Säulenformen (ähnlich den Turmalinkrystallen) des hemiedrisch dihexaedrischen Systems darstellen *). Ausserdem befanden sich in Reihen und Grüppchen an einander gelagert Zellen von längs ovaler Form, an beiden Enden zugespitzt, drei Mal so lang als breit, mit rundlichen Kernen; sie waren über die Oberfläche der Zotten vertheilt.

Die Masse des Wulstes besteht aus wenigen Fasern des Bindegewebes, einem von Blutkugeln **) dicht ausgefülltem Kapillargefässnetz und zum grössten Theile aus Zellen von 0,007 — 0,010 mill. diam. Durchmesser von vollkommner Rundung im Einzelnen, in der Anordnung polygonal gedrückt, von vollkommner Durchsichtigkeit mit 3 bis 5 sehr kleinen, nur punktgrossen Körpern. Diese Zellen bleiben in Essigsäure unverändert, ihre Körperchen erschienen dunkler und schärfer begrenzt in demselben Medium. Zwischen diesen rundlichen Zellen lagern längs ovale, und einzelne zugespitzte Zellen von 0,015 — 0,02 längerem und 0,005 mill. diam. kürzerem Durchmesser, welche den Formationszellen des Zellgewebes oder des Muskels ähnlich sind.

*) Schönlein beschrieb diese Krystalle zuerst und gab als Formen an die mehrseitige rhombische Säule, die dreiseitige Säule einfach, sowie mit Abstumpfung der Seitenkanten. *Müller's* Archiv 1836. p. 259.

**) Die Behauptung Vogel's, dass man in dem Blute, welches die vielen Gefässe der Schleimhaut erfüllt, keine Blutkörperchen mehr unterscheide; ist mithin durch meine Beobachtungen durchaus nicht bestätigt worden. Nach ihm sind von der Schleimhaut die Epitheliumzellen abgestossen, und lässt dieselbe nichts von fremder Substanz bemerken. Zwischen den Zellgewebefasern erfolgt die Ablagerung einer unbestimmten, weiter unten als körnig bezeichneten Masse, mithin in die submuköse Schicht. Das Mangelhafte dieser Beobachtungen wird jenem tüchtigen Forscher gewiss fernerhin nicht entgehen. *Vogel* Tab. XXII.

In einer andern Reihe von Fällen zeigte die oberste Schicht des typhösen Wulstes, und zwar zuerst im mittlern Theile, keine Spur von Zotten oder Schleimhautepithel. Die Oberfläche bestand aus Zellen, von 0,005 — 0,015 mill. diam. im Durchmesser verschieden; einzeln rund; verbunden polygonal abgeflacht, mit einer verschwimmenden, an die Peripherie nahe hinanreichenden Körperchenmasse; selten mit 1 bis 2 diskreten Kernen. Auf der Oberfläche verliefen zwischen diesen Zellen sehr grosse, bis in die feinsten Aeste von Blutkügelchen ausgedehnte Gefässe, um welche herum die Zellen gereiht sind. Oberhalb der letztern, und zwischen ihnen lagen zahlreiche Krystalle von der Grundform eines stumpfen rhombischen Oktaeders herkommend. Die aus zufällig zerrissnen Kapillargefässen hervortretenden Blutkügelchen hatten 0,005 mill. diam. Durchmesser und etwas darüber; sie waren also etwas grösser, als gewöhnlich.

Nach der Peripherie des Wulstes hin waren die Lagen des Schleimhautepithels ebenso unversehrt vorhanden, wie die Zotten; diese waren dermassen ausgedehnt, dass sie an ihrer Basis oft einen Durchmesser von 0,08 mill. diam. in die Quere besassen. Sie enthielten zahlreiche, bis an ihre Spitzen ausgedehnte Blutgefässe, die ebenfalls oft 0,015 — 0,025 queren Durchmesser besassen.

Die tiefer liegenden Schichten des typhösen Wulstes waren durchgängig aus den mehrfach geschilderten, rundlichen Zellen zusammengesetzt; sie traten durch Essigsäure sowohl in den Umrissen, als auch in dem sonst verschwimmenden Inhalt schärfer hervor. Die an der Oberfläche des Wulstes zahlreich zwischen die Zellen vertheilten Blutgefässe wurden nach der Tiefe hin immer sparsamer. Zwischen den Zellen fanden sich sehr zerstreut, und weit auseinander gedrängt einzelne Zellgewebe-Fasern. Dies die Einlagerung des typhösen Produkt in die submuköse Zellfaserschicht.

Unter der tiefsten Lage der neugebildeten Zellen erschienen die Muskelfasern des Darms mit sehr vielen dazwischen gelagerten grossen, durch Essigsäure nicht sehr

veränderten Fettbläschen. Die elastischen Fasern des Bauchfellüberzugs waren von sehr vielen, mächtig ausgedehnten Kapillargefässen durchzogen.

Die stecknadelkopf-grossen Granulationen im obern Theile des Krummdarms bei normalem Typhus bestehen aus einem dichten Konvolut von Zotten mit sehr erweiterten und bis an die Spitze derselben dicht erfüllten Kapillargefässen, während das übrige Gewebe der Zotten aus der dichtgewebten Zellkernmasse bestand, in der sich vollkommen undurchsichtige Körperchen sonderten.

Die Anomalien der Infiltration, welche sich in ungewöhnlich geringer oder grosser Quantität des Produkts, in sekundären und rekrudescirenden Infiltrationen aussprechen, zeigen keine Abweichung von den eben angegebnen elementaren Veränderungen. Anders ist es mit den Abweichungen in der Verbreitung der typhösen Infiltration.

Die Infiltrationen im Verlaufe des Dünndarms (jejunum) zeigten auf der Oberfläche unversehrte Zotten im Zustande grosser Schwellung, an den einzelnen in ungleichem Masse. Die Erfüllung der Blutgefässe reichte nur bis an die Grundfläche der Zotten, an welcher sie, wie die sogenannte arter. helicinae, blind zu endigen schienen; die nicht vom Blute injizirte Fortsetzung des Kapillarnetzes liess sich weiter verfolgen. Die Masse der typhösen Granulationen bestand zu gleichen Hälften beinahe aus den mehrgenannten eigenthümlichen Zellen des Typhus und aus doppelt geschwänzten, an beiden Enden scharf zugespitzten Faserzellen; wie sie als Bildungszellen des Muskelgewebes bekannt sind.

Typhöse Infiltration in den ganzen Dickdarm in einem einzigen Falle beobachtet: die Granulationen waren durchgehends bohnengross von einer vollkommen kugligen konvexen, oder konvexen in der Mitte genabelten Oberfläche; röthlich und nach der Mitte hin mit weissen Pünktchen gesprengt. Auf der Oberfläche derselben befand sich nur hier und da eine Zotte, aber regelmässig aufsitzend zapfenartiges Cylinderepithel; darunter die mehrfach beschriebnen Zellen des typhösen

Produkts von ausgezeichneter Grösse; insofern sie von 0,007 — 0,01 mill. Durchmesser erreichten, und ein Theil von ihnen die Körperchen in gesondertem Kerne umschlossen führte. Neben diesen Zellen erschienen die längsovalen auch geschwänzten Zellen mit kleinen Körperchen besetzt. Die zwischenlaufenden Blutgefässe waren leer. Dies doppelte Zellenlager enthielt erst in der Tiefe elastische, parallel gelagerte Fasern, und darunter die gewöhnlichen Muskelfasern. Uebrigens erfüllte dasselbe die ganzen unter dem Schleimhautepithel liegenden Gewebe in der Umgebung der Infiltration.

4. Stadium der Schorffbildung.

Aeussere Erscheinung. Der typhöse Wulst ist in der Mehrzahl der Fälle stärker geschwellt, die erhobnen Ränder sind dunkelroth bis in das Violette und schwärzlich Rothe; die Oberfläche desselben deckt eine dem Rande mehr oder weniger nahe und von ihm eng umfasste Kruste, von verschieden dunkler, bräunlicher Färbung, bröckliger Masse, die dem darunter liegenden Gewebe nur locker anhängt. Sie bildet sich zumeist auf denjenigen Wülsten zuerst, welche der Bauhinschen Klappe am nächsten liegen, und schreitet fort nach aufwärts. Auf dem einzelnen Wulste schreitet sie vom Centro zur Peripherie. Die Darmgefässe sind von dunkelm, klebrigen Blute ausgedehnt; die übrige Darmschleimhaut ist durch Auftreibung der Zotten besonders sukkulent. In der Krustenbildung zeigen sich mehre Abarten.

Auf kleinen Wülsten liegt sie namentlich im Beginn der Epoche, als dünne, mit den schwärzlich-gelben Fäkalstoffen tingirte Kruste so dicht auf der Delle des Wulstes, dass sie deren Gestalt und ebne Oberfläche vollkommen spiegelt. Sie gleicht am meisten den Kapseln der Fadenpilze. Auf weiter entwickelten Wülsten bedeckt der Schorff als ungestaltete Masse die ganze Oberfläche, ohne dem früheren Bildungstypus zu folgen, mit Faltungen und Furchen in der Fläche; er ist am Rande losgestossen und gleicht bei der

Auftreibung der von dunkelrothem Blute injizirten Ränder den Brandschorffen von Haut und Muskel, oder den dicken Borken des Impetigo.

In sehr rapid verlaufenden Fällen sind die Krusten von grösserer Dicke, bilden eine leistige, gerippte Oberfläche; mit den dunkeln krümmlichen Fäkalstoffen bedeckt ähneln sie alter mit Moos bedeckter Baumrinde. Die Ränder sind stark geschwellt, durch das injizirte Blut geröthet, die umgebende Schleimhaut ist mehrfach gewulstet und emporgehoben. Die tiefer liegende Masse des Wulstes ist uneben höckrig; sie liegt hier und da, befreit von der zerklüfteten Krustenmasse, zu Tage. Dies Vorherrschen des Verschorffungsprocesses, namentlich bei grösserer Verbreitung über die Krummdarmschleimhaut ist stets lethal.

Anormaler Weise ist der die Kruste umfassende Schleimhautsaum oft in seinen Gefässen dergestalt injizirt, dass die Oberfläche von kleinen, rundlichen, schwammigen Erhabenheiten besetzt erscheint. — Oder mit der Schorffbildung ist eine vehemente Infiltration in die den Boden bildende Masse des Wulstes gegeben; somit erscheint namentlich oft an der Bauhinschen Klappe ein einzelner in Verschorffung begriffner Wulst, 5 bis 8 Linien hoch, von vaskulöser Schleimhaut umfasst, und es hängt die durch die Schorffbildung gelockerte Masse, wie ein Polyp, in die Höhle des Darmes hinein. Beide Anomalien begründen die eigenthümlichen Blutungen des Darms im Typhus.

5. Elementare Untersuchung der Schorffbildung.

Die Oberfläche ist von einer grossen Zahl rhombischer Säulen (Fig. 5. Tab. II.) bedeckt, mit schief aufgesetzten Endflächen und mehrfacher Abstumpfung der Seiten- und Endkanten; sie haben einen Querdurchmesser von 0,015 — 0,025 mill., und bedecken in der Menge von 80 — 100 das Gesichtsfeld des Mikroskops; sie sind durchgängig in Essigsäure unlöslich.

Die Masse der Schorffe besteht aus kleinen, 0,003 — 0,005 mill. Durchmesser habenden, runden, ringartigen Kernkörperchen ohne Spur eines Inhalts; sie ähneln den zerfallnen Kugeln der grauen Hirnsubstanz, waren verschiedenartig an einander geballt und gereiht (Fig. 6. Tab. II.). Der umfassende Saum des Wulstes hat sehr ausgedehnte Zotten, deren Blutgefässe nicht injizirt sind; zwischen ihnen die unveränderten, von wenigen Kapillargefässen durchsetzten Zellen des Schleimhautepithels. Unter dieser Schicht befand sich in mehrfach gedoppelter Lage, im Saume und sparsamer unter der Kruste ein dichtes, zusammenhängendes Gewebe von Zellen (Fig. 7. Tab. II.), die 0,007 — 0,01 mill. Durchmesser besassen, meist nur ein einziges, centrales Kernchen führten. Häufig aber waren unter dicken Krusten unmittelbar die Muskelfasern des Darms gelagert; wodurch mithin die gleichzeitige und plötzliche Verschorffung des ganzen typhösen Wulstes angezeigt war. Uebrigens waren Muskelfasern und elastische Fasern des Bauchfells unverändert.

Die grossen polypenähnlichen Massen auf typhösen Schorffen zeigten in den locker ausfallenden Theilen ebenfalls schwarze, unvollkommen kuglig gestaltete Massen aggregirt; darunter aber in einem von Blutkügelchen dicht erfüllten Gefässnetz die Zellkerne des typhösen Exsudats.

6. Stadium der Eiterung.

Die typhösen Geschwüre sind von deutschen und französischen Autoren, namentlich von Rokitansky und Cruveilhier so ergiebig beschrieben, dass ihre äussere Erscheinung hier nur kurz und zur genauern Bestimmung einzelner Anomalien angeführt wird (vid. *Rokitansky* Handb. d. patholog. Anat. Vol. III. pag. 242 — 244.).

Das typhöse Geschwür erscheint an der Stelle des typhösen Wulstes; lagert beständig in der konvexesten Linie des Darms, meist dergestalt, dass sein längerer Durchmesser in die Längsflucht des Darms fällt. In einzelnen Fällen jedoch (v. supra) liegt der längere Parameter entschieden in

der Queraxe des Darms, oft ist auch der Lagerungscharakter am untersten, der Bauhinschen Klappe nächsten Theile des Krummdarms verwischt; indem die zahlreichen, vereinten Geschwüre die ganze Fläche der Darmschleimhaut einnehmen. Die Formen des Geschwürs sind die elliptische, runde, und unregelmässig buchtige; sie erscheinen am häufigsten am untern Theil des Krummdarms und variiren in Grösse von 2—3‴ bis 2—3″ diam. Die Grundfläche des Geschwürs ist glatt und eben, eine sehr dünne Schicht, durch welche die Muskelhaut hindurchleuchtet. Der Rand ist vom Grunde abgelöst, frei und verschiebbar über denselben hervorragend, nach innen verdünnt und scharf abgeschnitten, von bläulichrother bis schiefergrauer Färbung. Die benachbarte Schleimhaut ist weniger injizirt, blass und eingesunken; schon nach vierzehntägigem Alter des Geschwürs auffallend verdünnt.

7. *Aeussere Anomalien des typhösen Geschwürs.*

Das einfach lentescirende Darmgeschwür, die einfache typhöse Darmphthise: — die in den gedachten, allgemeinen Lagerungs- und Formverhältnissen dem oben beschriebnen Typhus gleichenden Geschwüre sind in ihrem Grunde von viskösem, durchsichtigem Fluidum bedeckt, ihre Ränder sind stärker emporgehoben, gewulstet und blass; der peritonäale Ueberzug der genannten Stellen ist von dunkelschwärzlichem Blute stark injizirt; die umgebende Schleimhaut ist verdünnt, leicht zerreisslich, blass, oft erweicht, dass man sie mit stumpfen Werkzeugen abstreifen kann. An den höher gelegnen Theilen des Krummdarms ist die Schleimhaut zu einer klebrigen, dunkel röthlichen, leicht abzustreifenden Sulze verändert. Die grössern Geschwüre des Krummdarms sind oft bis 1½ Fuss oberhalb der Bauhinschen Klappe dergestalt mit einander vereinigt, dass sie eine ununterbrochne, gemeinsame Umrandung von Kreis- und Parabelschnitten besitzen. Die Gestalt solcher kombinirter lentescirender Geschwüre ist, wie durch eine Form, die in die Schleimhaut hineingedrückt

wäre, ausgeschnitten. (Die Bäcker bedienen sich gewisser Blechformen, um aus dem Teige einzelne Stücke herauszuschneiden, die Ränder eines so gebildeten leeren Raums gleichen auffallend den Rändern des lentescirenden typhösen Geschwürs.)

Das lentescirende Typhusgeschwür mit Rekrudescenz des typhösen Processes zeichnet sich dadurch aus, dass die umgebende und benachbarte Schleimhaut des Randes wulstartig emporgehoben ist, und die Oberfläche dieser neuen, typhösen Infiltration der Ränder sich nach aussen allmälig verflacht; oft bis zum unmerklichen Uebergange in die umgebende Schleimhaut. Die Ausbreitung der Infiltration an den verschiedenen Punkten des Geschwürsrandes ist ungleich; oft ist sie an den äussern Endpunkten des grösseren Parameters am ausgedehntesten. Dieser sekundäre Infiltrationsprocess folgt also auch der gesetzmässigen Ablagerung nach dem Längendurchmesser des Darms.

Eine dritte Form des lentescirenden Typhusgeschwürs ist diejenige, in welcher sich ausser dem einfachen, lentescirenden Geschwüre verschiedne, infiltrirte Wülste, bisweilen schon in beginnender Schorffbildung vorfinden. Die Wülste der neuen Eruption sind von geringer Erhebung, blass, von schlaffer Oberfläche. Diese Kombination anormaler Formen führt häufig zur Perforation. Das typhöse Geschwür hat an manchen Stellen die Narbenbildung fast ganz erreicht, an andern ist das einfache lentescirende Geschwür in geringer Zahl; in seiner grössten Nähe viele kleine Wülste der sekundären Infiltration: und in einem dieser sparsam vertheilten Geschwüre hat alsdann die hanfkorn- bis linsengrosse Durchbohrung ihren Sitz. Die Ränder der perforirten Stelle sind scharf abgeschnitten, auf der peritonäalen Aussenfläche häufig von einem Ringe breiten, kohärenten Exsudats umgeben.

8. Elementare Untersuchung des typhösen Geschwürs.

Die ganze Grundfläche des Geschwürs zeigt nirgends eine Spur von Schleimhautepithel oder Zotten. Die einzelnen auf das vielfachste untersuchten Lagen des Geschwürsbodens zeigten nur in seltnen Fällen auf ihrer Oberfläche Zellkerne des typhösen Produkts; nur bei neu entstandnen frisch abgeschorfften Geschwüren ein zahlreiches, stark injizirtes Blutgefässnetz.

Meistens bilden die Fasern des unwillkührlichen Muskels unmittelbar den Geschwürsboden; darunter erscheinen die elastischen Fasern des peritonäalen Ueberzugs, von dicht injizirten Blutgefässen durchsetzt. Das Geschwür ist mit vielen orthorhombischen Säulen bedeckt, die häufig durch das rhombische Oktaeder zugespitzt sind. Die Ränder des typhösen Geschwürs zeigen die Zotten von dicht gefüllten Kapillargefässen durchzogen, stets aber ohne das zellkernige Gewebe, welches die Zotten des typhösen Wulstes zusammensetzt.

Die accessorischen Randwülste in den Fällen sekundärer Infiltration zeigen alle oben angeführten Charaktere der einfachen Infiltration; nur sind sie ärmer an Gefässausbreitungen. Ihre Oberfläche ist mit einer verhältnissmässig geringen Zahl rhombischer Säulen bedeckt.

Die Erweichung der Schleimhaut im obern Theile des Krummdarms bei lentescirenden Geschwüren, und zwar die so gebildete röthliche Sulze zeigt unter dem Mikroskop runde Zellkerne, von 0,005 — 0,0075 mill. Durchmesser, mit 2 bis 3 kleinen Körperchen, die in Essigsäure schärfer hervortreten, und zwischen ihnen vertheilt eine grosse Zahl rhombischer Säulenfragmente von einer sehr stumpfen Grundform. Schleimhautepithel und Zotten sind völlig untergegangen. In mehren Fällen zeigte bei dieser Erweichung auf der Schleimhaut, der betreffende peritonäale Ueberzug linsen- bis erbsengrosse, in einander verfliessende Ablagerungen; diese standen dicht gedrängt, hatten gelblich weisse Färbung, knorpelartige

Resistenz, und waren in dünnen Schnitten durchsichtig. Sie bestanden völlig aus elastischen Fasern, die mit alternirend gestellten, in die Länge gestreckten Zellkernen besetzt und in dichtere Netze verbunden waren. Ueber diesen lag eine Schicht länglich runder Zellkerne von 0,015 — 0,025 mill. grösserem diam. und mit 4 bis 8 sehr kleinen, runden Kernkörperchen.

9. Die Vernarbung des typhösen Geschwürs.

Von den andern pathologischen Schriftstellern abweichend, erkenne ich zwei Formen der Typhusnarbe, und werde mich durch die Erörterung rechtfertigen.

Die netzförmige Narbe (Placque à surface reticulée; Chomel; — Retrogradwerden der Aftergebilde durch Aufsaugung; Rokitansky) erscheint vorzugsweise im obern Theile des Krummdarms, hat elliptische Form und Längslagerung des Geschwürs an der den Gekrösanheftungen gegenüber liegenden Wand. Sie besteht aus einer bestimmt angeordneten Reihe isolirter, kaum hanfkorngrosser Grübchen, deren Basis von dem schwärzlich tingirten Bauchfell, und der Muskellage gebildet wird. Zwischen diesen Grübchen geht die umgebende Schleimhaut in vollkommen gleich breiten Brücken dergestalt hindurch, dass die Gesammtheit dieser Uebergänge ein zusammenhängendes Netz bildet. Die einzelnen Grübchen stehen vollkommen alternirend in Dreiekstellung, und schliessen an den Endpunkten der Ellipse mit einem einzelnen Grübchen. Die dazwischen verlaufenden Schleimhautbrücken haben dieselbe Mächtigkeit und Färbung, wie die umgebende Schleimhaut.

Die strahlige Typhusnarbe (deprimirte, sternförmige N.) erscheint in recentem Zustand als elliptoidische oder unvollkommen rundliche Tiefung der Schleimhaut; gelagert, wie das Geschwür. Sie enthält im Mittelpunkt eine mehr oder minder kleine Stelle mit ersichtlichem Mangel der Schleimhaut; die betreffenden Punkte des peritonäalen Ueberzugs sind in scharfer Umgrenzung schiefergrau gefärbt. Schon

in der Neubildung rücken häufig die Ränder an dieser Stätte des Schleimhautdefekts so nah an einander, dass die ganze Schleimhaut in ununterbrochnem Zusammenhange erscheint, aber glatter und faltenloser, als die Umgebung mit schiefergrauer Tinktion der Bauchfellplatte. Letztere verliert sich bei Narben, die von einer viel frühern Lebensperiode herstammen, welche dann nur durch die grössere Glätte und Anspannung einer begrenzten Stelle der Schleimhaut, durch eine bei reflektirtem Lichte besonders ersichtliche, seichte Vertiefung, durch Verdünnung der Darmhäute, und in seltnen Fällen durch eine strahlige Zusammenziehung von der benachbarten Schleimhaut aus nach der Mitte der narbigen Stelle hin sich unterscheiden.

10. Elementare Zusammensetzung der Narben.

Netzförmige, siebartige Narbe: die dünnen Stellen in der Tiefe der Grübchen bestehen aus einer doppelten Schicht von Fasern. Die tiefern sind parallel an einander gelagerte Cylinder, von gleichmässigem 0,003—0,004 mill. betragendem Durchmesser; die höhern bilden, sich mehrfach durchkreuzend, ein Balkennetz, in welchem sich mehre kleine dichotomisch verzweigte Cylinder mit Kernen besetzt, als Kapillargefässe ohne Inhalt unterscheiden lassen.

Die Epithelialschicht geht nur bis an den Rand dieser grubigen Vertiefungen; die durch die Narbe hindurchgehenden Brücken zeigen nicht eine einzige Zotte.

Aeusseres Ansehn und mikroskopische Untersuchung veranlassen mich somit diese netzförmige Placque Chomels für eine Narbenform zu erachten. Ihr wesentlicher Charakter ist: dass an den Stellen der typhösen Wülste, die auch durch die schiefergraue Färbung des peritonäalen Ueberzugs angedeutet sind, die eben geschilderten Texturveränderungen entweder gleichzeitig mit den andern Narbenformen, oder mit andern, in der Heilung begriffnen Geschwüren vorkommen. Die mikroskopische Untersuchung aber erweist, dass in den grubigen Tiefen ein Defekt der Schleimhaut Statt hat, ja

selbst die Zwischenglieder der Schleimhaut zwischen den einzelnen Grübchen der Zotten beraubt sind; mithin selbst hier durch diesen Defekt eine Verdünnung hervorgebracht wird. Verdünnung der umgebenden Schleimhaut und stellenweiser Ausfall charakterisiren die Typusnarbe; während dieselbe in retrograden, typhösen Wülsten ganz unverletzt, oder nur in der Mitte durchbrochen sein müsste.

Die grubige Narbe, in der Bildung begriffen, oder ganz vollendet, hat die unveränderte Körnerschicht des Schleimhautepithels als Decke, die Zotten aber fehlen durchgängig. Die darunter folgende Lage besteht aus Cylindern von Bindefasern, an denen aussen länglich runde Zellkerne von 0,007 mill. Durchmesser mit 3 bis 5 Kernkörperchen anliegen. Darunter endlich die Lagen der unwillkührlichen Muskelfasern und die elastischen Fasern.

Betheiligung der andern Organe am typhösen Process.

11. Die Milz im Typhus.

Sie ist nach der Entwicklung der Krankheit in den Verhältnissen der Grösse und Struktur verschieden. In den ersten Tagen der Krankheit nimmt sie, wie am Lebenden durch die Perkussion zu ermitteln ist, ein drei bis vier Mal die Norm überwiegendes Volum an. Für die entschiedne Vergrösserung im Längendurchmesser stellt sich die Thatsache, dass sie von der sechsten Rippe linkerseits bis an den linken Hüftbeinkamm herabreicht, als Beweis dar. Ihr Breitendurchmesser nimmt häufig das ganze linke Drittheil der Fläche des Unterleibs ein. Es ergibt sich hieraus nothwendig nach dem Gesetze der Gleichmässigkeit in der Ausdehnung schwellender Organe auch die Zunahme in der Dicke: und so ist schon an Lebenden in den ersten Tagen der Krankheit die entschiedne Volumszunahme zu bestimmen. [Nach dem Genusse von Speisen habe ich mehrmals eine Abnahme des perkutorischen Bereichs der Milz an Typhuskranken beobachtet.]

Bei Entwicklung des infiltrirten Wulstes auf der Dickdarmschleimhaut ist die Milz um das Drei- bis Vierfache vergrössert; vorherrschend ist der Längendurchmesser; die geringste Zunahme erfährt und dem Wechsel am meisten unterworfen ist der Dickendurchmesser. Die Kapsel ist gespannt, Konsistenz ist gering, und bei später als 24 Stunden nach dem Tode vorgenommner Sektion, die: einer zerfliessenden Sulze; die Färbung ist kirschroth, an der Luft schnell heller werdend. Zerreissungen habe ich nicht beobachtet.

Bei exuberanter Infiltration, sowie bei der Schorff- und beginnenden Geschwürsbildung ist die Kapsel gerunzelt; das Volum drei- bis vierfach, mit der vorerwähnten Konsistenz und Färbung des Gewebes. Bisweilen treten Nebenmilze von Erbsen- bis Wallnussgrösse auf.

Zwar noch Weichheit, aber schon vermehrte Konsistenz und nur doppelte Volumsmehrung begleiteten die typhöse Darmzerreissung.

Bei lentescirendem Geschwür ist die Massenzunahme gering, der Umfang manchmal beinahe normal; Konsistenz vermehrt bis zur knorpelartigen Festigkeit, Kapsel gerunzelt bei grösserer Weichheit; im umgekehrten Falle fest gespannt; das Gewebe ist kirschroth, oft mit eingesprengten weissen Punkten.

Bei Verbindung des lentescirenden Typhus im Zustand der Geschwürsbildung mit Entzündungen, namentlich des Bauchfells, bleibt diese Vermehrung der Konsistenz und bräunlich rothe Färbung. Bei Kombination des ersteren Zustandes mit Puerperalkrankheiten ist die Konsistenz geringer, die Färbung dunkel bräunlich roth.

Mit der Narbenbildung geht das Volum der Milz zum Normalen zurück. Wenn sich ausser den fertigen Narben noch lentescirende Geschwüre vorfinden; ist die Kapsel gerunzelt, das Gewebe von mittler Konsistenz, Färbung dunkelbräunlich.

Vielfache mikroskopische Untersuchungen gaben im Ganzen folgende, wenig befriedigende Resultate: in den ersten

Zeiträumen bestand das Gewebe aus den unveränderten Zellchen der rothen Milzsubstanz, untermischt mit sehr zahlreichen, vollkommen runden, und auf einen Durchmesser von 0,007 mill. geschwellten Blutkörperchen. Schwellung und vermehrte Elastizität liessen auf ihren grösseren Gehalt wässriger Bestandtheile schliessen. Die zwischen den rothen Kügelchen verlaufenden Gefässe waren ebenfalls von Blutkügelchen erfüllt.

Viel später angestellte Untersuchungen waren ergiebiger, und ich lasse deren eine im Zusammenhange folgen:

Milz eines im Stadium der Schorffbildung verstorbnen Typhuskranken; von doppeltem Volum; Konsistenz zwar noch zusammenhaltend, aber auf dem Durchschnitt bei geringstem Druck zerfliessend. Drei getrennte Typen der Zellenform wurden in derselben unterschieden. Zuvörderst vollkommen runde Zellen von 0,005 mill. Durchmesser, bisweilen etwas darunter, mit je einzelnen, zentral gestellten, runden Kernen, in welchen die Masse der Körperchen nicht zu isolirten Formen geschieden war. Diess die Milzzellen. Als zweite Form erschienen Zellen von längsovaler Gestalt, von 0,015 mill. längerem und 0,003 mill. kürzerem Durchmesser; mit ebenfalls ovalen, in den Umrissen nur bei sehr starker Vergrösserung scharf gezeichnet erscheinenden Kernen, deren Körperchen gestaltlos den ganzen Innenraum füllten. Die dritte Form stellte die einfach- und doppelgeschwänzten Zellen dar mit mittlen oder terminalen Köpfen, und beiderseits lang und dünn ausgezognen Endfäden; das Milzvenenepithelium. — Das Verhältniss der drei verschiednen Zellenarten zu einander war bestimmt durch ein viertes Element, nämlich sehr zahlreiche, elastische Fasern, die theils vollkommen unregelmässig vertheilt, theils in weitbogigen, ungleichmässigen Schlingen verliefen und, sich vielfach abzweigten (Fig. 30. Tab. II.). Sie bildeten das Grundgerüste. An ihnen hin verliefen die Hauptvenen der Milz, bis in die feinsten Verästelungen von Blutkügelchen erfüllt. Ihr Kapillarnetz breitete sich in weitesten Umfange zwischen

die Milzzellen aus. Dasselbe trat an allen jenen Stellen, wo bei der ersten Betrachtung nur die doppelt geschwänzten Epithelialzellen der Milz erschienen, bei wiederholter Untersuchung, stärkerem Drucke, grösserer Ueberrieselung zum Vorschein. Jede solche Epithelialzelle ist aber in ihrer ganzen Länge von Milzzellen besetzt; sie dienen demnach zum Mittelglied zwischen Blutgefäss und Zelle. Die Nothwendigkeit dieser Vermittlung, einer übrigens normalen Erscheinung, nur im pathologischen Zustande schärfer vortretend, liegt darin; dass die Epithelialzellen den Kapillargefässen eine festere Aussenwand geben müssen, ohne welche die festeren Milzzellen eine Kompression üben würden, welche die Elastizität der Venenwände überwöge. Ausserdem bieten sie aber durch die verschiedenen, von ihnen selbst gebildeten Flächen einen grössern Ansatzraum für die Milzzellen dar; wodurch sie den Zweck jeder Blutdrüse realisiren: in einem möglichst kleinsten Raum die möglichst zahlreichsten Berührungspunkte zwischen Blutgefäss und Zelle herzustellen. Dass diese Bestimmungen den zahlreichen Epithelialzellen verliehen seien, beweist ihr Mangel in kleinen geschrumpften Milzen, in denen auch die Blutgefässe sparsam, und arm an Blutkügelchen sind. Die Blutgefässe veröden wegen des Mangels der Zwischengerüste.

Die Zellen der zweiten Form, längsoval, beinahe streifenartig, sind gewiss bedeutungsvoll für die Massenzunahme der Milz. Die bedeckenden Zellkerne aller cylindrischen Fasergebilde sind die Reste ihrer Formationselemente, mithin die ganzen Zellen stets vorher gebildet. Dies Gesetz muss auch in den pathologischen Bildungen sich bestätigen. Da nun die Vergrösserung der Milz nicht allein auf Ausdehnung der primitiv vorhandnen Kapillargefässnetze beruhen kann; sollten dann nicht diese Zellen die neuentstehenden, in der Bildung fortschreitenden, aber unvollendeten, epithelialen Bildungszellen der Kapillargefässe sein? Sollten diese nicht den pathologischen Anwuchs des Venennetzes bedingen, da ausser ihnen kein anderes fremdes Element in den Milz-

tumoren vorfindlich ist? Bei Rückbildung der geschwellten Milze stellen diese neuen Zellen die Fasern des Bindegewebes dar; aber auch die Kapillargefässe sind alsdann seltner, und auch ihre Involutionsform ist die Bindefaser. Für die oben ausgesprochne, sich unabweisbar aufdrängende Hypothese spricht also endlich: das Zusammentreffen der neugebildeten Zellen mit der Vermehrung der Kapillargefässnetze, sowie das Zurücktreten derselben zur Bindefaser mit einer ähnlichen, rückgängigen Verwandlung der Kapillarnetze *).

Milze, welche dem lentescirenden Geschwür und der beginnenden Narbenbildung angehörten, bestanden ausser den Kügelchen der rothen Milzsubstanz, ebenfalls aus Zellen des Venenepithels, von längsovaler, fast fadenförmiger Gestalt, von 0,025 — 0,04 mill. längerem und 0,005 mill. querem Durchmesser; mit einer in der Mitte oder am Ende befindlichen, schlauchartigen Erweiterung, in der ein halbdurchsichtiger Kern mit 2 bis 4 Körperchen (Fig. 8. Tab. II.). In denselben Milzen hatten die Hüllen der Blutkörperchen ihre, die runde Form stets wieder nach jedem Druck anstrebende, elastische Kraft verloren. Sowohl bei Druck der benachbarten Kügelchen, wie bei ihrer Fortbewegung verzogen sie sich in die längsovale, in die sogenannt biscuitförmige Gestalt; nahmen andre kleine, freischwimmende Globulinen auf, kehrten auch wohl vorübergehend zu ihrer früheren Form zurück.

Die Nebenmilze waren von geringer Konsistenz, kirschroth von Farbe. Sie bestanden aus Zellen, von vollkommner

*) Essigsäure liess die ganzen Milzzellen, sowie die Kerne der Epithelialzellen in schärferen Umrissen hervortreten. Alkohol färbt beide Arten leicht gelblich, und drückt sie in allen Theilen schärfer aus. Salpetersäure ist konzentrirt, und in verschiedner Verdünnung ohne Wirkung. Sublimatlösung lässt die Ränder der Milzzellen dunkler und scheinbar dicker erscheinen. Lösung des salpetersauren Silbers wirkungslos. Aetzkalihydrat zerstört beiderlei Zellen; lässt aber die Epithelialzellen ausgezeichnet schön hervortreten, und zeigt ihre Lagerungsverhältnisse zu den Venen.

Rundung, 0,005 mill. im Durchmesser habend, mit 3 bis 4 vollkommen dunkeln, vom Centrum und der Peripherie gleich entfernten Körperchen. Diese Zellen dehnten sich in Essigsäure merklich aus, die Körperchen wurden dunkler, und schärfer umschrieben.

12. Die Leber und Bauchspeicheldrüse im Typhus.

Die Leber zeigt eine nicht konstante, und nie eine ganz isolirte, d. h. nicht auch unter andern Krankheitsprocessen eintretende Veränderung. Während der typhösen Infiltration und beginnenden Schorffbildung ist sie mehr oder weniger dunkelbraun; ein viscides, stark abfärbendes Blut führend; die Galle ist zähe flüssig und lichtbraun. Bei Kombination dieser Epoche mit Puerperalkrankheit war die Leber im Dickendurchmesser vergrössert, ihre Farbe hellbraun, auf dem Durchschnitte entleerte sie ein hellröthliches, in das Violette fallende Blut und setzte Fett auf das Messer ab. In dem Zeitraum des vollendeten Geschwürs ist die Leber sehr vergrössert, mit Vorherrschen des Breitendurchmessers, oft mit zelligen Anheftungen ihrer peritonäalen Hülse an das Zwerchfell; die Kapsel selbst oft verdickt. Die Oberfläche der Leber ist in ihrer Wölbung von vorn nach hinten verflacht, oder vollkommen abgeplattet, stumpfrandig; ihre Färbung lichtbraun in das Bräunlich-Weisse; die Konsistenz ist mürbe und leicht zerreisslich mit grossmuschligem Bruche; das Gewebe ist blutarm, mit Fett infiltrirt. Das lentescirende Geschwür und die beginnende Vernarbung zeigt die Leber, besonders in einzelnen Theilen vergrössert; namentlich hat der rechte Lappen im Dicken- und Längendurchmesser zugenommen, die Farbe fällt in das Lichtbraune, das Gewebe ist mit vielem schmierigen Fett infiltrirt. Die Gallenblase ist von grünlich weisser, vollkommen dünnflüssiger Galle ausgedehnt.

Die Gestalt der Leberzellen zeigt geringe Verschiedenheiten. Die etwas Fett absetzenden Lebern bestanden aus Zellen von 0,02 — 0,025 mill. Durchmesser, ganz ausgefüllt

von vollkommen runden Kernen, des Durchmessers von 0,005 mill., mit mehren Körperchen von distinkter Kugelform. Ausserdem führen die Zellen wenige kleine, in Essigsäure lösliche Fettbläschen. [Das Nähere siehe Entzündungsprodukte der Leber.]

Das Pankreas hatte keine stete Theilnahme; es war röthlich weiss, von verschiednem Blutinhalt und verschiedner Konsistenz. In einem Falle bot der Kranke durch 14 Tage alle Zeichen des Abdominaltyphus. Die Sektion wies die Blutmischung in Herz und Leber ganz, wie im Typhus auf, die Darmschleimhaut aber war nicht affizirt. Nur das Pankreas war bei weitem dicker und resistenter, als normal. Unter dem Mikroskope erschienen die Zellen von 0,007—0,01 mill. Durchmesser mit Kern und 2 bis 6 undurchsichtigen Körperchen in unregelmässiger Stellung, und um sie herum eine nicht bestimmt gestaltete Kernmasse. Die gewöhnlichen Reagentien Essigsäure, Alkohol und Aether brachten keine Veränderungen in ihnen hervor.

13. Die Organe des Kreislaufs und der Athmung im Typhus.

Das Herz hat im Typhus meistentheils eine eigenthümliche Formveränderung erlitten. Der linke Ventrikel ist von normalem Volum oder wenig grösserem, und zeigt nur unbedeutende Verminderung der Konsistenz. Der rechte Ventrikel ist zusammengefallen und schlaff; dicht unter seiner Basis ist die Muskelsubstanz vorzugsweise weich und unelastisch, und zeigt daselbst eine grubige Vertiefung. Die Farbe ist blassbraun. Die Hauptmomente der Gestaltsveränderung beruhen auf dem Verlust im Längendurchmesser, auf der Erschlaffung der Muskellagen. Durch diese Erschlaffung erhält das Herz der Typhösen ein leicht zu erkennendes, fast pathognomonisches Aussehn. In der Lage sieht man die vordere Wand des rechten Ventrikels als schlaffe, tiefliegende Platte unter dem Niveau des linken Ventrikels. Hebt man das Herz an den Gefässstämmen empor, so erscheint bei bleibender Resistenz des linken Ventrikels der

rechte, wie ein leerer Beutel, schlaff herabhängend, am Grunde tief eingesunken, oder bei gleichzeitiger Dilatation mehrfach gefaltet. Die Kranzgefässe des Herzens ragen durch starke Injektion als Stränge von lichtblauer Färbung hervor. Der linke Ventrikel enthält bei erstem Beginn des Typhus schwarzes, schmieriges Blutkoagulum, der rechte etwas flüssiges, violettes, leicht abfärbendes Blut. Im Zeitraum des typhösen Geschwürs ist der Inhalt beider Ventrikel flüssiges, dunkel violettes, stark abfärbendes Blut, mehr desselben im rechten Ventrikel; die absteigende Aorta thoracica enthält eine geringe Menge desselben in flüssigem Zustande; die Pulmonalarterien etwas dunkles, zerfliessendes Blutgerinnsel.

Bei lentescirendem Geschwür und im Zeitraum der Narbenbildung hielt das linke Herz nebst schwarzem, leicht zerdrückbarem Blutgerinnsel wenig faserstoffiges Koagulum; das rechte: Blut von grosser Dünnflüssigkeit und violetter Färbung nebst ebenfalls zerstücktem Blutgerinnsel. Selten fanden sich die Flächen der zweispitzigen Klappe etwas verdickt. Bei diffuser Infiltration in die Schleimhaut des Krummdarms enthielten Herzhöhlen und grosse Gefässe ebenfalls sparsam, schlaffes Blut- und Faserstoffgerinnsel.

Der Herzbeutel enthielt gewöhnlich 2 bis 6 Drachmen klares Serum; während der Lentescenz und Narbenbildung 4 bis 6 Mal mehr.

14. Bronchien und Lungen im Typhus.

Die Bronchien sind erweitert, ihre Schleimhaut gewulstet, röthlich, in der Lentescenz oft schwärzlich gefärbt mit klebrigem Schleime bedeckt, oder mit hellröthlicher, schaumiger Flüssigkeit, bisweilen mit gelbem eiterartigen Schleime.

Das hellgelbe schaumige Sekret bestand aus vollkommen runden Zellkernen von 0,005 mill. Durchmesser mit 4 bis 5 Körperchen; ihre Zahl ist sehr gross, ohne dass die Flüssigkeit im mindesten einen eiterartigen Schein bekommen hätte.

Die Lungen sind nur selten zellig an das Rippenbrustfell angeheftet, die vordere Fläche des obern Lappens und die innern Ränder sind häufig emphysematös. Das Gewebe der obern Lappen ist blassbraun in das Bräunlich-Rothe, trocken, lässt eine schaumige, schmutzig braune Flüssigkeit auf dem Durchschnitt hervortreten. Die besondern Veränderungen, welche den hintern Theil der obern und die untern Lappen befallen, sind folgende:

1) Sie besitzen vermehrte Konsistenz, sind schwärzlich roth und enthalten ausser wenig Luft viel schmieriges, schwarzes Blut — typhöse Hypostase.

2) Sie sind hart und resistent, brüchig, luftleer; entleeren bei Durchschneidung eine bräunliche, saniöse Flüssigkeit. Diese Veränderung befällt ganze Lungenlappen oder nur einzelne, umschriebene Stellen — typhöse Hepatisation. Das Gewebe ist weicher, das Sekret schaumig, von bräunlicher Färbung mit weissen Punkten und Streifen, von brandigem Geruch; — der ebengedachte Zustand geht in die Zerfliessung über.

3) Die untern Lappen sind vorzugsweise an isolirten, erbsen- bis hühnereigrossen Stellen resistent, luftleer, und entleeren auf dem Durchschnitt ein gelbliches, klebriges, faulig riechendes Sekret.

Im Beginn des typhösen Processes in der Lunge sind die Lungenzellen selbst erfüllt und ausgedehnt von Zellkernen, die 0,007 mill. Durchmesser hatten und mehre Körperchen enthielten. Diese Kerne schwellten die Lungenzellen selbst an. In dem die Lungenzellchen umgebenden Gewebe längs der bronchialen Fasern lagen Zellen von 0,015 mill. Durchmesser, mit mehren runden Kügelchen ganz erfüllt; Körnchenzellen, welche während dieses Processes in den Lungenbläschen, auf der Bronchialschleimhaut ihre Entstehung hatten (Fig. 31. Tab. II.).

In den sub 2 und 3 geschilderten Zuständen erfüllten die Zellchen des typhösen Produkts, mit Entzündungszellen gemengt, beinahe die ganze Masse. Die Wandungen der Lungenzellen, die Blutgefässe ingleichen waren fast völlig

verdrängt; nur die in ihrem Gerüste erhaltnen Bronchialfasern wurden in unversehrtem Zustande erkannt.

Der Lungentuberkel erschien in keinem Falle rezent mit Typhus kombinirt; bisweilen erschienen verkreidete oder indurirte Tuberkel im verdichteten Parenchym der Lungenspitze; bisweilen waren ganze Lappen von indurirtem Tuberkel erfüllt. Ein einzelner Fall von vorzüglicher Beweiskraft für die Immunität des typhösen und tuberkulösen Processes und für die Art ihrer Aufeinanderfolge mag hier erwähnt werden:

Die linke Lunge, überall festzellig angeheftet, war in drei Regionen verschieden gestaltet. Der obere Lappen, verdichtet, von knorpelartiger Resistenz, luft- und blutleer von glänzendem Dunkelschwarz mit eingestreuten, weissen, verkreideten Granulationen und den als weisse Schwielen erscheinenden Bronchialverzweigungen. Die zweite Region, die obere Hälfte des untern Lappens verdichtet, von vermehrter Resistenz, luft- und blutleer von grauröthlicher Färbung, mit umschriebnen, runden, verschieden grossen über die Fläche vorragenden Granulationen, um welche herum das Gewebe röthlich graubraun (die ganze Region genau von der Farbenmischung des Feldspathporphyrs), beim Druck floss eine braunröthliche, jauchige Flüssigkeit aus. — In der untersten Zone war die Sonderung der grauen tauben- und hühnerei grossen Granulationen im Zustande der festen Hepatisation der Lungen am evidentesten. In der rechten Lunge waren nur in der Spitze einzelne gesonderte, verkreidete Tuberkeln, im mittlern Lappen umschriebne Hepatisationen. In der Milz waren 6 bis 7 erbsen- bis bohnengrosse frische Tuberkeln. Im Darm waren netzförmige Typhusnarben in grosser Zahl. Im Herz und den grossen Gefässen schlaffe Koagula.

Die Aufeinanderfolge der Krankheitseruptionen in diesem Individuo ist der Art: Am ältesten und weitesten zurückgebildet ist die Tuberkulose in dem linken obern Lungenlappen und der rechten Lungenspitze. Darauf folgte,

vielleicht erst nach vielen Jahren, aber nicht lange Zeit vor dem Typhus die Tuberkulose der zweiten, oben bezeichneten, mittlern Zone der linken Lunge. Jetzt interkurrirte der typhöse Process und, — wie am Kranken beobachtet wurde — alle Erscheinungen der Lungenkrankheit cessirten. Mit der Rückbildung des typhösen Processes erfolgt die akute Tuberkulose der Milz, die Infiltration des Tuberkels in der untern Zone der linken Lunge, die Erweichung des festen Tuberkels der mittlern Zone und die Infiltration in den mittlern Lappen der rechten Lunge.

Wenn allerdings auch nur die Konkurrenz anderer Erfahrungen diesem einzelnen Falle die Beweiskraft verleiht: so ist doch aus dem Voranstehenden die Wichtigkeit solcher wirklicher Specimina ersichtlich.

15. Die Gekrösdrüsen im Typhus

Von den drüsigen Gebilden werden diese im nächsten Bereich der typhösen Produkte liegenden Organe am häufigsten zur Reaktion gegen den Krankheitsprocess erregt, und mit in denselben hineingezogen. Auch hier ist die äussere Erscheinung von andern Forschern, namentlich Rokitansky (a. a. O. III. Bd. p. 242 u. 251), mit erschöpfender Genauigkeit beschrieben worden. Mit Entschiedenheit sind bei der grossen Mannigfaltigkeit der Theilnahme keine Entwicklungsepochen festzustellen; sondern nur gewisse Grade bis zu einer bestimmten Grenze anzunehmen.

1. Die typhöse Infiltration der Drüsen des Gekröses; sie erscheinen in langen Ketten längs des ganzen Ileum zu bohnen- bis hühnereigrossen Massen geschwellt, einzeln oder gepaart, sind von den Bauchfellplatten überkleidet, von graulich weisser Färbung, gehöriger Resistenz und gleichmässig gelblich-weissem Gewebe auf dem Durchschnitt. Sie bestehen aus Zellkernen, von gleichmässiger Rundung, von 0,005 mill. Durchmesser, dicht an einander geordnet; mit 1 bis 2 kleinen, punktförmigen oder einer ganz unbegrenzten Kern-

masse *). Diese Form stellt die gewöhnliche Betheiligung der Gekrösdrüsen am typhösen Processe dar.

2. Vorherrschende typhöse Infiltration der Gekrösdrüsen (tumultuarische Metamorphose des Typhusgebildes in den Gekrösdrüsen. Rokitansky.) Die Gekrösdrüsen sind ebenfalls längs des ganzen Krummdarms; oft höher hinauf und tiefer bis in das Mesocolon zu der Grösse von Bohnen und Eiern geschwellt, zeigen nach dem Blinddarm hin die grösste Volumsvermehrung; mehre von ihnen sind durch die Zunahme an einander gerückt, zusammengeballt und an einander abgeplattet; ihre peritonäale Hülse lässt die stellenweisen, starken Injektionen der gelockerten peripherischen Masse hindurchleuchten. Die Konsistenz des Gewebes ist verschieden; fest in den einen, ist es in andern vaskulös gelockert oder breiig erweicht. Sie bestehen aus Zellkernen von 0,004 — 0,005 mill. Durchmesser, vollkommner Rundung, die mit einer Körperchenmasse ganz ausgefüllt waren. In seltnen Fällen betrug ihr Durchmesser 0,01 mill. und enthielt 3 bis 4 gesonderte Körperchen. Das diese Zellen aufnehmende Gewebe war ganz identisch mit dem intercellularen Gewebe der Epithelialmembranen. Ausserdem aber befand sich in diesen Drüsen eine Menge von Zellen, längsovaler Gestalt, 0,003 mill. querem und 0,015 mill. längerem Durchmesser, mit 3 bis 4 kleinen, gesonderten, oder völlig verschmolznen Körperchen. Diese längsovalen, fast linearen (nach der terminologischen Bedeutung in der Phytographie) Zellen waren an die durch die übrige Masse hindurchgehenden Gefässe angereiht, und breiteten sich von beiden Seiten der Gefässe aus. Diese Zellen haben die Bedeutung, Elementargebilde für eine neue Zellfaser oder Gefässbildung zu sein.

*) Vogel fand in den Mesenterialdrüsen eine ungeheure Menge kleiner Zellen, zum Theil unter $^1/_{300}$‴, zum Theil $^1/_{150}$ — $^1/_{200}$‴, wenige mit deutlichen Kernen, in Ammoniak und Liq. kal. caust. vollkommen löslich (a. a. O. Tab. VII. Erklärung). An dieser Stelle spricht Vogel auch im Widerspruche mit Tab. XXII. von denselben Zellen von $^1/_{300}$ — $^1/_{400}$‴ Durchmesser in der typhösen Placque.

Mehre auskrystallisirte, sechsseitige Säulen und unmessbar kleine Kügelchen waren ausser den genannten Gebilden neben ihnen vertheilt.

3. Rückbildungsepoche des typhösen Produkts in den Gekrösdrüsen. Die Drüsen schwinden vollkommen, oder schrumpfen bis auf einen gewissen Grad, indem sie eine Menge erdiger Bestandtheile nach innen absetzen und nach aussen eine Stätte für die Pigmentablagerung bilden. Nach den verschiednen Entwicklungsmomenten schreiten sie auch wieder in verschiedner Art zurück; haben eine unebne höckrige Oberfläche; hier und da noch Gewebtheile von organischem Ansehen, und sind von einer zellfasrigen Hülle umgeben. Mehre von ihnen bestanden aus Krystallen von 0,2 — 0,3 mill. längerem und 0,1 — 0,15 mill. kürzerem Durchmesser, undurchsichtig, rhombische Säulen und Tafelformen, bisweilen auch rhombische Oktaëder darstellend. In der Unterlage oder im Innern der Krystalle, wie nicht genau unterschieden werden konnte, befanden sich undurchsichtige 0,004 mill. messende Körperchen, mit allseitigen zackigen Ausläufen. Die Krystalle waren häufig in Bruchstücke zerdrückt, und so undurchsichtig, dass ihre Kanten und Winkel nicht unterscheidbar waren. Das umgebende Gewebe enthielt Fasern von 0,007 mill. querem Durchmesser, sparsam in Bündel vertheilt. Die typhösen Produktzellen waren nur in unzusammenhängenden, fast texturlos erscheinenden Resten in der Umgebung der Krystalle. — Essigsäure machte die Krystalle durchsichtiger. Salpetersäure und Aetzkalihydrat wirkten auf sie nicht ein. Salzsäure löste die Krystalle auf.

16. Die Harnorgane und ihre Sekretion im Typhus.

Die Nieren sind in einzelnen Fällen durch Blässe und Blutarmuth ausgezeichnet; die Blase zeigt häufig Wulstung und Verdickung der Schleimhaut. Beide Organe zeigen nie für den Typhus eigenthümliche Veränderungen.

Das sehr eigenthümlich veränderte Sekret der Nieren muss aber bei der Mannigfaltigkeit der pathologischen Zustände der übrigen Organe im Typhus der sorgfältigsten Untersuchung unterworfen werden. Von einer grossen Anzahl derselben habe ich zur Mittheilung nachstehender Resultate nur diejenigen gewählt, deren Objekte uns leider durch den Tod die Bestätigung der Diagnose verschafften.

Normale Harnbestandtheile.

Die Vermehrung der Harnsäure ist in den ersten Zeiten bis zur Geschwürsbildung schon durch die bräunlich rothe Färbung des nicht sedimentirenden, fast völlig klaren Harnes und die saure *) Reaktion desselben kurz nach der Entleerung zu erschliessen. Ausser in Verbindung mit mehren Basen fand ich sie rein im Stadium der Höhe in wenigen Fällen: — am achten Tage der Krankheit als kleine Dihexaëder, mit abgestumpften und so zugerundeten Ecken, dass einzelne Kryställchen das Ansehn gerötheter Ringe erhielten. — Am 9. Tage der Krankheit in einem bräunlich gelben, trüben Harn von schwach saurer Reaktion als schwarze, in Grüppchen zusammen stehende Körperchen, die ebenso wenig eine Kanten als Kugelform erkennen liessen; mit ihnen gleichzeitig Erdphosphate und Entzündungszellen. — Am

*) In Bezug auf den Werth der einfachen sauren oder alkalischen Reaktion muss ich allerdings nach den neuesten Untersuchungen Liebig's „über die Konstitution des menschlichen Harns" mein Urtheil in suspenso halten. Da die Reaktion des Harns einzig und allein von der Natur der Nahrungsmittel abhängen soll; ist allerdings eine von mir bei diesen Arbeiten nicht geübte Ueberwachung der Ingesta und vergleichende Kontrolle zu üben. Gleichwohl muss ich a priori die Ansicht aussprechen: dass, da der pathologische Urin bei der ungemein geringen Quantität der Ingesta in einer Reihe von Krankheiten konstante und sehr entschiedne Aenderungen der Reaktion nachweist, die von Liebig für die Reaktion des normalen Harns gewonnene Erklärungsweise für den pathologischen Harn nur eine beschränkte Geltung haben wird. Jedenfalls sind durch Liebig die Anregungen gegeben, bei Reaktionsversuchen auf die Ingesta und namentlich die Medikamente der Kranken zu achten und dieselben zum Vergleiche heranzuziehen.

18. Tage der Krankheit in dunkelbraun röthlichem, trübem, ein schwaches, röthliches Sediment absetzendem Harn von sehr stark saurer Reaktion. Sie bildeten gelblich gefärbte, dihexaëdrische Tafeln, die bei der Abrundung der Seitenkanten Kugelsegmente darstellten. Mit ihnen fand sich gleichzeitig im Harn harnsaures Ammonium und freier Harnstoff. Die dihexaëdrische Form, namentlich die des abgestumpften, zur Tafel übergehenden, mit Aushöhlung der Tafelflächen und Abrundung der Seiten ist jedenfalls eine der gewöhnlichsten Erscheinungsarten der Harnsäure. Sie ist ein sichereres diagnostisches Merkmal derselben, als die Probe mit Einwirkung der Salpetersäure auf die abgedampfte Flüssigkeit; denn es wird das zunächst zu erwähnende, im Typhus häufig beobachtete Salz durch dies Verfahren zersetzt und bei Vorhandensein der Salzverbindung das Phänomen ebenso vorkommen, wie bei freier Harnsäure.

Das harnsaure Ammonium in Form kleiner, punktförmiger, selten 0,0025 mill. Durchmesser habender Kügelchen, entweder weit vertheilt, oder in unregelmässigen Zügen, oder über Epitheliumzellen gebettet, oder endlich am häufigsten zu dendritischen Streifen verbunden (ähnlich dem Anflug, in welchem sich gediegnes Silber auf mehren Gesteinen findet), wurde in der Höhe der Krankheit mehrfach beobachtet. Am 14. Tage in einem röthlich-gelben Harn von schwach saurer Reaktion ganz allein; — in einem andern sehr rapid verlaufenden Fall nach profusen Rhinorrhagien in einem dunkelgelben, reichlich sedimentirenden Harn von stark saurer Reaktion, gleichzeitig mit Epitheliumzellschuppen; — am neunten Tage der Krankheit in bräunlich gelbem, trübem, in weisslichen Flocken sedimentirendem Harn als dichte Dendritenmasse auf einer Lage gelblicher Schuppen des Epithels. In geringer Menge fand ich es am 8. Tage der Krankheit mit Erdphosphaten als kleine kuglige Massen. Auch während des lentescirenden Typhus und der Narbenbildung ist dieses Salz noch vorfindlich; so im goldgelben, weiss sedimentirenden Harne, sauerer Reaktion eines Kon-

valescenten nebst Epitheliumzellen, Entzündungszellen und vielem Fette; — in mehren andern Fällen nur mit ausgebildeten und fragmentären Epitheliumzellen.

Vollkommne Löslichkeit des Sediments bei eintretender Siedhitze, Ammoniakentwicklung bei Verreibung des mit destillirtem Wasser gewaschnen Sediments mit kaustischem Kalk; dunkle, erst rothe, dann bräunliche und endlich tief schwarzbraune Färbung desselben bei 100° C. und Zusatz von Salz- oder Salpetersäure waren die gleichzeitig bestehenden Reaktionen. [Ausser der mikroskopischen Untersuchung erachte ich am Krankenbette die Einwirkung der Salpetersäure und Salzsäure auf die siedende Flüssigkeit als Hauptkriterium für die Anwesenheit des harnsauren Ammoniums. Die Salpetersäure ändert bei fortgesetzter Erhitzung die Farbe schnell in schwarzbraun; die Salzsäure erzeugt im Augenblicke der Erhitzung die ammoniakalischen Dämpfe und bewirkt eine hellere, braunrothe Färbung]. Die Gegenwart dieses Salzes und der verschiednen Mengen wässriger Bestandtheile führen die Unzuverlässigkeit der Sedimente im typhösen Harn herbei; indem bald die zu seiner Lösung nöthigen Wassertheile da sind, bald fehlen.

Das harnsaure Natrum fand ich einmal am 18. Tage der Krankheit in Gestalt ringförmiger Kügelchen mit ringsum daran geordneten, stalaktitischen Säulchen; beim Sieden löste es sich vollkommen auf; mit Salpetersäure und Salzsäure nahm der Harn dunkelbraune Färbung an, in letzterm Falle unter Entwicklung ammoniakalischer Dämpfe.

Die Erdphosphate, namentlich phosphorsaures Magnesia-Ammoniak kömmt von der Höhe der Krankheit an bis zur Konvalescenz in vermehrter Menge vor, und präcipitirt sich in den ersten Stunden nach der Entleerung. Es erscheint in mehren verschiednen Krystallformen, die sämmtlich dem klinorrhombischen und dihexaëdrischen Systeme angehören. Auf das Entschiedenste ausgeprägt sind:

1) Die klinorrhombische Säule mit einer auf die vordere Kante schief aufgesetzten Endfläche und Abstumpfung

der stumpfen Seitenkanten; die klinorrhombische Säule mit augitartiger Endzuschärfung und mehrerem oder minderem Vorherrschen der Tafelflächen. Auch die Zwillingsform beobachtete ich mehrmals, in welcher die Krystalle mit den Abstumpfungsflächen der stumpfen Seitenkanten in entgegengesetzter Richtung verbunden waren.

2) Die klinorrhombische Säule mit doppelten, auf beide stumpfe Seitenkanten aufgesetzten Endflächen und Bildung einer Endzuschärfungskante; — klinorrhombische Säule mit Zuspitzung durch das grade, rhombische Oktaëder.

3) Die klinorrhombische Säule mit Abstumpfung sämmtlicher Endkanten und Vorherrschen derselben; mithin Zuspitzung durch das klinorrhombische Oktaëder. Die erste Form fand ich nebst den angegebnen Zwillingskombinationen am achten Tage der Krankheit in braungelbem, schwach säuerlichem Urin mit weissem flockigen Niederschlag; gleichzeitig waren in demselben harnsaures Ammonium, Epithelium- und Entzündungszellen.

Die dritte Form fand ich im Harn einer lentescirenden Typhuskranken, die der in Otorrhoë und Parotidengeschwulst sich bildenden Krise unterlag; der Urin war gelblich weiss, schwach sauer und hielt Epitheliumzellen. Die zweite Form erschien mit harnsaurem Natron im oben erwähnten Falle in dunkel bräunlich rothem, trübem, stark saurem Harne.

Die schwefelsauren Alkalien waren in den verschiednen Zeiträumen der Krankheit merklich vermehrt. Chlorbarium zur kalten und warmen Flüssigkeit bewirkte sehr reichlichen Niederschlag.

Abnorme Harnbestandtheile.

1) Entzündungsproduktzellen. Hierunter verstehe ich die vollkommnen organisirten Gebilde, welche als Resultat der Entzündungen in den verschiedensten Organen sich vorfinden. Als Gemengtheile des Harns erscheinen sie während der Höhe des Typhus, sowie in den lentescirenden Formen. F. Simon hat sie als Schleim und Eiter bezeichnet. Sie erscheinen in vollkommen runden, durch anorganische An-

sätze oft gefranzten Kugeln von 0,005 — 0,01 mill. Durchmesser, enthalten einen deutlichen centralen, oder bisweilen peripherischen, dieselbe hervordrängenden Kern mit 1 bis 2 gesonderten, punktförmigen Körperchen und ausserdem unregelmässig vertheiltem Inhalt. Oder sie erschienen als Zellkerne von 0,005 — 0,007 mill. Durchmesser; unvollkommen kuglig, durchsichtig, mit 2 bis 4 kleinen Körperchen (Fig. 13. a. b. Tab. II.); — im Fall eines Typhus mit Mastdarmblutung in dunkelgelbem, reichlich sedimentirendem, stark saurem Harne mit viel harnsaurem Ammonium, Erdphosphaten, und ausgebildeten Epitheliumzellen. — Im lentescirenden Geschwür in hellröthlichem Harne mit etwas Albumin. Durch Zuthat von Essigsäure traten die Kerne stärker hervor mit Auflösung der Zellhülle.

2) Epitheliumzellen. Fragmentäre organische Körper, zerrissnes Pflaster- und Cylinderepithel sind allerdings auch im Harne relativ gesunder befindlich. Sind sie aber überhaupt im pathologischen Harne sehr gewöhnlich; so zeigt namentlich der Typhus in verschiedenster Entwicklung sie in sehr prägnanten Formen.

Sie erscheinen als unverletzte typische Form von längs ovaler Gestalt, 0,03 mill. im längeren, 0,015 mill. im kürzeren Durchmesser betragend, deren Zellkerne ebenfalls länglich oval, 0,01 mill. grössern 0,005 mill. kleineren Durchmesser haben, von punktförmiger Kernmasse umlagert sind und solitäre, centrale Körperchen führen. Man beobachtet sie im Harne langsam Konvalescirender und der lentescirenden Formen, nebst zahlreichen Fetttröpfchen, andern unregelmässig gestalteten Zellfragmenten (Fig. 14. Tab. II.). Dem Pflasterepithel ähnlich, von winkliger, oft viereckiger Gestalt, mit seichten Vertiefungen, ähnlich den Sprüngen einer Glimmertafel (Fig. 15. Tab. II.), im Harne schwer Erkrankter, nebst Entzündungsproduktzellen, harnsaurem Natron und Erdphosphaten. — Im Harne eines lentescirenden Typhösen, sowie in mehren Fällen von Typhus mit Intestinalblutungen unterschied man lappige Fragmente von

Epithel, oder in Form röhriger Kanäle mit vielen erhabnen, schwarzen Kernchen. Diese Fragmente (Fig. 16. Tab. II.) nehmen ohne Zweifel ihren Ursprung aus den Harnkanälchen, sind vermuthlich die epithelialen Innenhäutchen derselben.

Die Zellfragmente endlich sind im Harn der Typhösen von zweierlei Art; entweder unregelmässig eckige Bruchstücke des Pflasterepithels mit vielen, lineären Querfurchen (Fig. 17. Tab. II.), oder sehr unregelmässig gestaltete, sphäroidische oder ovale Stücke von Cylinderepithel, die sehr häufig die Dendriten von harnsaurem Natron eingebettet enthalten (Fig. 18. Tab. II.).

Die Anwesenheit der Entzündungszellen und Epithelialgebilde in grosser Menge gibt sich meistens auch durch folgende Reaktion zu erkennen: der gelbliche, trübe Harn wird durch Siedhitze vollständig hell; dann aber durch Zusatz von Salpetersäure und fortgesetzte Erhitzung erst dunkelgelb, dann dunkelbraun und schwärzlich. Durch Zusatz von Salzsäure zum kochendenden Harne geht dieselbe Farbenveränderung vor, doch nicht bis zu derselben Tiefe und mit fortbestehender Durchsichtigkeit.

3) Eiweiss war nicht entschieden nachzuweisen, wenn auch Sublimat und Salpetersäure im Harne mehrer lentescirender oder der Konvalescenz naher Kranken, leichte Trübung, selbst weissliche Flocken hervorbrachten. Es fehlten alle andern für Eiweiss sprechenden Reaktionsergebnisse.

4) Kohlensaures Ammoniak war im Harn eines in der Höhe der Krankheit befindlichen, im Harn mehrer, die profuse Hämorrhagien erlitten hatten. Die Einwirkung der Salpetersäure auf die filtrirte Flüssigkeit, sowie die Wirkung bei Annäherung eines mit nicht rauchender Salzsäure befeuchteten Stabes wiesen sie nach.

17. Uebersicht der Erscheinungen des typhösen Processes.

Der typhöse Infiltrationsprocess auf der Krummdarmschleimhaut setzt die Ablagerung einer verschieden dicken Lage von Zellen, welche durch Kleinheit, Durchsichtigkeit,

häufige Abwesenheit eines ausgebildeten Kerns und die Kleinheit ihrer Körperchen ausgezeichnet sind. — Gleichzeitig mit andern Zellen von längsovaler, oblonger Gestalt mit lang gezognen, undurchsichtigen Zellkernen, ähnlich den Formationszellen normaler Elemente des Körpers. Diese Ablagerung erfolgt in die submuköse Schicht von Bindefasern *),

*) Dass die erste Ablagerung der Zellen des typhösen Produkts unter und nie in die Schleimhaut erfolge, darin stimme ich mit meinem hochverehrten Lehrer und Freund Gruby überein. Ich bin zu der gleichen Ansicht nicht durch vorgefasste Meinung, sondern durch die vorgeführte, höchst mühsame Arbeit gelangt. Ueber die submuköse Schicht aber, welche die Ablagerungs-Stätte bildet, bin ich mit Gruby nicht ganz einer Meinung. In Folgendem gebe ich eine von demselben noch nicht veröffentlichte, aber in mündlicher Mittheilung zur freien Benutzung gestellte Skizze seiner Ansichten: „die Schleimhaut des infiltrirten Wulstes ist verdünnt, mit wenig Villositäten besetzt. Die Ablagerung der Zellschicht erfolgt zwischen die Schleimhaut und die darunter folgende Cellulosa in einer eignen Lage, welche nach der Cellulosa hin häufig durch ein Gefäss abgegrenzt wird. Auch die Zellen des typhösen Produkts, welche in einer gesonderten Zellularschicht lagern, sind von Blutgefässen umgeben und bisweilen mit Fettzellen gemengt. Die Zellen des Typhusprodukts haben dunklere Umrisse, stärkere und zahlreichere Körperchen ohne ausgebildeten Kern als die Entzündungszellen. Die unwillkührlichen Muskeln sind vielfach varikös.“ Meine Untersuchungen rechtfertigen ebensowenig die Ansicht, dass die typhöse Ablagerung in eine eigne Schicht zwischen Schleimhaut und Cellulosa geschehe, als in einen Theil der Zellfaserschicht; sondern ich habe die Zellen des typhösen Wulstes, wo anders sie nicht schon die Lagen der Schleimhaut ergriffen und theilweise zerstört hatten, stets durchgängig von einzelnen Fasern des Bindegewebes durchkreuzt gefunden. Auch die dicht über die Muscularis hin geführten Schnitte enthielten gleichmässig Bindefasern und Zellen des typhösen Produkts.

Stellt man die Frage, ob die Zelle des typhösen Produkts als solche stets erkannt werden müsse; so wird man sie im absoluten Sinne verneinend beantworten müssen. Ein derartiges Zellenlager wird stets erkannt werden; dagegen ist die einzelne Zelle, wie es auch von andern Formen derselben fest steht, gerade wegen ihrer elementaren Stellung niemals von durchgreifenden Gestaltungsverschiedenheiten. Im Allgemeinen unterscheidet sie sich von der Entzündungszelle durch Mangel des Kerns, dunklere Umrisse und Körperchen, sowie durch Unlöslichkeit

deren sehr wenige zwischen den neugebildeten Zellen lagen; die Kapillargefässe der Schicht sind zwischen den Zellen ausgebreitet, stark von Blutkügelchen ausgedehnt. Die überliegende Schleimhaut hält unverändert ihr Lager von Epitheliumzellen, ihre Nerven, Blutgefässe und zottigen Ausstülpungen sind stark ausgedehnt; die Blutgefässe bis an die Spitze von Blutkügelchen erfüllt. Schleimhaut und Zotten sind von einer Menge Krystalle bedeckt, welche der tetraëdrischen und dreiseitigen Säulenform angehören. Bei fortschreitender Infiltration schichten sich die Zellen des typhösen Produkts immer höher über einander, namentlich im Mittelpunkt des Wulstes, vernichten das Epithelium und die Zotten der Schleimhaut durch Druck. Die obern Schichten sind von sehr ausgedehnten Gefässen durchzogen, während die tieferen Exsudatlagen blutärmere, endlich verödete Gefässe führen. Die Zellschicht ist nunmehr an die innere Oberfläche des Darms gedrungen, und wird auf das Dichteste von Krystallen bedeckt, welche dem rhombisch oktaëdrischen Systeme angehören. Die nachbarliche Schleimhaut um den typhösen Wulst herum zeigt die Charaktere der Blutüberfüllung.

Die unter dem typhösen Wulste liegende Schicht von Muskelfasern ist von vielen Fettbläschen durchdrungen; die betreffende Stelle des Bauchfells ist reich an stark ausgedehnten Blutgefässen.

Die Ablagerungsstätten der Zellen des typhösen Produkts sind umschriebne Stellen im konvexesten Theile des Krummdarms: mithin in derjenigen Sphäre des Darms, welche zwar noch freie Beweglichkeit besitzt; jedoch gerade den Uebergang von den völlig beweglichen Theilen des Darmkanals zu dem weniger beweglichen Blinddarm macht. Ihre Stellen sind ferner dem Vertheilungspunkte der Blutgefässe, das ist der Gekrösanheftung am fernsten und meisten entgegengesetzt. Sie liegen mithin am Endpunkt (wohl zu be-

ihrer Hülle in Essigsäure; — von der Tuberkelzelle durch die stete Rundung ihrer Hülle, geringere Zahl von Körperchen und durch den, wenn auch nur um 0,001 — 0,002 mill. grösseren Durchmesser.

merken, dass nur von Hauptverzweigungen hier die Rede ist, und nicht der an jedem Punkte des Körpers sich zeigende Kreislauf zwischen kapillarer Arterie und kapillarer Vene hier gemeint ist) der arteriellen und dem Ursprung der venösen Blutströmung, in dem ausgedehntesten Kapillargefässnetz; an den Stellen, welche mit dem festen Darminhalte am wenigsten, dem gasförmigen am meisten in Berührung kommen, und in der Sphäre des Darms, welche bei geringerer Beweglichkeit nicht mehr durch seine Kontraktionen die festen Contenta an jeden Punkt heranbringt. Soweit sprachen die Thatsachen und bleiben wir an deren Grenze. Wenn die Entwicklungsstelle und Lagerung des typhösen Geschwürs gewiss um der angegebnen Beziehungen Willen von grösster Bedeutung ist, und letztere Verhältnisse Entwicklungsmomente sein müssen; wird es doch gerathner sein, uns der Aeusserung selbst nahe liegender, sehr wahrscheinlicher Hypothesen zu enthalten.

Die grösseren Durchmesser der typhösen Wülste fallen in die Längsflucht des Darms; ihre Grösse wächst in einer nicht konstanten Progression nach dem Blinddarme hin. Die Blutkugeln *) in den durch sie hindurchgehenden Gefäs-

*) Andral und Gavarret setzten die Eigenthümlichkeit der typhösen Blutmischung in Verminderung des Fibrins mit Vermehrung der Blutkügelchen. Simon bezeichnet diese Blutmischung als Hypinosis. Fibrin von 0,9 — 4,2 (1000 Th.) schwankend. Das Fibrin steigt nicht über 5,5, gewöhnlich 3,5 — 4.

Tag der Behdlg.	Wasser.	Feste Th.	Fibrin.	Blutkörperchen.	Serum.
5	756,3	243,7	2,3	145,3	96,1
7	769,7	230,3	2,1	135,8	92,4
8	785,2	214,8	1,8	126,2	86,8
10	798,6	201,4	1,3	116,2	83,9
15	827,4	272,6	1,0	91,7	79,9
5	752,9	247,1	2,4	146,7	98,0
7	766,5	233,5	2,5	143,6	87,4
9	777,6	222,7	5,4	129,7	87,6

Diese Beispiele sind von Andral und Gavarret's früheren, später bestätigten Untersuchungen hergenommen.

sen sind etwas grösser als gewöhnlich, geschwellt durch grösseren Gehalt wässriger Bestandtheile. Die Zotten der benachbarten Schleimhaut sind stark ausgedehnt, oft zu grossen, sichtbar für das blosse Auge hervortretenden Konvoluten vereint.

Die Milz ist in ihren Durchmessern vergrössert, ihre Kapsel gespannt. Die Gefässe sind zahlreich, stark ausgedehnt und durch neugebildete Röhren vermehrt. Das Lager der Venenepithelium-zellen wird verstärkt, weil die von Blutkügelchen volleren Gefässe einen stärkeren Schutz gegen die festeren Milzzellchen bedürfen. Die Blutkügelchen erscheinen in den Milzgefässen ebenfalls vergrössert und besitzen eine erhöhte Elastizität. Die Leber zeigt die nicht eigenthümlichen und fernerhin [Entzündungsprodukte der Leber] näher zu erörternden Veränderungen der Fettleber.

Das Herz, dessen seröse Blätter eine Menge Serum in die Höhle des Herzbeutels hinein abgesondert haben, ist im Längendurchmesser verkürzt durch die Erschlaffung seiner Muskellagen; die letzteren sind blassbraun. Die Herzhöhlen und grossen Gefässe enthalten ein leicht zerdrückbares, schwärzliches Blutgerinnsel und wenig eines stark abfärbenden, violett röthlichen, dünnflüssigen Blutes *).

Die untern Lungentheile sind sehr blutreich, das Bronchialsekret, bisweilen auch einzelne begrenzte Läppchen der Lunge sind von Entzündungszellen erfüllt.

Das Sekret der Nieren zeigt eine Menge Harnsäure;

---

*) Engel rechnet die typhöse Blutmischung zu den albuminösen Krasen (Venosität, Hypinosis), charakterisirt durch ein dunkelschwärzliches Blut von erhöhtem Glanze, Faserstoffgerinnungen von geringer Kohäsion, oder mit Durchtränkung von flüssigem Blute. Durch erschöpfende Exsudate geht die Blutmasse in den Zustand der Dissolution; die skorbutische Krase über; das Blut selbst ist dann an Volum vermehrt; die Herzkammern und grossen Gefässe enthalten dünnflüssiges Blut; das Serum gemischt mit Farbestoff, und dadurch verschiedne Misfärbungen erleidend transsudirt aus den Organen der Brust und Bauchhöhle in den Raum der umgebenden serösen Häute. Archiv für physiologische Medizin 1844.

meist an Ammonium gebunden, Pflaster- und Cylinderepithel ausgebildet, und in Fragmenten.

Nach den geringen Ergebnissen, welche pathologische Untersuchungen in Betreff der Veränderungen des Nervensystems im Typhus gegeben haben*), ist kein positiver Grund vorhanden, den Ursprung der Krankheit einer Nervenaffektion beizulegen. Im Gegentheil werden die geringen Abweichungen des Nervensystems im Typhus auch bei andern Krankheitsprocessen gefunden; so dass man diese Affektion als eine sekundäre anzusehen, genöthigt ist. Die hauptsächlichsten Erscheinungen treten im Darmkanal, an der Grenze der letzten Konsumtion des Speisebreis und seiner finalen Benutzung für die Blutbereitung hervor. Die Blutgefässe der Zotten sind ausgedehnt, und von geschwellten Blutkügelchen erfüllt; der Blutlauf ist mithin nach der Ueberfüllung zu urtheilen, verlangsamt. Darum lässt sich aber nicht ermessen, ob sie im Zustande der passiven Kongestion sind, da die Ausdehnung der Blutgefässe der Zotten und ihrer selbst an der Grenze des arteriellen und venösen Kreislaufs im Darme Statt findet. Das Produkt dieser Misverhältnisse ist die Ablagerung der typhösen Exsudatzellen in die submuköse Zellfaserschicht des Darms. Das Wie und Warum

*) Die Nerven des Plexus gastricus zeigten, in drei Fällen aus typhösen Leichen untersucht, Primitivfasern von ausgezeichneter Kleinheit des Querdurchmessers von 0,002 — 0,003 mill., ihr Markstreifen war sehr dünn und dunkler, als in den Fasern eines damit verglichnen Nerven aus dem Plexus gastricus eines Herzkranken. Die auf ihrer Aussenfläche angereihten Epithelialkerne waren sehr zahlreich. Um einzelne Bündel waren querüber elastische Kernfasern in unregelmässiger Lage geschwungen. Die Gefässe, welche in den Bündeln zwischen den einzelnen Primitivfasern verliefen, waren weit ausgedehnt, und von einer rothen Flüssigkeit erfüllt, in welcher nur sparsam Blutkügelchen lagen. Der unmittelbare, materielle Einfluss der Blutmasse auf die Nerven der Ernährungsorgane ist also auch ebenso objektiv durch die anatomische Untersuchung nachgewiesen, als subjektiv durch die nervösen Symptome im Typhus, in ihrer periodischen Erscheinung nach den veränderten Funktionen der Verdauungsorgane.

derselben, das Kettenglied zwischen den Misverhältnissen der Blutcirkulation und der Deposition des typhösen Produkts ist ein, von den Untersuchungen nicht entschiedner Punkt. Der Niederschlag der dreiseitigen Säulen und rhombisch oktaëdrischen Krystalle in die grünlich gelbe zähflüssige Fäkalmasse auf den Zotten und dem Schleimhautepithel des typhösen Wulstes erfolgt aus dem Blute, welches nach Verlust einer Menge seiner festen, organischen Bestandtheile sich auch eines Theiles der erdigen entledigt. Die Färbung der die Darmschleimhaut und die Fäces tingirenden Flüssigkeit weist auf einen reichen Gehalt an Gallenfarbstoff hin, und beweist, dass die Galle nicht in der für den Verdauungsprocess nöthigen Weise in den ersten Heerden der Blutbereitung auf den Speisebrei gewirkt habe. Die daraus hervorgehende Zersetzung der Galle ist daher sicherlich eines der ersten Motive der typhösen Exsudation. Leicht und plausibel schliesst sich hieran folgende Hypothese: durch das Misverhältniss und die mangelhafte Verwendung der Galle zur Digestion des im Zwölffingerdarm und obern Theil des Jejunum aufgehäuften Speisebreis entsteht Ueberfüllung der Blutgefässe in den Zotten und der submukösen Schicht, und erfolgt eine solche Gallenzersetzung, dass ihre Säuren mit den im Chylus enthaltnen basischen Stoffen zu den die Schleimhaut des Darms bedeckenden unlöslichen und krystallisirten Salzen sich vereinen. Die Zotten sind durch diesen anorganischen Ueberzug der Darmoberfläche an der Resorption gehindert; die Fette des Speisebreis, das Bilin und der Extraktivstoff der abgesonderten Galle lösen die Hüllen der aus den Kapillargefässen herausgetretnen, geschwellten Blutkügelchen auf, und der übrigende Kern vereint sich mit den nicht resorbirten Fetten zur Form der typhösen Produktzelle. Man verfolgt aber solch' eine Hypothese genauer, und man sieht, welche enorme Sprünge die Thätigkeit des Schliessens anwendet, um zu solchen Folgerungen zu gelangen; es ergibt sich bei der Analyse der Hypothese leicht das Unhaltbare und Nutzlose derselben.

Es übrigen dann nur die Fakta, weshalb es erspriesslicher ist, von vorn herein bei denselben zu bleiben. Gewiss ist, dass durch die typhöse Exsudation das weiter zirkulirende Blut ärmer an Faserstoff wird; wodurch die grössere Schwellung der Blutkügelchen, die grössere Verflüssigung und leichtere Absetzung des Blutfarbestoffs erfolgt. Daraus resultirt hinwiederum die Blässe und Erschlaffung des Muskelgewebes und der willkürlichen Muskelparthien; sowie die Abnahme in der Ernährung sämmtlicher Gewebe. Die Schwellung der Milz ist zum grössten Theile Folge ihrer Bluterfüllung und der neuerzeugten, zum Schutze des Blutnetzes nöthigen Zellen. Sie entsteht gleichzeitig mit dem ersten Auftreten des typhösen Wulstes; also gleichzeitig mit dem ersten Misverhältnisse zwischen dem zu verdauenden Quantum und den verdauenden Potenzen. Dass die Blutüberfüllung vielleicht diesem Verhältniss der Digestion zu Grunde liegen und vorausgehen könne; ist mir durch spätere Untersuchungen insofern nicht unwahrscheinlich geworden, als — nach den Resultaten von der Untersuchung sieben, in dem Akte der Verdauung Erschlagner — mir als eine ausgemachte Thatsache fest steht, dass während der Digestion eine Entleerung der Milz von einem Theile ihres Bluts, eine Volumsverminderung ihres Gewebes und hierdurch eine Krispation ihrer Kapsel statt habe. Der Fall dürfte also nicht undenkbar sein, dass eine, wie immer, wieder hervorgebrachte Hyperämie und somit erfolgende Ausdehnuug der Milz sie unfähig mache, zur Digestion mitzuwirken; durch die fehlerhafte Digestion dann die erste Exsudation auf die Darmschleimhaut, und aus dieser die veränderte Mischung des Blutes hervorgehe. Das Für und Wider in der Aufeinanderfolge dieser Hergänge lässt sich noch keinesweges bis zur Erlangung eines positiven Schlusses abwägen.

Das Blut wird jedenfalls durch die Deposita auf und unter die Darmschleimhaut ärmer an Faserstoff- und Stickstoffhaltigen Theilen. Das dergestalt veränderte Blut bringt in seiner Zuströmung zu den andern Organen die pathologischen

Veränderungen in den Lungen und in der Nierensekretion hervor.

17. Während der Schorffbildung findet sich statt der obersten Lage von Zellen des typhösen Exsudats eine Menge kleiner, zerfallner Kügelchen ohne Spur eines Inhalts, gleich den zerfallnen Kugeln der grauen Hirnsubstanz, und ohne Zwischenlagerung von Blutgefässen. Die Kügelchen, welche statt der pathologischen Zellen auftreten, entstehen durch ihr Zerfallen, den organischen Tod. Dies Absterben beruht darauf, dass der typhöse Exsudationsprocess nicht nach abwärts durch die Muscularis hindurchgreift.

Nachdem dasselbe sich an die Schleimhaut emporgehoben, und sie durch Druck vernichtet hat, zerstört es die zwischen liegenden Blutgefässe, und es beginnt durch den gehinderten Zufluss das Zerfallen der Zellen. Von der zerstörten Schleimhaut aus geht die Zerstörung im Vergleiche der Entstehung in rückgängiger Bewegung zur Muscularis fort; oft findet man in den oberflächlichen Schichten des verschorffenden Wulstes die Kügelchen des zerfallenen Exsudats, während die Zellen in den untern Lagen unverletzt enthalten sind. Der Saum des verschorffenden Wulstes ist normal zusammengesetzt von Schleimhautepithel, mit wenigen Blutgefässen durchzogen. Je lebhafter die Verschorffung auftritt, je weiter sie sich verbreitet, desto grösser ist der Blutreichthum und der Blutzustrom im Rande, und desto grösser die Ablagerung von Krystallen auf die Schorffe in Form der rhombischen Säule mit schiefangesetzter Endfläche und Kombination durch Abstumpfung der Seiten- oder Endkanten.

Sowie die typhöse Exsudation in der Zerstörung der überdeckenden Schleimhaut und Verödung der zwischenliegenden Gefässe ihre Grenze gefunden hat; zersetzt sich die nicht verwandte Galle fernerhin auf der Oberfläche der Schleimhaut, das typhöse Produkt und seine ernährenden Gefässe fallen der Zerstörung anheim, vom Centrum des Wulstes nach der Peripherie, und von der freien Oberfläche

der Schleimhaut nach der unveränderten Muskelhaut. Die Athmungs- und Kreislaufsorgane halten sich in dem oben geschilderten Zustande.

Innerhalb des typhösen Geschwürs, das nunmehr nach Ausfallen des Schorffes vollendet ist, sind unverletzte und zerstörte Exsudatzellen völlig verschwunden, mit ihnen natürlich auch jede Spur der ursprünglich die typhösen Wülste überziehenden Schleimhaut; den Grund bildet die unverletzte Muskelfaser, die nur in seltnen Fällen mit Zellen des typhösen Produkts durchlagert ist; die Blutgefässe dieser Schicht sind sparsam; dagegen die elastischen Fasern der Bauchfellschicht daran sehr reich; dieselbe grosse Zahl von Gefässen findet sich in der unverletzten Schleimhaut des Geschwürsrandes. Die Oberfläche des Geschwürs ist mit den Produkten der Zersetzung, den Krystallen von rhombischer Säulenform mit der Zuspitzung durch das rhombische Oktaëder, besetzt.

Die Milz verharrt im Zustande der Schwellung, der Blutüberfüllung und Neuerzeugung von Zellen, die sich zur Epithelialschicht und zur Faser empor organisiren. Die Leber ist stets mehr abgeplattet, ihr Gewebe hellbraun, schlaff und mässig von Fett infiltrirt. Ihre Zellen haben grosse traubige Körperchen, enthalten Fettbläschen zwischen sich gelagert. Das Herz zeigt in ausgezeichneter Weise den (13) beschriebnen, typhösen Habitus; charakterisirt durch Verkürzung des Längendurchmessers, durch blasse braune Färbung und Relaxation des ganzen Muskels, vorzugsweise an der Basis der rechten Kammer durch grubiges Einsinken in die Höhle. Die Koagulation des Bluts findet auch nicht mehr spurweise statt, die linke Kammer ist gewöhnlich leer; die rechte mit dünnflüssigem violettem, leicht abfärbendem Blute gefüllt. Die Bronchien sind erweitert, ihre Schleimhaut blass und verdickt mit röthlichweissem, aus Entzündungsproduktzellen zusammengesetztem Sekret. Die Lungenzellen sind entweder im Umfange begrenzter Stellen, oder im Umfange ganzer Lappen von Zellen des typhösen Produkts erfüllt.

Im Harne dauert die vermehrte Ausscheidung reiner Harnsäure fort, stets gleichzeitig mit einer abnorm grossen Menge harnsauren Ammoniums; es beginnt die Ausscheidung von Erdphosphaten, die vermehrte Absonderung fragmentärer Epithelialgebilde, und Bildung von kohlensaurem Ammoniak.

Der typhöse Process ist mit Erschöpfung der örtlichen Produktion, mit der Zerstörung und dem Ausfallen des Produkts auf der Darmschleimhaut, durch die hieraus hervorgehende, mangelhafte Ernährung zur allgemeinen Krankheit in ausgesprochenster Art geworden. Die veränderte Blutmischung bringt die weiteren Veränderungen hervor in den verschiedenen Organen; das an Stickstoff ärmere Blut vermag nicht den Nutritionsbedürfnissen der verschiedenen Organe zu entsprechen. Die im Darmkanal begonnene Ausscheidung Stickstoff reicher Theile aus dem Blute theilt der gesammten Blutmasse des Körpers die gleiche Neigung zur Zerfällung mit in ähnlicher Art. So bildet sich gleichzeitig die Deposition des typhösen Exsudats in den Lungen, den Bronchien und im Sekret der Nieren mit Ausscheidung als Ammonium in harnsaurer und kohlensaurer Verbindung. Dieselbe Bedeutung hat die Ausscheidung von Fett in der Lebersubstanz.

Führt das typhöse Geschwür nicht zum Lebensende, und kann auch nicht der Heilung genähert werden, so nimmt es den Charakter der Lentescenz an; die Ränder sind stärker von Blutgefässen durchzogen, leicht gewulstet; das Schleimhautepithel in der Nachbarschaft des Geschwürs ist leicht abstreifbar. Die Schleimhaut des obern Krummdarms ist völlig von Zellen des typhösen Produkts durchlagert, von Krystallen reichlich bedeckt. Im Beginne des lentescirenden Typhus wird mithin die typhöse Infiltration eine allgemeine im obern Theil des Krummdarms, dagegen das zunächst um das Geschwür herum gelegne Gewebe blutärmer, die Zotten sinken zusammen, es erscheint verdünnt und blass

Wenn der lentescirende Typhusprocess schärfer ausge-

bildet ist, bildet sich die typhöse Infiltration in die Geschwürsränder und in gesonderte neue Stellen. Diese neuen Infiltrationen und accessorischen Randwülste sind ganz wie die primitiven Wülste zusammengesetzt, mit minderem Gehalt an Blutgefässen. Der Umfang der Milz hat abgenommen; ihr Blutreichthum ist geringer. Der Fettgehalt der Leber hat mit zunehmender Abplattung der Oberfläche und Abrundung der vordern Ränder sich vermehrt; eine grosse Anzahl von Leberzellen erscheint in mehr weniger platt gedrückten, verödeten Formen mit vergrösserter, in Fettbläschen verwandelter, oft die ganze Zelle erfüllender Kernmasse. Die Gallenabsonderung erfolgt unvollkommen, gibt ein grünlich weisses, dünnflüssiges Produkt, die chemischen Veränderungen in der pathologischen Gallenflüssigkeit sind der genauen Erforschung in ausgezeichnetem Grade würdig, und werden zur Erkenntniss der veränderten Blutmischungen wichtige Beiträge liefern. Die Infiltration mit typhösen Produkt begreift jetzt gleichzeitig einen grossen Theil der Lungen.

Bei Fortdauer des typhösen Processes wirkt entweder der Speisebrei und die veränderten Gallensekrete im Verein mit der veränderten Mischung des die Kapillargefässe erfüllenden Blutes dergestalt auf die Schleimhaut in der Umgebung der bestehenden Geschwüre; dass die neue Infiltration erfolgt, und zwar in der Sphäre der ersten Krankheitsheerde. Die eigenthümliche Disposition zur Zerfällung des Bluts und Ausscheidung der Stickstoff-reichen und erdigen Bestandtheile muss von den in gleicher Veränderung befindlichen Stellen des Darms die mächtigste Anziehung erfahren, und von diesen aus daher auch die stete Erneuerung der Zerfällung ausgehen. Die sekundären Infiltrationen gehen um so wahrscheinlicher auch deshalb von der in der Mischung veränderten Blutmasse aus; weil mit den Ablagerungen im Darmkanal auch auf die Schleimhaut der Bronchien, in die Lungenzellen und in die Harnkanälchen eine im Principe gleiche Ablagerung erfolgt. In der Lentescenz werden nämlich die verschiedenen, oben geschilderten Entzündungsproduktzellen,

und entwickelten Epitheliumzellen nebst Erdphosphaten und harnsaurem Ammonium durch den Urin ausgeschieden. Das Blut der Milztumoren wird jedenfalls zu dem gleichen Processe mit verwandt; weil mit diesem Processe die Verringerung des Milzvolums und eine verhältnissmässige Blutarmuth derselben eintritt.

18. In der Vernarbung der typhösen Geschwüre legt sich der Rand der Schleimhaut an den Geschwürsgrund an, und bildet in den Fällen, in welchen das Geschwür aus einem Peyerschen Drüsenplexus entstanden ist, durch Verdünnung und Heranrücken an den Mittelpunkt die grubige, strahlenförmige Narbe. Die verdünnte Schleimhaut des Narbenüberzugs besteht nur aus den Zellen des Cylinderepithels und entbehrt durchaus der Zotten. Im Falle das Geschwür seinen Sitz in den solitären Follikeln hat, legt sich auch der daran haftende und sich verjüngende Geschwürsrand um die durch Zerstörung der Follikel und der seine Stelle später einnehmenden Zellen des typhösen Produkts zurückgelassnen Vertiefungen. Es wird durch das wieder hergestellte, zur Bildung von Villositäten nicht gelangende Cylinderepithel die brückenartige Schleimhautlage zwischen den nur die Muskelfaser zur Grundlage habenden Grübchen gebildet, und so entsteht die netzförmige Narbe. Spätere Untersuchungen lassen mich allerdings einige Zweifel hegen, ob die letzte Form stets der Narbenbildung, und nicht auch in einzelnen Fällen der Aufsaugung des typhösen Produkts ihren Ursprung verdanke. Nur die völlig analoge Zusammensetzung mit der grubigen Narbe und das vereinte Vorkommen mit derselben, der Mangel der Zotten auf ihrer Schleimhautfläche, die neu gebildeten Epitheliumcylinder und der Mangel aller Zellen des typhösen Produkts in ihnen und ihrer Umgebung bestimmen mich auch jetzt noch, diese Formen der grössten Zahl nach für Narbenbildungen zu halten.

Die Milz kehrt zu ihrem normalen Umfang zurück; ihre Kapsel ist nach dem Wechsel der Konsistenz gerunzelt, oder nicht. Wenn der typhöse Krankheitsprocess nicht ganz er-

loschen, und mit der Narbenbildung an dem einen Punkte die Lentescenz an einem andern verbunden ist; sind die Formationszellen der Zellfaser über vereinten Zellfaserbündel zahlreich in der Milz vertheilt. Die Leber hat durch die Fetteinlagerungen die oben beregten Veränderungen erlitten. Das Herz erscheint stärker zusammengezogen, als während der Dauer des typhösen Processes bei fortdauernder Blässe der Muskelsubstanz. Das linke Herz enthält nebst kleinen Blut- und Faserstoffgerinnseln dünnflüssiges, rothes Blut; das flüssige Sekret des serösen Ueberzugs ist vermehrt. Die typhösen Exsudatzellen finden sich locker zwischen die elastischen Bronchialfasern in den Lungen eingebettet; die feste, typhöse Hepatisation der Lungen geht in die Zerfliessung über. Die Kombination von Lentescenz und Narbenbildung gibt dadurch, dass die Blutmasse reicher an Faserstoff geworden ist, die Kombinationsfähigkeit des lentescirenden Typhus mit Entzündungen her; welche sich auch in der Erfahrung vielfach realisirt.

Vierter Abschnitt.

Die Krebsbildungen in mehren Organen.

Der Begriff des Krebsproduktes darf in diesen, aus reinen Erfahrungsstudien gebildeten Mittheilungen nicht von vorn herein festgestellt werden, sondern muss sich aus diesen Darstellungen erst ergeben. Unter die Bezeichnung Krebs werden einige krankhafte Neubildungen gezogen, welche durch die absolute Vermehrung ihrer ersten elementaren Formbestandtheile, ohne weitere Emporbildung derselben im Stande sind, Leben und Fortbestehen der physiologischen Organe aufzuheben. Sie vernichten nämlich durch den Verbrauch an Bildungsmaterial und die somit veränderte Blutmischung die absolut gegebnen Ernährungsbedingungen des Ganzen, und tödten somit, ohne dass sie nothwendig weder zu höherer Organisirung noch zur Erweichung übergeben müssen. Die Krebsbildungen kommen hier sehr häufig vor, und werden, oft ohne im Leben der Diagnose zugänglich zu sein, bei Sektionen bejahrter Körper vorgefunden.

Die gewählte Reihefolge in der Besprechung der verschiednen Krebsbildungen findet darin ihre Rechtfertigung, dass der abdominelle Kreislauf, der des Pfortaderblutes, am häufigsten den Ausgangsheerd der Krebsbildungen ausmacht.

1. Die Krebsbildungen der Leber.

Die äussern Formen des Leberkrebses sind für meine Beobachtungen folgende:

1) Der diskrete Medullarkrebs — Encephaloid der Leber — erscheint in Gestalt ungleichflächig, auf der Oberfläche protuberirender, einfacher und zusammengesetzter Knollen oder kurzer Cylinder, die von der Erbsen-, Hasel- und Wallnussgrösse bis zum Volum eines Eis oder einer Faust steigen, in grösserer Anzahl mehr weniger gleichmässig im Gewebe vertheilt sind; von der speckartigen Konsistenz — in den meisten Fällen — bis zu der einer dicken Gallerte — in seltnen Fällen; von Fettglanz, milchweisser Färbung, die in das Gelbliche, Röthliche und Röthlich-Braune geht. Die zu ihrem Sitze dienende Leber erleidet auffallende Gestaltsveränderungen. In Fällen sparsamer Krebsbildung zeigt sie scheinbare Zunahme des Dickendurchmessers in demjenigen Lappen, welcher Hauptsitz der Aftergebilde ist; während derselbe thatsächlich nach dem Rande hin abnimmt. Das Gewebe ist lichtbraun, setzt beim Durchschneiden Fett auf die Klinge ab; einzelne Theile der Leber zeigen die fettige Atrophie der Leber sehr ausgesprochen. In Fällen einer übermässigen Zahl von Krebsbildungen in der Leber hat dieselbe ein zwei- bis viermal grösseres Volum als im normalen Zustande, ist von doppeltem Dickendurchmesser und grösserer Gleichmässigkeit desselben in den verschiedenen Gegenden des Organs; sie reicht quer hinüber bis an das linke Epigastrium, füllt dieses oft aus, und erstreckt sich nach abwärts bis in die Unterbauchgegend. Die Abrundung der Kanten und die Ausgleichung der Durchmesser ist alsdann häufig so weit gediehen, dass die Oberflächen der ganzen Lebermasse oft vollkommne Oblonga bilden. Das Gewebe ist mehr weniger schlaff, fettreich, blassbraun in das Wachsgelbe, von vollkommner Brüchigkeit mit grossmuschligem, unebnem Bruche.

Als Varietät des Medullarkrebses, nicht als cancer

fasciculatus sind zwei Fälle anzugeben, in denen die einzelnen Ablagerungen von den eben angedeuteten Verhältnissen darin abwichen, dass sie aus dem Gewebe der Leber herausgeschält, vollständig ausgebildete, 1 bis 2 Zoll lange, runde Cylinder darstellten, die einen nach dem Zentrum hin vereinigten strahlig fasrigen Bau dem unbewaffneten Auge darboten (eine Zusammensetzung, welche eine überraschende Aehnlichkeit mit den Knollen des strahlig fasrigen Arragonits hat); ihre Farbe ist milchweiss, ihre Konsistenz spekkig, sie sind undurchsichtig. Die von Rokitansky für die oben bezeichnete Krebsform beobachtete „glasähnliche Durchscheinbarkeit" fehlte diesen Formen.

2) Der infiltrirte Medullarkrebs der Leber kam ausgezeichnet in einem Falle vor, in welchem bei vorhandnem Medullarkrebs anderer Organe die Leber von einer gelblich weissen Ablagerung in Streifen sehr reichlich durchzogen war. Die Gallenblase und ihre erweiterten Ausführungsgänge waren in ihren Häuten verdickt.

3) Der Cystenkrebs der Leber. Die Bildung ausserordentlich grosser und sehr zahlreicher Cystensäcke in der Leber und in andern Organen, kombinirt mit Krebs in andern Organen; und nach Zusammensetzung und Entwicklung mit den Krebsbildungen in voller Uebereinstimmung, kann an keinem passenderen Orte abgehandelt werden, als mit den Krebsbildungen selbst: wiewohl für die absolute Identität dieser beiden pathologischen Bildungsprocesse weder die Blutmischung, welche denselben zu Grunde liegt, noch etwa sämmtliche Elemente der beiderlei Produkte sprechen. Die verschiednen Epochen des Cystenkrebses sind beispielsweise durch einen individuellen Fall sehr bestimmt ausgedrückt: die Leber reicht bis in das linke Epigastrium und bis tief zum kleinen Becken hin; am vordern Rande und der untern Fläche des rechten Leberlappens befinden sich mehre Ei- bis Kindskopf-grosse, gespannte, eine weisse oder bräunlichgelbe Flüssigkeit enthaltende Cysten, deren Wände weiss sind und käsige Konsistenz besitzen. Der hintere Theil der

obern Fläche des rechten Leberlappens ist bis an das Ligam. coronarium dextrum in eine Kindskopf-grosse, fluktuirende, mässig gespannte Geschwulst ausgedehnt, das deckende Gewebe hat die Dicke einer Linie, von schwärzlich brauner Farbe, mit nach innen vorragendem, zottigem Gewebe; die enthaltne Masse ist dünn flüssig, von bräunlicher Farbe. Die Leber erscheint nach Entfernung der Cysten nur im Längendurchmesser bedeutend vergrössert, mit Verkleinerung der Breiten- und Dickendimensionen. Sämmtliche Kanten sind abgerundet.

Die elementaren Formen, welche in den Untersuchungen der verschiednen Leberkrebse stets wiederkehrten, sind folgende:

a) Der grosszellige Leberkrebs — cancer cellulis latis. Die Hauptmasse des Krebses besteht aus Zellen von 0,02—0,04 mill. im Durchmesser wechselnd, die von unregelmässig runden Begrenzungen mit Zellkernen dicht erfüllt sind, von 0,01 mill. diam. durchschnittlich, die längsoval gestaltet sind und starke, entwickelte Kernkörperchen umschlossen. Essigsäure lässt die Kerne schärfer vortreten. In einer einzelnen Hülle waren entweder nur 2 bis 3 Kerne (fig. 1. a Tab. III.) oder es waren eine grosse Menge derselben von einer einzigen Hülle umschlossen (fig. 1. b.)

Diese Zellen erlitten nach mehrtägiger trockner Aufbewahrung des Präparats die bemerkenswerthe Aenderung, dass sie an den Enden zugespitzt oder gestreckt erschienen. Diese künstliche Formveränderungen liegt gewiss oft der steten Beobachtung geschwänzter Zellen zu Grunde.

Zwischen dieses Hauptlager von Zellen waren einzeln andre Zellen von vollkommner Rundung vertheilt mit mehren Kernen, und wie traubenartig aus Körnchen zusammengesetzt, in Essigsäure unverändert (fig. 2. Tab. III.), wahre Körnchenzellen. Die Leberzellen in der Umgebung dieser Ablagerungen waren theils mit zahlreichen, wohl ausgebildeten Kernen versehen, die halbdurchsichtige, traubenartig zusammengesetzte Körperchen umschlossen, theils blos mit

feinkörnigem, braunschwärzlichem Inhalt ohne Kerne und Körperchen. An der Grenze der Leberzellen und der Zellen des Krebsproduktes waren Fettbläschen verschiedner Grösse und Krystalle aufgeschichtet, die einem vollkommen ungleichseitigen, ziemlich spitzen quadratischen Tetraëder gleichkamen, und an denen theilweise Zuschärfungen der Seitenkanten durch zwei nächst spitzere Tetraëder sich vorfanden.

b) Der gemischte, geschwänzte Leberkrebs — cancer cellulis mixtis rotundis et caudatis —. Die Hauptmasse der Ablagerungen besteht aus Zellen von 0,005—0,007—0,015 mill. diam., die einzeln begrenzte Kerne und Körperchen besassen (Fig. 5. b. Tab. III.), theils nur eine halbdurchsichtige, unbegrenzte Kernmasse führten (Fig. 5. a.): Krebsproduktzellen.

In geringem Zahlverhältniss zu den gedachten Zellen, am häufigsten an der Angrenzung der normalen Gewebtheile lagern Zellen, deren Hülle nach einer oder beiden Seiten hin in die Länge gestreckt ist, die einen Längsdurchmesser von 0,03 — 0,05 mill. haben und in einer kopfförmigen oder im Verlauf der Zelle befindlichen, 0,01 mill. Durchmesser habenden Eventration einen Zellkern mit durchscheinenden, nicht scharf gesonderten Körperchen führten. Diese Zuspitzung der Zellen war in allmälig steigender Verjüngung einer- oder beiderseits vollkommen schwanzartig; ihre feinen Enden vibrirten in der bewegten Flüssigkeit*). Das Vorkommen dieser Zellen an der Angrenzung der normalen Leberzellen, ihre Bildung zur Faserzelle und faserige Anordnung scheinen dafür zu sprechen, dass diese Zellen rso wohl das feste Zusammenhalten des ganzen Produkts bewriken, als auch die weitere Einimpfung und Uebertragung de-

*) Vogel behauptet, dass die granulirten den Körnchenzellen ähnlichen Körper im Leberskirrhus nur die Leberzellen der Fettleber sein. Dass die Zellen der Fettleber und die Körnchenzellen im Encephaloid vorkommen, ist oben nachgewiesen. Vogel fand auch in der Leber bandartige, den organischen Muskelfasern ähnliche Fasern. — a. a. O. Tab. V. III. Erklärung.

normalen Produktion an die benachbarten Gewebe veranlassen, ich nenne sie daher im Gegensatze der erstern Krebszellen.*)

Neben diesen beiden Zellformen waren die polygonalen Zellen der Leber von 0,01 — 0,02 mill. Durchmesser mit dunklen, fast ganz an die Peripherie hinanreichenden, in einzelnen Zellen traubig zusammengesetzten Kernmassen erfüllt. Diese Zellen waren durch die Kompression der Krebszellen solchergestalt verändert (Fig. 6. Tab. III.). Die frei schimmenden ausgetretnen Blutkügelchen haben oft längsovale, faden-, biscuitförmige und andre verschiedne Gestaltungen, was einen Verlust ihrer Elastizität andeutet.

Die Blutgefässe der den Ablagerungen benachbarten Lebersubstanz waren erweitert, voll von Blutkügelchen, zwischen welchen im Innenraum der Gefässe hier und da mit Entschiedenheit Krebsproduktzellen der oben beschriebenen Art vorkamen; sie wurden durch Druck in demselben Strom mit den Blutkügelchen fortbewegt.

Die Zellen der Leber in grösserer Entfernung der Krebsprodukte sind sehr gross, oft von 0,03 — 0,05 mill. diam., mit ausgebildetem Kern und traubig zusammengesetzten Körperchen (Fig. 7. Tab. III.).

Einige Verschiedenheit in den gegenseitigen Mengen- und Gestaltungsverhältnissen zeigen die Elemente des Krebsproduktes alsdann, wenn der Krebsprocess nach vollendeten andern konsumirenden Krankheitsprocessen erfolgt. In einem Falle, in welchem die Tuberkulose in den obern Lungenlappen zuerst da gewesen; auf welche umfängliche Cystenbildungen in den Tuben und Fibroidbildung in der Gebärmutter folgte, und wo mit der Erschöpfung und dem Rücktritt

*) Ob die Zuspitzung oder Schwänzung der Zellen — nach der gebräuchlicheren Bezeichnung — nicht den Zellen die Fähigkeit einer vibrirenden Bewegung gibt, und in dieser eine grössere Reizung zur Erzeugung ähnlicher Gebilde in dem exsudirten Serum gesetzt ist? Die Aehnlichkeit dieses Zellenbaus mit dem der Samenfäden veranlasst mich zu dieser sonst völlig grundlosen Konjektur.

beider Processe die Krebsbildung in der Leber auftrat: enthielten die Knollen des Krebsprodukts sehr kleine geschwänzte Zellen, kleine — längs ovale Zellen und zum grössten Theil runde Zellen von 0,01 — 0,015 mill. Durchmesser mit Kern und mehren Körperchen darin. Diese sowie die spindelförmig zugespitzten und einfach geschwänzten Zellen sind weit kleiner, als die gewöhnlichen Krebszellen, treten in Essigsäure schärfer hervor. Sie waren jedoch viel zu gross und der Formenwechsel viel zu reich, als dass sie für Produkte des tuberkulösen Processes gehalten werden durften. Zwischen diese beiden Zellenarten verläuft in sehr grosser Menge, gestreckt und fein verästelt; das leere Kapillargefässnetz. Die Grösse der Krebs- und Krebsproduktzellen steht mit der Quantität der Ablagerung im umgekehrten Verhältnisse.

c) Der Zellschaalenkrebs der Leber. Cancer membranis cellulosis. — Die unter der Bezeichnung Cystenkrebs beschriebnen Gebilde bestehen, wie schon mit blossem Auge ersichtlich, aus schaalig sich bedeckenden Membranen. Jegliche solche Membran ist aus Zellen zusammengesetzt, welche durch die Ineinanderfügung platt gedrückt sind, eine halbdurchsichtige, unbegrenzte Kernmasse, oder ein scharf begrenztes, zentrales Kernchen haben (Fig. 8. Fig. 10. Tab. III.). Die Hülle dehnt sich in Essigsäure aus, wird in den Umrissen schwächer, der Kern bleibt undurchsichtig. Mit diesen Kernlagen schienen bei oberflächlicher Betrachtung Faserschichten zu wechseln, welche vollkommen parallel in Wellenlinien an einander lagen und für Cylinder von 0,01 mill. gleichmässigem Durchmesser von vollkommner Inhaltslosigkeit und Durchsichtigkeit zu halten waren (Fig. 9. Tab. III.). Genaue Untersuchung that dar, dass an eine jede dieser scheinbaren Cylinderfasern eine Membran der beschriebnen Zellen sich anreihe; so dass der grossen Zahl solcher Fasern ohngeachtet dieselben nichts anders waren, als die Durchschnittsflächen der konzentrisch schaalig über einander liegenden Zellmembranen.

Die von diesen Membranen eingeschlossne Flüssigkeit enthält Zellen der vorbeschriebnen Art, frei schwimmende Molekularmassen, eine Menge von Fetttröpfchen, ungeformtes Pigment, fragmentäre Krystalle von rhombischer Tafelform und gelbe, der Galle ähnliche, gestaltlose Konkretionen.

Diese Produktion zeigt mithin ganze Membranen eigenthümlicher Zellen, die sich von innen nach aussen ablagern, mit Zerstörung des Mutterbodens sich in diesem ausdehnend. Die Summe der gebildeten Membranen, nicht ihre weitere Entwicklung, noch ihre Auflösung vernichten den Organismus, in welchem sie auftreten. Da diese Charaktere wesentlich dem Begriff der Krebsbildung angehören; so erhellt daraus die Verwandtschaft dieser Art von Cystenbildungen mit dem Krebs.

2. *Die Krebsbildungen des Magens.*

Folgende Formen desselben sind mir in 20 einzelnen Beobachtungen vorgekommen. In äusserer Erscheinung

1) der skirrhöse Magenkrebs. Unter dieser Bezeichnung sind der fibröse und der areolare Krebs zu vereinen; wiewohl letztere Unterscheidung der oberflächlichen Betrachtung entspricht; so bezeichnet sie dennoch keine wesentlichen Verschiedenheiten. Der areolare Krebs erscheint im Magen stets mit dem fibrösen vereinigt, die kleinzelligen Räume sind nie mächtiger als das scheinbar faserige Stroma. Die knorpelartige Härte und Resistenz des Gewebes würden zu dieser Bezeichnung vorläufig berechtigen, wenn nicht die weitere Untersuchung passendere Bezeichnungen ergäbe.

Die Magenschleimhaut erscheint von einer knorpelartig harten Masse höckrig emporgetrieben oder gänzlich verdrängt; von einer glänzend graulich weissen, knorpelharten, schwieligen Masse, die besonders häufig am Pförtner vorkömmt und ihn meist ringförmig umgibt, in der Mächtigkeit von $\frac{1}{4}$—$\frac{3}{4}$ Zoll, bisweilen bis $1\frac{1}{2}$ Zoll. Auf dem Durchschnitte erscheinen Längsdissepimente, welche eine gallertartige oder feste Masse eingelagert enthalten, fächrig oder durch Ver-

theilung der Zwischenräume zellig (areolarer Krebs). Am häufigsten ist ihr Vorkommen am Pförtner mit scharfer Abgrenzung gegen den Zwölffingerdarm; sehr selten am Magenmund. Die Uebergänge erfolgen durch Erweichung in eine teigartige, röthlich gelbe Masse, ferner in gelblich weisse Medullarsubstanz oder in melanotische Masse.

2) Der medullare Magenkrebs erscheint als Infiltration unter die Schleimhaut, eine gelblich weisse Exsudatschicht bildend in langen Strecken, oder als isolirter Knoten, oder als Vereinigung mehrer Granulationen; er ist gleich häufig am Pförtner, in der Nähe der Kardia, der grossen und kleinen Kurvatur und der vordern Magenwand. Geringere Härte, gleichmässig strukturloses Aussehen der Schnittfläche schneller Uebergang zur Erweichung von der Oberfläche aus unterscheiden diese Form von der vorhergehenden.

3) Der Gallertkrebs des Magens; diese seltne Form habe ich zwei Mal unter der Schleimhaut der vordern Magenwand beobachtet. Unter der Schleimhaut liegt meist nur ein einziger Knoten von Erbsen- bis Haselnussgrösse von einer dünnen Lage einer weisslichen, fadenziehenden Schicht theilweise bedeckt (b. b. Fig. 32. Tab. III.), und aus nur etwa 0,5 Linie Durchmesser habenden Kügelchen von gelblich weisser Färbung und Konsistenz der Gallerte, von Halbdurchsichtigkeit zusammengesetzt. Gestalt, Kombination mit Krebs anderer Organe, die gesammte Blutmischung; namentlich aber die noch anzugebenden Texturverhältnisse entscheiden für die kankröse Natur dieses Produkts.

In elementarer Sonderung muss ich folgende Formen anführen.

a) Den grosszelligen Magenkrebs — Cancer cellulis latis. — Medullare Krebse und sogenannt fibröse Krebse sind zusammengesetzt aus runden oder unregelmässig eckigen Zellen von 0,02 — 0,035 mill. Durchmesser mit 1 bis 2 längsovalen, mit vielen Körperchen erfüllten Kernen, von 0,01 mill. Breiten- und 0,015 mill. Längendurchmesser. In Essigsäure lösen sich die Kernhüllen, die Kerne treten darin

schärfer hervor*). Eine Menge vieler, verschieden kleiner, ringartiger Kügelchen schwimmen frei in der suspendirenden Flüssigkeit (Fig. 11. Tab. III.).

b) Der grosszellige und aus längsovalen Zellen zusammengesetzte Magenkrebs — cancer cellulis latis et oblongo-ovalibus. — Derselbe fand sich in Fällen von Medullarkrebs des Magenmundes und der grossen Kurvatur. Zur genauen Erläuterung folgendes Beispiel: Dicht an der Cardia und etwas nach rechts von ihr ist längs der kleinen Kurvatur eine Stelle von 1,5 ″ Länge und 1 ″ Breite dergestalt entartet, dass die Schleimhaut und die unter derselben liegenden Zellgewebeschichten mehre ungleiche Erhebungen und Einsenkungen bilden; die Oberfläche ist von dunkel rothbrauner Färbung mit wallartig erhabenem Rande, um den herum mehre gesonderte, erbsengrosse, weisse Granulationen von der Konsistenz des geronnenen Eiweiss sich befinden. Kombination mit Medullarkrebs der Leber.

Die Oberfläche des Randwulstes zeigte nur hier und da Zotten von ungewöhnlicher Ausdehnung, die wiederum ein Konvolut dicht angefüllter Blutgefässe zu sein schienen; so dicht waren sie von Blut injizirt. Unter dieser Lage von Zotten war eine grosse Zahl von Zellen kugliger Form, von 0,015—0,02 mill. diam. mit 2 bis 3 Zellkernen, die mehre unvollkommen runde, bald ganz isolirte, bald mit einander verfliessende Körperchen enthielten. Die Zellkerne waren auch isolirt zahlreich vorhanden, und wechselten von der vollkommnen Kugelform bis zu der eines mannichfach gestalteten Sphäroids. Zellen und Zellkerne waren vollkommen durchsichtig, traten durch Zusatz von Essigsäure in scharf marquirten Umrissen unverändert hervor. Mit diesen Zellen

*) Vogel gibt für den Markschwamm des Magens an, dass die ihn bildenden Zellen ohne Bindegewebe pflasterartig verbunden seien. Die Zellen sind $^1/_{170}$ — $^1/_{60}$ ‴ lang; $^1/_{200}$ — $^1/_{100}$ ‴ breit, die Kerne haben $^1/_{300}$ — $^1/_{200}$ ‴ Durchmesser. Die Zellen bleiben in Essigsäure und Aetzammoniak unverändert. a. a. O. Tab. VII. Erklärung.

wechselten längsovale Zellen von 0,025 — 0,035 mill. Längen- und 0,005 mill. Querdurchmesser. Sie führten einen ebenfalls längsgezogenen Kern mit nicht gesonderten Körperchen. Diese Zellen lagen in Bündel- und Faserform an einander, oder auch in unbestimmter Reihe inmitten der andern (Fig. 13. Tab. III.). Essigsäure liess sie schärfer vortreten. Dicht erfüllte Kapillarnetze und Fasern von 0,005 mill. Querdurchmesser mit kleinen Körperchen aussen besetzt, trugen zur Bildung der Masse bei (Fig. 15. Tab. III.). — Der von diesem randständigen, noch nicht erweichten Krebsprodukt eingefasste, erweichte Krebs bestand aus den erst beschriebenen, rundlichen Zellen mit Kernen, mit unvollkommnenen wie zerstückten Rändern (Fig. 14. Tab. III.), und aus einer grossen Menge punktförmiger Molekularmasse. — Die unter den Krebsprodukten liegende, schwärzlich sugillirte Schicht war gebildet von den Bündeln ungestreifter Muskelfasern, mit dazwischen vertheilten leeren Kapillargefässen. Der peritonäale Ueberzug dieser Stelle bestand aus elastischen Fasern mit einer reichlichen Menge grosser Fettbläschen. — Die am Rande gelagerten, festen Krebsknoten waren von einer Schleimhautschicht bedeckt, deren Zotten nur als kleine, runde Erhebungen durch den Druck der andringenden Masse erschienen. Diese zeigte ausser den breiten und länglich ovalen Zellen des Krebses runde Zellkerne von 0,007 — 0,01 mill. diam., welche mit den einfachen Körperchen den Blutkugeln sehr ähnlich gebildet waren; und ausserdem eine Menge kaum 0,0025 mill. diam. habender, in Essigsäure unlöslicher, verschiedenartig zusammengeballter Kügelchen.

Diese Krebsbildungen breiten sich von innen nach aussen und von unten nach oben aus; sie bilden sich zuerst in der submukösen Zellfaserschicht, erhalten aus dieser und der Muscularis die schaffenden Kapillargefässe; finden oben in der Muskelschicht eine Grenze; wenden sich daher aufwärts, und zerstören die Zellenlagen der Schleimhaut, indem sie aus den Blutgefässen derselben ihr Bildungsmaterial entnehmen.

Welch' eines reichen Formenwechsels die Faserzellen des Krebses fähig sind, und wie dieselben eher diesen und die faserartige Anordnung eingehen, als sich zur wirklichen Krebsfaser gestalten, zeigt folgender Fall:

Der Magen ist zusammengezogen mit der kleinen Kurvatur an den linken Leberlappen angelöthet. Die ganze vordere und hintere Innenwand des mittlern Drittheils des Magens stellt einen erweichten Encephaloidkrebs in folgender Art dar: der aus noch fester Medullarkrebsmasse gebildete Rand ist von Blutgefässen bis zur lichten Röthe injizirt, etwa 2‴ hoch; die zu weisslicher dicker Sulze erweichte Masse bedeckt den durch Erhebungen grubig vertheilten, durch lokale Injectionen roth gesprenkelten Grund. Nach der kleinen Kurvatur hin reihen sich an diese Hauptmasse Ablagerungen, von der Grösse eines Ganseis, von Knorpelhärte; auf deren Durchschnitt man erbsen- und linsengrosse Granulationen in erweichter Masse eingebettet findet.

Ausser den runden Krebszellen von 0,015 — 0,02 mill. Durchmesser mit centralem Kern und Körperchen zeigten die Bildungen an den verschiedensten Punkten den grössten Formwechsel der Faserzelle; geschwänzte, langgezogne, faserförmige Zellen, faserartig verlängerte Zellen, in deren Ausdehnungen sich neue Zellkerne entwickelt hatten. Einzelne Faserzellen hatten nur einen mittlern Zellkern (Fig. 31. —3. Tab. III.); ebensolche mit terminalem Kern und einem zweiten neugebildeten (4. Fig. 31.) Zellen mit langgezogenem keuligem Schwanzende (5. Fig. 31.), letzteres war stumpf und abgebrochen (6. Fig. 31.). In einzelnen Zellen war eine sehr grosse Menge von Kernen entwickelt (8. u. 9. Fig. 31.) am Schwanzende; oder das letztere hatte in eignen Ausbuchtungen neue Zellen entwickelt (11. Fig. 31.). Der Zellkopf enthielt mehre grosse, gesonderte Kerne (15. Fig. 31.). Die Zellen waren vollkommen zur Faser gebildet (13. Fig. 31.), hatten selbst die kleinen Kerne angereiht (15. Fig. 31.) Diese verschiednen Elemente waren ohne irgend bleibenden Typus mit einander verbunden. Die

Blutgefässe enthielten an den verschiedensten Punkten Kerne der Krebszellen, welche das Gefässlumen ganz ausfüllten, und in demselben fortbewegt werden konnten.

Die Kerne und der schwanzförmige Anhang dieser Zellen traten im Wasser schärfer hervor; Essigsäure löste die Zellhülle mit dem Schwanz völlig auf, liess aber die Kerne deutlicher vortreten. Durch Alkohol traten die Kerne mit doppeltem Rande, Körperchen und Schwanzende mit starken, dunkeln Rändern hervor. Aether machte die Zellen in allen Theilen etwas durchsichtiger. Aetzkalihydrat liess die ganzen Zellen stark erblassen. Jodtinktur löste die Zellen vollständig auf. Sublimat und salpetersaures Silberoxyd wirkten nicht auf die Zellen ein.

5) Krebs mit geschwänzten und weiten Zellen — cancer cellulis caudatis et amplis. — Sie ist diejenige Varietät, der unter dem allgemeinen Rubrum: skirrhös aufgefassten Form, welche Rokitansky als areolare Umwandlung des fibrösen Krebses bezeichnet. Sie erschien in Hühnerei bis Schwanenei grossen Geschwulsten, die den noch permeablen Pförtner ringartig umgaben, an einzelnen Stellen 2¼ Zoll dick waren. Die im Niveau der benachbarten Schleimhaut liegende Schicht war bis zum Zerfliessen erweicht, die übrige Masse von knorpelartiger Härte und Resistenz, auf der Oberfläche und dem Durchschnitte glänzend weiss; sie zeigte zwischen einem scheinbar faserigen und netzförmig verbundenen Stroma eine gelatinös scheinende, aber gleichwohl feste Masse in der Mächtigkeit von 2 bis 3 Linien.

Die Schichten dieses Krebses bestanden aus geschwänzten Zellen mit einem 0,01 — 0,015 mill. diam. habenden Kopf, der in allmäliger Verjüngung oder abgebrochen und plötzlich in das Schwanzende überging. Im Kopfe, dessen Sonderung den Kern darstellte, befanden sich 5 bis 8 Körperchen (Fig. 17. Tab. III.). Diese Zellen erschienen vorzugsweise in den extremen Schichten nach innen und aussen, und bildeten die faserig erscheinenden Gerüste. Die gelatinös aussehende Masse bestand aus unregelmässigen meist viereckigen

Zellen von 0,02 — 0,035 mill. diam. mit einfachem Kern und Körperchen, um welchen herum viel fein vertheilte Moleküle enthalten waren. Die Fasern der Muskelhaut, sowie die elastischen Fasern des peritonäalen Ueberzugs hatten die Zellen der letztern Art zwischen sich eingelagert.

d) Die weingelbe, gallertartige Masse, welche den Gallertkrebs des Magens zusammensetzt, und die nicht in der Mitte desselben, wohl aber an der Grenze des äussern Zuwachses zu einzelnen kugelförmigen Körperchen gesondert war: bestand aus runden Zellen von 0,01 — 0,02 mill. diam., mit einem grossen oder mehren kleinen Kernchen und Körperchen, und aus einer bedeutenden Menge fein vertheilter Moleküle. Diese Zellen blieben in Essigsäure unverändert, in Alcohol dehnten sie sich aus und wurden dunkler; in Aether wurden die Hüllen gelöst. — In geringerer Anzahl waren mit diesen Gebilden die Faserzellen verbunden; in den kleinen Nebenmassen neuester Formation zeigten sie ihren gestaltgebenden Werth; sie waren in Bögen und sich verzweigende Aeste vertheilt, und hatten die runden Zellen in ihre Maschen eingefügt (Fig. 32. a. Tab. III.), an welchen hin die Blutgefässe verliefen. Die umgebende Schleimhaut ist durchaus nicht verändert. Die unterliegende Muskelschicht enthielt zwischen ihren Fasern viel Fettbläschen und Blutgefässe.*)

Die Decke besteht aus spindelförmigen, an beiden Enden stumpf gerandeten Zellen, mit längsoval gestalteten Kernen, die von den Bildungszellen nicht wesentlich differirten, in Essigsäure unverändert blieben. Diese Form ist mithin aus eigentlichen Krebsfasern, Faserzellen und runden Krebszellen zusammengesetzt; sie ist also nach der pathologischen Dignität die höchste Form in der vorgeführten Reihe.

Folgende, sich vielfach bestätigende Erfahrung muss an diesem Orte erwähnt werden. Mit Krebs der Leber und

*) Im Gallertkrebs fand Vogel klinorrhombische Säulen, dreiseitige Prismen; grosse blasse Zellen von verschiedner Form a. a. O. Tab. X. Erklärung.

des Pancreas findet man häufig die Magenhäute rings um den Pförtner 3—6‴ verdickt; fest, von knorpelartigem Aussehen, mit allen äusserlichen Charakteren des Magenskirrhus. Die mikroskopische Untersuchung zeigt jedoch entweder nur einfache Entzündungsproduktzellen von 0,005 — 0,01. mill. diam. zwischen die Muskelfasern vertheilt; oder zwischen denselben befinden sich nur die einfachen und gehörig entwickelten Kernfasern des Bindegewebes. Diese beiden Zustände vermindern die Zahl der in erster Ansicht für Magenkrebs gehaltnen Produkte in bedeutendem Verhältniss; und sie verdanken einer lang andauernden, lokalen entzündlichen Reizung ihren Ursprung.

Findet die Erweichung des Medullarkrebses zur melanotischen Masse statt, so liegt auf den Zellen der vorerwähnten Formen eine Reihe von Zellen, welche nur 0,007 mill. diam. haben, mit diskretem, dunklem Kern und einem dunklen, die Zelle fast bis an den Rand füllenden Inhalt; wahre Pigmentzellen, die sich in der zerstörten Masse bilden.

3. Die Krebsbildungen der Bauchspeicheldrüse.

Der skirrhöse und medullare Krebs, nach dem oben bestimmten Werthe dieser Bezeichnung, kommen in der Bauchspeicheldrüse vor. Der skirrhöse Krebs ist am häufigsten im Kopfe der Drüse, oft mit Skirrhus in der Hufeisenkrümmung des Zwölffingerdarms. Meistens ist das Gewebe der ganzen Drüse in eine gleichartig knorpelharte, scheinbar faserige Masse umgewandelt. Die ganze Masse desselben war in einem Falle, in welchem die Krebsprodukte diese Drüse einnahmen, zu einem weissen, in erbsen- und bohnengrosse Granulationen getrennten knorpelharten Gewebe geworden. Der Medullarkrebs kömmt als gesonderte und aggregirte Ablagerung meist im Kopftheile vor. In grössern Massen erfährt der Krebs eine Erweichung gleichzeitig vom Kern und der Peripherie aus; so dass oft eine Höhlenbildung statt hat, deren Rinde noch festes Krebsprodukt ist. Eine dritte, dem Krebs nahe stehende Bildung ist das Cysti-

sarkom. Ich beobachtete dasselbe nur ein Mal, in welchem Falle es nebst demselben Uebel in der Haut einziges Resultat der pathologischen Vorgänge im Körper gewesen war. Es war von der Grösse eines Taubeneis, von sehniger, dem Bauchfell ähnlicher Hülle überzogen; unter welcher eine dicke, weisse, dem geronnenen Eiweisse ähnliche Kapsel mehre zellenartige Kavitäten umschloss, deren einige mehre Tropfen wässriger, weisser, andre gelblicher Flüssigkeit enthielten.

Der Krebs der Bauchspeicheldrüse erscheint am häufigsten als sekundäre Affektion in Begleitung des Magen- und Leberkrebses. Doch sind in meiner beschränkten Sphäre der Beobachtung zwei Fälle vorgekommen, in denen der Krebs der Bauchspeicheldrüse allein zum Tode führte. In dem einen dieser Fälle bildeten Bronchoblenorrhoë, chronische Leberbeschwerden mit Bauchwassersucht die Krankheitserscheinungen; in dem andern Falle entsprachen dieselben, im höchsten Grade täuschend, den Erscheinungen des Abdominaltyphus.

Sämmtliche Krebszellen des Pancreas sind durch verhältnissmässige Kleinheit ausgezeichnet. Vorgekommen sind:

1) Der weitzellige Krebs — cancer pancreatis cellulis amplis. In einem reichlich entfalteten Kapillargefässnetz liegen die Zellen von 0,01 — 0,02 mill. diam., von unregelmässiger, drei- und viereckiger, verschiedenartig verzogner und gedehnter Gestalt, mit blassem, undeutlichem Kerninhalt (Fig. 20. Tab. III.), nur in einzelnen zu 0,0025 mill. diam. habenden Kügelchen geformt. Zwischen den Zellen frei verbreitet war formloses, schwarzes Pigment.

2) Der grosszellige Krebs der Bauchspeicheldrüse aus denselben Zellen zusammengesetzt, die in früheren Formen beschrieben wurden (Fig. 1. Tab. III.).

3) Der kleinzellige Krebs des Pancreas. — Diese Form erschien in beiden Fällen von primärem Krebs dieses Organs. Die ganze entartete Masse war eines Theils aus Cylindern zusammengesetzt von 0,0035 mill. diam. mit parallelen, durch Wasser unveränderten Rändern; in entsprechenden, buchtigen

Windungen an einander geordnet, vollkommen durchsichtig, und an ihrer Aussenseite mit längsovalen, dunklen Kernen besetzt. Zwischen diesen Cylindern — offenbar den elastischen Fasern mit Haftenbleiben der körnigen Bildungselemente — welche hier aus einer vorhergegangnen pathologischen Bildungsepoche stammen und sich überhaupt bei höherm Lebensalter im Pancreas bilden — lag eine grosse Menge Zellen von keilförmiger oder unvollkommen eckiger Gestalt von 0,005 — 0,01 mill. diam. mit einem oder zwei, selten mit mehren, grossen, nahe an die Peripherie heranragenden Kernen. Im Weingeist schwoll die Zellhülle zur dicken, undurchsichtigen Kugel an.*)

4) Der Zellschaalenkrebs des Pancreas besteht aus concentrisch schaalig über einander gelagerten, durchaus kugligen Zellen gebildeten Membranen; die Zellen umschliessen Kerne von 0,005 — 0,01 mill. diam., mit 3 — 5 scharf gesonderten Körperchen, die in verschiedner Ordnung zur Peripherie

*) Zum Unterschiede dieser an und für sich nicht genug gesonderten Form des Krebses der Bauchspeicheldrüse wurde das Pancreas eines gleichzeitig gestorbnen, jungen Mannes untersucht, welches dem Anschein und der Integrität des ganzen Darmkanals zu Folge als normal angesehn werden konnte. Dasselbe war röthlich grau, und veränderte in 10 Stunden bei einer Kälte von — 5 ° Réaum. die Farbe zum Hochrothen; während das kranke Pancreas die weisse, speckähnliche Farbe beibehielt. Das elastische Fasernetz war sparsam, und nicht mit aussen anlagernden Bildungskernen. Die Zellen wechselten von 0,01 — 0,03 mill. diam., hatten mehre Kerne mit entwickelten Körperchen (Fig. 22. Tab. III.); nebst diesen viele Fettbläschen. Die Blutkügelchen waren in grosser Menge in den Kapillargefässen vertheilt, während in dem kranken Gewebe diese beiden Elemente fehlten. Wenn mithin in dem oben angezognen Fall das Pancreas die Entwicklung der elastischeu Kernfaser theils auf Grund des höhern Alters, theils durch die reaktive Entzündung der zellfaserigen Grundlage der Drüse zu Wege brachte, sind wir doch genöthigt, die neuerzeugten Zellen, welche den Zellenbau des Pancreas verdrängt haben, für Produkt eines Krebsprocesses zu halten. Die Abwesenheit aller Blutgefässe in dem Gewebe beweist, dass sie schon längere Zeit vor dem Tode die höchste Stufe ihrer Organisation erreicht haben.

stehen. Essigsäure lässt diese Zellen unverändert. Die Durchschnittsflächen dieser Zellmembranen bilden ebenfalls zahlreiche, den elastischen Bindefasern ähnliche, in der analogen Krankheitsform der Leber beschriebne Flächen.

Die in der enthaltnen Flüssigkeit sich zeigenden Zellen sind ganz wie die oben beschriebnen gestaltet; nur zeigen ihre Körperchen keine scharfe Sonderung; sie sind zu einer halbdurchsichtigen, den ganzen Zellenraum erfüllenden Masse verschmolzen. In dem gelblichen, flüssigen Inhalt einiger Cysten sind ausserdem durch die erloschne Bildungsthätigkeit homogene, molekuläre Massen vertheilt.

Aus diesen Thatsachen geht hervor, dass diese Form zwei Charaktere des Krebses, Wachsthum durch Anlagerung von aussen, und Schmelzung im Centro, an sich trägt.

4. Blut-Markschwamm. Carcinoma haematodes.

Mit dem Namen Blut-Markschwamm bezeichne ich diejenige Form des Medullarkrebses, welche die Krebszellen und Krebsfasern mehr in einem ausgedehnten Blutextravasate eingelagert, darstellt. Sie erscheint an den Blutgefässen und den Blutdrüsen; die äussere Form ist die aggregirter Halbkugeln; ihre Farbe die des gewöhnlichen, festen, schwarzrothen Blutgerinnsels; ihre Konsistenz die des Markschwamms. Vorgekommen ist diese Bildung in der Leber, der Bauchspeicheldrüse, der Aorta abdominalis, der Nierenarterie; — jedoch so selten, dass sie nicht an den betreffenden Orten eingeordnet wurde; sondern dass hier ihre Beschreibung nach dem wichtigeren der beiden, überhaupt nur beobachteten Fälle vorgezogen wird:

L. P. 55 Jahr alt, war bis auf mehrmals wiederkehrenden Husten stets gesund, wurde 6 Mal entbunden; ist seit 12 Jahren verwittwet, und seit 4 Jahren ihrer Menstruation verlustig ohne irgend welche Beschwerden. — Seit 4 Monaten bekam sie Nachts und des Morgens im nüchternen Zustande ein, oft acht Mal wiederholtes, Erbrechen, meist von schleimigen, selten von grünlich galligen Stoffen; Pat. und

ihre Umgebung bemerkten die Zunahme des Leibes. Allmälig erschien das Gefühl von Schwere im Leibe, Kreuzschmerzen; Schwäche nnd Abmagerung wuchsen täglich. Die Stuhlentleerung erfolgte regelmässig, die Exkremente waren schwach tingirt. Mit der Zunahme des Leibesumfang stellte sich ein nach 2 Stunden und öfter wiederkehrender Heisshunger ein; der unbefriedigt Schwäche, selbst Ohnmacht veranlasste. Der Durst war nicht vermehrt; stete Schlaflosigkeit.

Aufnahme: Pat. gross, von starkem Knochenbau, mager. Gesichtsfarbe saturirt grünlich-gelb; Ausdruck tiefer Kümmerniss in der Physiognomie. Der ganze Bauch um mehr als das Doppelte seines Volums vermehrt; in der linken Oberbauchgegend eine Kindeskopf grosse Halbkugel, und von hier ein Darm- ähnlich gespannter Cylinder durch die mittlere Mittelbauchgegend nach rechts gestreckt; wo sich wiederum mehre festgespannte, kugelähnliche Körper hindurch fühlen lassen. Am stumpfen Winkel der rechten falschen Rippen eine Stelle, an welcher Druck stechende Schmerzen verursacht. Die Halbkugel-förmigen und kugligen Hervorragungen in der Ober- und Mittelbauchgegend geben einen sehr gedämpften, tympanitischen Ton; wie von ganz erfüllten Blasen, oder wie von Därmen, die unter festem Körper liegen. Die reg. hypogastrica zeigt durch ihren tympanitischen Ton, dass die Gedärme hier herabgedrängt sind. Erster Herzton stark mit kräftigem Impuls; Töne in den Karotiden normal; 88 Pulzschläge, 22 Athemzüge in der Minute. — Tod 23 Tage nach der Aufnahme.

Körper gross, abgezehrt; Kopfhaar spärlich grau, Gesichtsausdruck gefasst; Brustkorb eingesunken, paralytisch. Linke Lunge in das obere Drittheil dieser Brusthälfte hinaufgedrängt, an den Rändern und auf der vordern Fläche emphysematös; auf dem Durchschnitte erscheint das Gewebe schmutzig braun, leicht zerreisslich und entleert in grosser Menge eine übel riechende, jauchige Flüssigkeit. Die Bronchien stehen, auch in den Zweigen erweitert, weit offen;

ihre Schleimhaut ist blassweiss, verdickt. Die rechte Lunge zeigt dieselben Veränderungen; in ihrem hintern Theile ist sie morscher. — Im Herzbeutel anderthalb Unzen trübes Serum; Herzmuskel blassbraun. Die zweispitzige Klappe am Ansatzpunkte der Sehnen zu schwieligen Streifen verdickt; an ihnen haftet sparsames, dunkel schwärzliches Blutgerinnsel. Im rechten Vorhof zerstücktes, leicht zerdrückbares Blutgerinnsel in dünnflüssigem, violettem Blute suspendirt.

Bei Eröffnung des Unterleibs stellte sich die Leber durch eine Menge pathologischer Neubildungen in und auf ihr zu einem solchen Volum vergrössert dar, dass sie mehr als zwei Drittheile des um das Doppelte vergrösserten Bauchraums einnahm, namentlich die ganze epi- und mesogastrische Gegend erfüllte; und sämmtliche Gedärme in die hypogastrische Gegend hinabgedrängt waren. Die Leber war 33 Cent. lang, 33 Cent. breit, wovon 20 Cent. auf den rechten, 13 Cent. auf den linken Lappen kamen. Die Leber ist auf ihrer Oberfläche uneben von Bohnen- Ei- und Kindskopfgrossen, halbkugligen, isolirten und aggregirten Körpern, von muskelähnlicher Resistenz; schwärzlichblauer, mit weiss marmorirter Färbung. Auf der Oberfläche des linken Lappens und zwar nach links und oben befindet sich eine halbkuglige, zusammengesetzt knollige, aus der Leber dringende Erhebung; die 10 Cent. Breite, 7 Cent. Längendurchmesser hat. Ausserdem ist die obere gewölbte Fläche der Leber bis auf wenige, bohnen- und eigrosse Erhebungen im linken und an der äussern Grenze des rechten Lappens ziemlich eben: ihre Färbung ist hellroth, in das Blauschwarze; durch Zwischenverlauf weisser Streifen oder Einstreuung unregelmässig runder, weisser Flecken gelblich weiss marmorirt. Auf der untern Fläche der Leber waren sehr zahlreiche, halbkuglige, knollige und sphäroidische Hervorragungen; blauschwärzlich mit gefleckter oder streifiger, weisser Marmorirung. Auf der untern Fläche des linken Lappens war ein Konvolut solcher Kugeln, das einem in den Eihäuten befindlichen Fötus glich; von vorn nach hinten

20 Cent. lang und 11 Cent. breit. Der scharfe äussere Rand des linken Lappens verlief wohl erhalten, wie eine Tangente an dieser Masse aggregirter Halbkugeln; war aber trotz seiner Abnahme in Dicke und Breite von einem bohnengrossen Afterprodukt durchsetzt. Der viereckige Lappen ist von Afterprodukten dermassen im Dicken- und Längendurchmesser vergrössert, dass er in zungenförmiger Gestalt mit den mächtig verdickten grossen Lappen in gleiches Niveau tritt, und seine trapezoidischen seitlichen Berührungsflächen mit rechten und linken Lappen eine vollkommne Abplattung der hier gelegnen Pseudoprodukte bewirken. Der Spigelsche Lappen hatte am wenigsten an Volum zugenommen. Auf der untern Fläche des rechten Lappens war eine gespannte, glänzend weisse, fluktuirende, taubenei grosse Geschwulst. Diese halbkugligen Massen waren auf dem Durchschnitt schwärzlich roth, nach aussen heller geröthet; sie waren von der Konsistenz des gekochten Eiweiss und führten hier und und da strahlig fasrige, weisse Medullarkerne; so dass die äussere Erscheinung der Einlagerung von Medullarkrebs in apoplektische Heerde gleich kam. Von Lebersubstanz war nur in der Mitte der Masse und am Rande eine Spur. Gallenblase um das Doppelte von hellgelber Galle ausgedehnt, in ihr 3 rundliche, bohnengrosse Steine. Längs des Eintritts der Pfortader liegen im Gewebe der Glissonschen Kapsel mehre runde und ovaläre, blauschwärzliche Neubildungen, den in der Leber beschriebnen gleich.

Milz tief in die Unterleibshöhle nach hinten und links gedrängt, die Kapsel geschrumpft; das Gewebe fest, zähe, dunkel schwärzlich roth. Der Magen dergestalt verrückt, dass der Pförtner fast vertikal nach unten von dem Magenmund, und nur wenig nach rechts davon liegt. Er ist von schwarzer, fetider Flüssigkeit erfüllt; seine Schleimhaut blass und verdünnt. Die Bauchspeicheldrüse ist der Länge des Wirsingianischen Ganges nach von erbsen- und bohnengrossen, schwärzlichblauen, auf dem Durchschnitt schwarzen, resistenten Afterprodukten durchzogen; ihr Gewebe fest, zähe,

platt gedrückt und atrophisch. Beide Nieren blutarm, blassroth; die Kortikalsubstanz vorherrschend; die Masse der Pyramiden in die Breite gedrängt, verkürzt, dem äussern Rande nahe; von dem übrigen Gewebe kaum zu unterscheiden. Am Eingang des untern Astes der linken Nierenarterie lag an dieser, bis nach dem untern Winkel der Niere, eine Taubenei grosse, in rothen und schwärzlichen Tinktionen wechselnde, ungleich höckrige Produktmasse. Auf der vordern Fläche der Bauchaorta, 2 Zoll über der der Theilungsstelle lag in der obern elastischen Haut eingebettet, eine röthliche, einen festen Kern haltende, bohnengrosse Neubildung. — Die dünnen Gedärme von gelblichem, koagulirten Exsudate verklebt, ihre peritonäale Hülse verdickt, getrübt und leicht zerreisslich. Sie sind zusammengefallen und leer; ihre Schleimhaut verdünnt. Das Gewebe des Uterus blass, um das Dreifache des gewöhnlichen Volums verdickt; auf der Schleimhaut ein kleiner Faserpolyp. Eierstöcke verödet; Harnblase zusammengezogen, leer. In der Höhle des kleinen Beckens an 3 Pfund trübes, gelbliches Serum.

Spezielle mikroskopische Untersuchung.

1. Die einzelnen Massen des Afterprodukts in der Leber sind einem splenisirten Gewebe mit eingelagertem, dunkel schwärzlichem Blutgerinnsel nicht unähnlich; die Resistenz der Masse ist grösser, als die des Koagulums. Die verbindende Masse gleicht den röthlichen Faserstoff-polypen des Herzens. Sie besteht aus runden Zellen von 0,01 mill.; diam. mit einfachem runden Kern, von 0,003 mill.; in welchem sehr feinpunktirte Körperchen enthalten sind. Auf diesen Haupt-Bestandtheil folgen der Quantität nach runde und ovale Blutkörperchen, blass und durchsichtig mit rundem Kern, frei vertheilt; alsdann folgen 0,007 mill. diam. habende, unvollkommen runde, erdbeerartig zusammengesetzte Pigmentkügelchen; die in einzelnen Theilen des Afterprodukts zwischen und über die ausgedehnten Kapillargefässe gelagert sind. In geringster Menge waren die längsovalen

Faserzellen des Krebses vorhanden, sie waren kurz und schmal, nach Art eines Bindemittels zwischen den runden Zellen vertheilt. Bei Zusatz von Essigsäure traten die runden Zellen schärfer hervor; in Aetzammoniakhydrat lösten sich die verschiedenen Zellformen auf; es blieben nur die leeren, durch die Entwicklungskerne gestreift erscheinenden Kapillargefässe.

Die grössere Kernmasse der Afterprodukte, welche einem kohärenten Blutgerinnsel (z. B. des Entzündungs-Bluts) an Färbung gleich kam; enthielt ausser den in grösster Masse vorhandnen Blutkugeln ein lockeres Gewebe von runden Krebszellen und Pigmentkugeln.

Die einzelnen streifigen, gesonderten und eingesprengten Massen des weissen Medullarkrebses bestanden zum grössten Theil aus längs-ovalen keil- und spindelförmigen Faserzellen und Krebsfasern; zum geringern aus runden Krebszellen; enthielten aber nur sehr sparsam Blutkügelchen.

Demnach scheint die Bildungsgeschichte dieser Form folgende zu sein: durch die veränderte Mischung des Bluts, die Hyperämie der Lebergefässe bis in die kleinsten Aeste, und die veränderte Gallensekretion erfolgte in den die Leberzellen durchspinnenden Kapillargefässnetzen eine Extravasation von Blut; die mit Vernichtung von Gefäss- und Leberzelle endete. Nach dem Verlauf eines grössern Gefässzweiges erfolgte die Vereinigung zu einer grössern Masse; in deren organischem Ganzen nun ein neues (für das Individuum abnormes) Bildungsleben erwachte. Der Absatz von Zellen erfolgte zuerst an der Grenze des gesunden Theils, am meisten nach aussen. Mit der Bildung der höhern Zellformen in der Rindensubstanz des Afterprodukts erfolgte in diesem äussern Theil die Isolirung zu Medullarkrebs; im Krebs dagegen mit der hiermit gesetzten Erschöpfung des abnormen Bildungslebens das Zerfallen der organischen Theile, die Bildung der Pigmentzellen. In kurzem Ausdrucke sehen wir:

a. Blutextravasat; — Bildung runder und längsovaler Zel-

len nach aussen; — kompakte Aggregation von Blutkugeln und runden Krebszellen im Kern.

b. Isolirung und Einmischung des diskreten Medullarkrebses; — Bildung von Krebsfasern und Faserzellen des Krebses in der Schaale; Zerfallen der Blutkügelchen zur melanotischen Krebszelle im Kern.

2. Die Bauchspeicheldrüse enthielt 10 erbsen- und bohnengrosse Neubildungen von rother Farbe und sehnenartiger Resistenz; sie waren meist an der Oberfläche und am Ausgang der Aeste des Wirsingianischen Ganges gelagert; auf dem Durchschnitt dunkel schwärzlich roth. Diese Massen bestanden aus Krebsfasern von ziemlich gradlinigter Begrenzung, mit unvollkommnen Kernen im Innern, und stumpfen keilförmigen Enden; in grosser Menge waren ausserdem die mit zarten Körperchen erfüllten runden Krebszellen, sparsam dagegen die länglichen, spindelförmigen und geschwänzten Faserzellen vorhanden. Im Kern dieser Gebilde waren die runden Krebszellen vorherrschend; darnach die längsovalen Zellen; am seltensten die Krebsfasern: es fanden sich aber im Centro Lager von Pigmentzellen und Krystalle, die dem quadratischen und quadratisch tedraëdrischen Systeme angehörten.

3. Am untern Ende der linken Niere, am Eintritt der Nierenarterie lag die in ungleichen warzenartigen Erhebungen protuberirende Neubildung, in rother, schwärzlich blauer und violetter Färbung der Oberfläche wechselnd, von der Grösse eines Eis, knorpelähnlicher Resistenz auf dem Durchschnitt. Auf diesem erschien sie in erbsen- und bohnengrosse, geschiedne areolare Räume gesondert; die äusseren, der Oberfläche näheren zeigten in einer fasrigen Kapsel-ähnlichen Masse eine Markmasse von hellröthlicher Färbung. Nach dem Kern des ganzen Gebildes hin erschien der Inhalt der areolaren Räume blasser, gleichartiger, von vermehrter Resistenz. Im Centro selbst lag eine gelbliche, verkalkte, einem Gallenkonkrement ähnliche, erbsengrosse Masse. Die Anordnung der areolaren Räume war also von

der Art; dass am meisten nach aussen die rothen, schwellenden, blutreichen, weicheren Krebsmassen lagerten; nach innen die weicheren, festen, von faserknorpliger Resistenz; im Kern und zwar an der Anfügungsstelle des untern Asts der Nierenarterie die dem Gallenkonkrement ähnliche Masse.

Diese Gebilde bestanden aus sehr entwickelten Krebsfasern, von 0,004 mill. gleichmässigem Querdurchmesser, mit stumpfen rundlichen Enden, mit punktförmigen Kerninhalt. An und über sie waren 0,01 mill. diam. habende, mit mehren Körperchen versehene Zellkerne dergestalt geordnet, dass eine grosse Zahl der langen, starken Krebsfasern an ihrer büschelförmigen Endausbreitung von einem thyrsusartigen Konvolut dieser Zellkerne umgeben waren oder, dass sie sich in Schlingen je 3 bis 6 vereinten, in diesen Maschen geschwänzte und spindelförmige Zellen kleinere Zwischenräume bildeten, und in denselben die vorbeschriebnen kleinen Zellkerne lagerten. Je mehr in den äusseren areolaren Abschnitten des Gebildes die Faserbildung zurücktrat; desto häufiger wurden die geschwänzten und Faserzellen; sowie die Lager von Blutkügelchen. In den festeren Theilen desselben von faserknorpliger Resistenz waren die Krebsfaser-Lagen überwiegend, und die sparsamen runden Zellenlagen in dem dichten Maschennetze der Fasern; in ihren Kernen waren Lagen von sechseitigen Säulen und von grossen Pigmentkugeln.

Die harten, sogenannt verknöcherten Stellen dieser Faserkrebse waren von sechsseitigen Tafeln und eben solchen Säulen mit dihexaëdrischer Zuspitzung gebildet. Die faserige Streifung derselben rührte von den Elementen; durch deren Zerfallen sie gebildet sind.

Die einer Gallenkonkretion oder dem Fettwachs ähnliche Masse war von einer Kapsel umgeben, die nur sehr wenige Faserzellen mit schwachen, undeutlichen Kernen und von Pigmentzellen bildeten. Die beim Zerdrücken sandige Masse des Inhalts bestand aus amorphen, unregelmässig

kugligen Aggregaten und Fettbläschen. Durch Zusatz von Essigsäure bildeten sich darin zahlreiche rhombische Tafeln, ähnlich denen des Cholestearins.

4. Auf der vordern Fläche der Aorta abdominalis lag ein Haselnuss grosser Knoten in die obere elastische Haut der Arterie eingesenkt. In dieser sah man nämlich bei behutsamer Präparation eine rothe, in unregelmässig warzigen Erhebungen sich darstellende Kernmasse und in ihrem Centro eine bohnengrosse Masse aus einer weissen kapselartigen Hülse und einer von Gallenstoff getränkten sandigen Masse bestehend.

Um die äussere Fläche des knotigen Gebildes schlang sich ein Nervenfädchen, aus den unveränderten Primitivfasern zusammengesetzt. Die rothe, dem Blutgerinnsel ähnliche Krebsmasse bestand aus längs ovalen, kurz geschwänzten, spindelförmigen Zellen — die letzteren lagen in reicheren Schichten an den erstern an — und aus den grossen, breiten, mit Körperchen erfüllten Krebsfasern. Diese Fasern machten in dichten und fast parallel an und über einander gereihten Schichten die weisse kapselähnliche Masse aus. Der gelbliche, kleinkörnige Kern des Gebildes bestand aus sehr kleinen Fettkügelchen und gestaltlosen Massen von Gallenfarbestoff. Die Fettbläschen waren in Essigsäure auflöslich, mit Ammoniak aber nicht verseifbar.

Die rundlichen rothen Krebsknoten, die längs der Pfortader in dem locker haftenden Zellstoff der Glissonschen Kapsel sassen, waren wie die entsprechenden Krebsmassen der Leber zusammengesetzt; nur war ihr Gehalt an Blutkügelchen noch grösser und einzelne kapillare Gefässnetze in ihnen unterscheidbar. An keinem Punkte jedoch durchdrang ein Krebsknoten die Pfortader; weder vor, noch nach ihrem Eintritt und ihrer Vertheilung in dem Gewebe der Leber.

5. Schlussfolgerungen:

Der Blut-Markschwamm, Carc. haematodes, besteht aus Krebsfasern, fasrigen Krebszellen; sowie aus einer variirenden, aber stets grossen Zahl von Blutkügelchen. Der

Gestaltungswechsel reiht diese Form zu den ausgebildetsten gemischten Karcinomen. Die Blutkügelchen, deren eigenthümliche Blutgefässe selten unterscheidbar sind, erscheinen durch Extravasation.

Die Bildung dieser Krebsform erfolgt im Extravasate; also nothwendig durch eine Kreislaufsstörung, deren erregendes Moment wahrscheinlich die behinderte Gallensekretion und somit das Zurückbleiben der Gallenelemente im Blute ist. Dafür sprechen das vorzugsweise Vorkommen dieser Krebse in der Leber, die gleichzeitige Bildung von Steinen in der Gallenblase und die Ansammlung von Gallenkonkretionen im Kern homologer Krebsbildungen andrer Organe.

Die Entwicklung dieser Krebsform schreitet von dem Centro nach der Peripherie fort; in der Peripherie entstehen sowohl die einzelnen Krebselemente von höherem Formtypus, als auch die Isolirung zu gesondertem Medullarkrebs; während im Kern noch das mit runden Krebszellen gemischte Extravasat fortbesteht.

Die Rückbildung erfolgt im Kern zuerst, in der Peripherie zuletzt. Sowie die Erschöpfung des abnormen Bildungslebens gegeben ist; in der Peripherie medullare und areolare Formen und Ablagerungen von Zellen- und Fasersystemen des Krebses zu Stande gekommen sind: so zerfallen die centralen Massen: und es hat im Kern die Bildung von Pigmentzellen, einem eigenthümlichen Fette, den krystallisirenden Salzen des Bluts und den Gallenelementen Statt.

Die Stelle, welche diese Form unter den Krebsbildungen einnimmt, ergibt sich aus ihrer Bildungsgeschichte. Sie ist eine niedere Form, weil ein Theil ihrer Elemente als Blutkügelchen verharrt; also noch auf der Bildungsstufe des einfachen Urmaterials der abnormen Gestaltung zurückbleibt. Andrerseits charakterisirt sich diese Form als Krebs durch die ausgezeichnete Weite der Gestaltungsfähigkeit. Die Form entwickelt aus sich die medullaren und areolaren Krebsformen; geht endlich durch Zerfallen der Bildungselemente in den melanotischen Krebs über.

Der Niederschlag krystallisirter Erdsalze im Kern der ausgebildetsten Produktmassen dieser Art beweist; wie wesentlich bei andren Krebsformen das gleichzeitige Vorkommen von verkalkten Ateromen sei. Es lässt sich im Allgemeinen hieraus erschliessen, dass zu den ersten Veränderungen der, die Krebsbildung hervorrufenden Blutmischung ein Missverhältniss zwischen der Menge von anorganischen und organischen Elementen des Bluts gehöre.

Die Eigenthümlichkeit dieser Krebsform ist durch die Bildungsgeschichte, die Elemente ihrer Blutmischung, und die durch die Zusammensetzung bewirkte Verschiedenheit der äussern Gestaltung gesichert. Die Form ist selten, aber für den Pathologen wegen ihrer Wichtigkeit für die Entwicklung der Krebsbildungen überhaupt der besondern Beachtung und Beobachtung werth. Es ist hiermit eine in früheren Epochen beliebte Species — fungus haematodes, — die durch die physiologische Medizin ganz in Abrede gestellt wurde, freilich von ganz andern Gesichtspunkten aus, als dem ihrer äussern Erscheinung, wieder eingesetzt. Fern sei es aber, überhaupt die von den Alten angegebnen äussern Charaktere, als die massgebenden für diese Form anzuerkennen; die oben bezeichneten äussern Charaktere sind allein wesentlich; und die mikroskopische Untersuchung hat die alleinige Entscheidung.

5. Die Krebsbildungen der Milz.

Die Milz ist den Krebsablagerungen beinahe gänzlich entzogen. Nur die krebsähnliche Cystenbildung beobachtete ich in folgender Art: Am obern Ende der Milz lag mitten in dem sehr resistenten Gewebe, von hellröthlicher Färbung, eine taubeneigrosse Masse von weingelber Farbe, von Konsistenz des geronnenen Eiweisses; sie war durch ebenso gefärbte Lokulamente in mehre Zellen vertheilt (die Masse war dem Apfelmuse ähnlich in Konsistenz und Farbe). Sie bestand aus vollkommen runden Zellen von 0,005 mill. diam. mit einer nur halbdurchsichtigen, nicht begrenzten Kern-

masse, die auch zu einem der Peripherie nahen Kern in andern (Fig. 23. Tab. III.) entwickelt war, welcher hinwiederum ein vollkommen rundes, durchsichtiges Kügelchen hatte. Um diese Zellen breiteten sich verschiedne runde, in Essigsäure lösliche Fettbläschen aus; sowie dichte Lagen vollkommen ausgebildeter, durchsichtiger rhombischer Tafeln, die in grossen Bruchstücken der Form des krystallisirten Schwerspaths entsprachen. Das dünne Häutchen, welches diese Produkte von dem benachbarten Milzgewebe sonderte, bestand aus elastischen Bindefasern, über und zwischen denen die eben beschriebnen Zellen vertheilt waren. Zahlreiche Faserbündel verbreiteten sich von hier aus in das Gewebe der Milzzellen hinein, und dienten dem Kapillargefässnetze zum Grundgerüst. — Die das gallertartige Produkt zunächst umschliessende Haut bestand aus den beschriebnen Zellen (Fig. 23. Tab. III.) ohne entwickelte Kerne, aber ebenfalls in konzentrisch schaaliger Lagerung. Auch in sie waren eine Menge rhombischer Tafeln und kleine Kügelchen, den zerfallnen grauen Hirnkügelchen sehr ähnlich, eingestreut.

Die Milzzellen erschienen etwas kleiner und durchsichtiger; wer kann aber die Norm hierfür bestimmen und das Abnorme beurtheilen? Die vollkommenste Zellenbildung, sowie die Schmelzung finden sich im Centro, hier ist der Ausgangspunkt der Erweichung. Der Uebergang eines Theils des Bildungsmaterials zur krystallinischen Masse entsteht daher, dass in den gesonderten Heerden pathologischer Neubildung stets die schärfste Trennung zwischen den organischen und den anorganischen Bildungselementen Statt hat. Die Bildung der elastischen Fasern, in der das Produkt von dem Milzgewebe abgeschlossen ist; zeigt die entschiedne Trennung des nicht zu gleicher anormaler Produktion hinneigenden Gewebes.

Das Bestreben des Milzgewebes gegen den Vorgang der Krebsprodukte stellte sich in der Koexistenz reichlicher Entzündungsprodukte in der Milz mit Krebs andrer Organe dar.

6. Die Krebsprodukte auf den serösen Häuten.

1) Krebs der Arachnoidea: die harte Hirnhaut war im Umfange einer 1,25 " langen und ¾ " breiten Stelle von ovaler Form durchbrochen und an den Rändern mit der Arachnoidea verwachsen. Durch diese Oeffnung drangen linsen- bis erbsengrosse, hell rosenroth gefärbte, dicht an einander gedrängte Granulationen; die jedoch in halbkugliger Gestalt einzeln dadurch hervorragten, dass sie durch linienbreite Furchen von einander geschieden waren. Das unter der, von den Granulationen besetzten Arachnoidea liegende Gehirn war in der grauen Substanz zur gelblichen Erweichung übergegangen, mit einem röthlichen Anflug; die weisse Gehirnmasse war unverändert. Das Gehirn war unter den kleineren Granulationen nicht alterirt.

Die einzelnen Ablagerungen waren aus drei Elementen zusammengefügt, den Krebsfasern, der Faserzelle und geschwänzten Faser, den ovalären Krebszellen. Die Krebsfasern bildeten grosse Cylinder in bogiger oder geschwungner Anordnung; sie endeten meist keulenförmig, und hatten an diesem Ende eine spindelförmige Zelle anliegen, oder den keulig gestalteten Ausgangspunkt einer andern Faser. So stellte nicht die Kontinuität der einzelnen Faser, sondern das Ineinandergreifen der benachbarten das Gewebe dar. Die einzelnen Fasern zeigten entweder gar keinen Inhalt, oder eine cylindrisch gestaltete, gleichförmige Masse. Sie lagen aber nie in der vollkommen wellenlinigen Flucht, wie die elastischen Fasern, zusammen; ihre Wände waren nicht an allen Punkten gleich weit von einander entfernt; d. h. der Querdurchmesser blieb nicht in der ganzen Länge der Faser derselbe; auch hatten diese Fasern keine Kerne aussen angelagert*). Wenn diese Fasern somit von den Kernfasern

*) Vogel beschreibt Krebsfasern im Hodenkrebs; sie hatten ganz den Bau organischer Muskelfasern, beschrieben Kurven, Parabeln und Ellipsen, und waren aus einem Gemisch von geschwänzten und längs-

hinlänglich unterschieden waren; so waren sie vor Verwechslung mit Nervenfasern dadurch gewahrt, dass sie weder die wellenlinigen Grenzlinien der Nervenfaser hatten, noch die variköse Form annehmen konnten, dass sie unter Wasser keine doppelten Kontouren zeigten und dass ihr Inhalt gleichmässig, nicht wie das Nervenmark in verschieden gestaltete Massen zerklüftet war. — Diese Fasern bilden in Verbindung ein vollkommnes Gitterwerk, das in Lokulamente getheilt ist, die von geschwänzten Zellen, längsgedehnten Faserzellen mit keulenförmigem, zugespitztem oder gegliedertem Schwanzende erfüllt sind (Fig. 33. c. d. Tab. III.). Zwischen letztern Zellen liegt ein weit verzweigtes Netz von Kapillargefässen, die zum Theil mit Blutkügelchen, zum Theil mit längsovalen oder unvollkommen runden Zellen erfüllt sind, von 0,005 — 0,015 mill. diam., welche einen längsovalen Kern mit mehren Körperchen führen (Fig. 33. a.). Wieder eine Thatsache dafür, dass die Krebszellen in den Blutstrom selbst aufgenommen oder direkt aus ihm deponirt werden können. Die einzelnen Blutkügelchen waren von gewöhnlicher Form, über 0,005 mill. diam. mit einem durch Umfänglichkeit und Kompaktheit ausgezeichneten Kern. — Nebst diesen organischen Formelementen fanden sich Krystalle in Formen von Tetraëdern, dieselben im Uebergang zum Rhombendodekaëder und zur klinorrhomboidischen Säule.

2) Krebs des Bauchfells beobachtete ich in allgemeiner Ausbreitung über dasselbe als primäre Krebsform; sowie in sekundärer Form bei gleichzeitigem Krebs des Brustfells, der Lungen und Leber. Ich fand es nicht bestätigt, dass diese Form zu der sogenannten areolaren Krebsform gehört (Rokitansky); diese Art der Differenzirung ist, wie oben ge-

---

ovalen Zellen gebildet. Die längsovalen Zellkerne der Faser wurden durch Essigsäure besonders deutlich a. a. O. Tab. VIII. Erklärung.

Ein netzförmiges Faserstroma mit Einlagerung weitzelliger Krebszellen beobachtete Vogel ebenfalls im Lippenkrebs Tab. XXIV. Erkl.

zeigt wurde, überhaupt nicht entscheidend. Den Medullarkrebs fand ich in Begleitung andrer Krebsformen im Bauchfell. In zwei Fällen war dieser Krebs aus dem grosszelligen Krebsprodukte gebildet — cellulis latis, — das oben bei dem Leberkrebs beschrieben ist (Fig. 1. Fig. 11. Tab. III.). Die Zellen waren ausgezeichnet durch Grösse und gleichmässige Entwicklung, und sparsam mit den erdbeerartig zusammengesetzten Körnchenzellen gemengt (Fig. 2. Tab. III.). In andern Fällen waren die geschwänzten Zellen, wie oben bei den gemischten Formen des Magenkrebses beschrieben, vorherrschendes Formelement, gemengt mit andern, den einfachen Entzündungsproduktzellen analogen Formen.

3) In dem serösen Ueberzug der Trompeten fand ich sekundäre Krebsproduktionen in früher gesetzten Krankheitsprodukten; fasernetzigen, sog. areolaren Krebs in den Cysten des peritonäalen Ueberzugs der Trompeten; ein Uebergang, durch welchen wieder die Verwandtschaft zwischen der Cystenbildung und Krebs einleuchtend wird. Die Cyste hatte die Grösse eines Kindskopfs, war am äussern Winkel durch eine bandartige Membran mit der Leber verbunden, und lag andrerseits auf den Wirbelbögen, deren oberflächliche Nekrotisirung sie durch Druck bewirkte. Sie war knorpelartig fest, an vielen Stellen mit verkalkten Massen besetzt, strichweise mit Lagern schwarzen Pigments versehen, und hatte daher eine getiegerte Oberfläche. Sie bestand aus unbeweglich verbundnen, etwa taubenei grossen, leeren Cysten. Die Zwischenwände derselben waren 2 bis 3‴ dick, von knorpelartiger Resistenz, netzförmig fasrigem Bau, und weisslich grauer Färbung. Die Wandungen waren von Fasern gebildet, die spindelförmig an den Enden gestaltet, beinahe parallel zusammengestellt waren. Im Centrum dieser Massen von Krebsfasern, hatten sie undeutliche Formen, waren mit kleinen aufgereihten Fettkügelchen besetzt, und zeigten somit ihre Tendenz zum Zerfallen.

7. *Fibröser Krebs der Markmassen des Gehirns und Sklerose derselben.*

Medullarer und fibröser Krebs des Gehirns, primitiv von diesem ausgehend ist selten, und häufiger mit Erweichung, als mit Erhärtung der umgebenden Markmasse, jedenfalls aber dann mit totaler Umbildung der das Gehirn zusammensetzenden Elemente verbunden. Die Kombination des medullaren Gehirnkrebses mit partieller Sklerose der Markmassen, ohne dass dieselben formell oder materiell bis auf den höheren Härtegrad äussere Verschiedenheiten dargeboten hätten, gelangte in der jüngsten Zeit zu meiner Beobachtung: eine so isolirt dastehende, weder von den Autoren beschriebne noch von den Anatomen gekannte Form, dass sie der Mühe einer speziellen Durchführung werth scheint.

Ein Zimmermann, 25 Jahr alt, bekam nach einem Fall von mässig hohem Gerüste einen epileptischen Anfall, der nach mehr als Monatsdauer mit vermehrter Heftigkeit wiederkehrte. In den freien Zwischenräumen war Pat. aller seiner intellectuellen, Sinnes- und Bewegungs-Fähigkeiten mächtig. Jetzt folgten in 14 bis 21tägigen Perioden mehre maniatische Anfälle, die in Ausbrüche der Epilepsie endeten; in den lucidis intervallis war zuletzt eine Blödigkeit der Physiognomie und entsprechende Beschränkung der Fassungskraft beobachtet; stierer leerer Blick, heitere Stimmung, durchaus keine Zeichen allgemeiner Reaktion. Der Tod erfolgte während eines Anfalls.

Körper klein, gut genährt. Kopfhaar und Regenbogenhaut braun, Hals dick und kurz. Brustkorb von vorn nach hinten abgeplattet, Zwischenrippenräume vergrössert; Bauchdecken eingezogen von grünlicher Leichenfärbung. Die kleinen Hoden im Hodensack dicht an den Leistenring hinaufgezogen; das Glied klein, die Eichel durch die vollkommene Phimose unsichtbar. Starre in den Vorderarm-, Hand-, Finger-, Unterschenkel- und Fussgelenken; der Daumen der

rechten Hand in die Faust eingeschlagen, die noch 24 Stunden nach dem Tode fest geschlossen war.

Schädelgewölbe oval; Längenblutleiter weit ausgedehnt, von dunkelrothem Blute erfüllt; ebenso die untern Felsenbein- und hintern Hinterhauptsblutleiter von flüssigem Blute ausgedehnt. Harte Hirnhaut an vielen Punkten der Arachnoidea fest anhaftend; die letztere serös infiltrirt; ihre Gefässe von dunkel blauschwärzlichem Blutgerinnsel ausgedehnt. Die vordere Spitze des Vorderlappens der linken Hemisphäre ist von auffallend knorpelartiger Resistenz; die Oberfläche der breitwulstigen Windungen ist abgeplattet; ihr Querdurchmesser vergrössert, die Zwischenfurchen bis auf seichte Linien verschwunden. Auf dem Durchschnitte dieser Windungen gewahrt man einen schmalen Rand der in das Graulichweisse ziehenden grauen Substanz. Scharfe Messer knirschen beim Durchschneiden der festen den Fingerdruck nicht annehmenden Masse von wahrhafter Knorpelhärte. Dieselbe hat den Umfang von beiläufig 3 Kubikzoll und geht ohne bemerkbare Begrenzung in die benachbarte, ebenfalls resistente Markmasse des Gehirns über. Im Innern der verhärteten Masse unterscheidet man eine haselnussgrosse Geschwulst, weissem Faserknorpel ähnlich, von der umgebenden Substanz durch eine leicht hellere Färbung und sehr feinen Rand abgegrenzt. Die ganzen Markmassen sind fest und zähe auf dem Durchschnitte, von vielen Blutpunkten durchsäet. Die Seitenventrikel enthalten einige Tropfen klares Serum, die Adergeflechte zusammengefallen und leer. Die Schleimdrüse und das Markblatt der Lyra sind vorherrschend gross. — Die untere Fläche der linken Hemisphäre des kleinen Gehirns ist gegen die rechtseitige abgeplattet, fast konkav; Flocke und Mandel auf ihr nicht zu erkennen. Das kleine Gehirn besteht aus ¾ grauer und beinahe nur ¼ weisser Marksubstanz. — Am Schädelgrunde ½ Unze klares Serum. *)

*) Die andern Organe befanden sich in folgendem Zustande: Lungen zusammengefallen, nicht die Hälfte des Brustraums ausfüllend; auf

Das oben beschriebne, abgegrenzte Produkt pathologischer Bildung in Mitten des verhärteten Gehirnlappens bestand aus folgenden Elementen: 1) aus längsovalen, keilförmigen und zugespitzten Faserzellen, den Entwicklungszellen des Zellgewebes, wie auch den Krebszellen in der Formenbildung verwandt. Entweder waren sie 0,015 mill. lang, an beiden Enden lang zugespitzt oder in grösseren Längen- und Breitendimensionen, die Form der ovalären Faserzelle anstrebend und kurz zugespitzt; sie waren vollkommen durchsichtig und führten einen längsovalen, fast linearen Kern ohne Bildung distinkter Körperchen. Durch Eventration der Hülle um den Kern, bekam die Zelle die Form einer doppelt geschwänzten und endlich kamen einzelne geschwänzte Zellen vor. 2) Aus Fasern von 0,06 — 0,08 mill. Länge, an den Enden entweder gleichfalls zugespitzt und durch einen länglichen Kern noch den Typus der Faserzelle verrathend, oder ohne den letzteren. Sie hatten 0,002 mill. diam. und waren durchsichtig. 3) Ein drittes Element besteht in runden Zellen, die sowohl in dem Krebsprodukt, als auch in der sklerotisirten Gehirnmasse zahlreich vorkommen: es sind durchscheinende Kugeln von 0,01 — 0,015 mill. diam. wechselnd, mit deutlich kugligem Kern und punktgrossen Körperchen, oder nur mit letzteren ohne entschiedne Begrenzung des Kerns; einzelne besitzen einen schwanzförmigen Anhang. — Diese drei Elemente waren gegen einander ver-

---

dem Durchschnitt hellroth, blutleer, glänzend; nur im rechten untern Lappen dunkelschwärzliches Blut. Herzbeutel leer. Herz klein, in dem schlaffen rechten Ventrikel halbgeronnenes, schwarzes Blut; weniger desselben im linken.

Leber dunkelbraun, auf dem Durchschnitte heller, viel dunkelschwärzliches Blut entleerend; Gallenblase dicke, schwärzlich grüne Galle führend; Milz klein, ihre Kapsel geschrumpft, ihr Gewebe fest, rothbraun. Pankreas platt, weich, blutreich. Magen und Dünndärme von erweichter, blasser, verdünnter, leicht abstreifbarer Schleimhaut; die solitären Drüsen und Plaques des Krummdarms seicht geschwellt. Nieren blassroth, blutarm, Harnblase zusammengezogen, leer.

schiedenartig gestellt: im Kern des Krebsprodukts befanden sich Netze von längsovalen Zellen, Faserzellen und Fasern in eng- und weitmaschigen Verflechtungen; in den Lücken lagen die kugligen Zellen; leere Blutgefässe, durch cylindrische Form, Durchmesser und die geordnete Auflagerung längsovaler, kleiner Kerne charakterisirt. An den dichtesten Stellen lagen nur längsovale, in der Mitte bauchige Faserzellen; wie die Fasern eines Fibroids geschichtet, oder dichte Faserlagen deckten einander; nur selten fanden sich alldort einzelne, runde Zellen. An der Grenze der harten Gehirnmasse waren von Blutkügelchen erfüllte, hier und da weit ausgedehnte Gefässe.

Alle diese Elemente waren gleichmässig von einer überaus grossen Anzahl punktförmiger Moleküle bedeckt, der einzig übrigende Detritus früher vorhandner Theile. — Runde Zellen, Fasern und Faserzellen blieben in Aetzkalihydrat unverändert. Koncentrirte Essigsäure löste die runden Zellen gänzlich; verdünnte dagegen liess Ränder und Kerne resp. Körperchen schärfer hervortreten. Aetzammoniak löste im Ueberschuss die runden Zellen, Fasern und Faserzellen blieben unverändert. Salpetersäure und Alkohol wirkten nicht ein.

Von Nervenfasern waren in der Geschwulst nur an einzelnen der Begrenzung nächsten Stellen noch Spuren vorhanden in Gestalt dünner Fasern, die von scharfen schwarzen Rändern umgeben, ohne Axencylinder, durch Druck zu zerstören waren; und im Wasser keine doppelten Kontouren erhielten.

Die ganze sklerotisirte Masse des Gehirns war von keilförmigen, längsovalen, spindelförmigen Faserzellen, Fasern und der grössten Anzahl runder Zellen durchsetzt und grossentheils gebildet. Die Nervenfasern waren sparsam vorhanden, weiche Fasern ohne Axencylinder, andre mit demselben und einem öligen Markstreifen. Andre Primitivfasern waren ganz und gar mit kleinen molekularen Kügelchen besetzt; unregelmässig zerstückt, wie abgebrochen Leere Gefässe mit Zellkernen besetzt, durchzogen das Ge-

webe. In der verhärteten, grauen Substanz lagen in Mitten der neuen Gebilde verschieden weit maschige Netze von Primitivfasern, Nervenschlingen, in deren Lücken die kugligen Zellen eingereiht waren. Fragmente einer strukturlosen Membran, kuglige kleine Körperchen und punktförmige Moleküle trugen endlich noch zur Zusammensetzung der verhärteten Markmassen bei.*)

Was anhangsweise die Intensität dieser Sklerose in der Zeit anlangt, so habe ich hierüber folgende Thatsachen beobachtet:

5 Mal 24 Stunden nach dem Tode war die betreffende Partie noch dem Bildstein an Härte gleich, während die andre Hirnmasse schon breiähnlich zerfloss und verweste; selbst Brücke und verlängertes Mark waren bei fortbestehender Sklerose der gedachten Partie schon zerflossen.

Unter gleichen Bedingungen der Aufbewahrung waren die verhärteten Theile nach 7 Tagen der Luft ausgesetzt, merklich erweicht zur Konsistenz eines frischen Gehirns im normalen Zustande. Sechs Tage in einem sehr dünnen Liquor kal. caust. bewahrt wurden sie zu einer in der Mitte gelblich aussehenden ölig weichen, dickflüssigen Masse umgeändert. Unter dem Mikroskope waren nur ringförmige, in der Mitte scheinbar ausgehöhlte Kügelchen zu bemerken. — Sechs Tage in verdünnter Essigsäure aufbewahrt, war die vorher harte graue Masse vollkommen breiig zerflossen; die weisse Masse zur gewöhnlichen Konsistenz des Hirns umgewandelt. Am meisten war in dem gleichen Zeitraum die Erweichung in destillirtem Wasser vorgeschritten; am meisten die Härte vermehrt in 90 Gr. Weingeist, und zwar in letzterem Medium noch 12 Tage. — In einer Auflösung

*) Die Seltenheit des Falls veranlasste mich, Purkinje einen Theil des Präparats mitzutheilen, der sich gleichfalls keines analogen Falls bewusst ist. Herr Prof. Purkinje wollte einen Theil des Präparats benutzen, um betreffende Präparate in der mikroskopischen Sammlung des physiologischen Instituts aufzubewahren.

von Chlornatrium war die Konsistenz der verhärteten Gehirnmasse, noch nach 24 Tagen (4. Mai 1845) dieselbe geblieben.*)

Die Zusammensetzung des Krebsprodukts war nach dieser Aufbewahrung von 24 Tagen in nichts verändert; Fasern, Faserzellen, geschwänzte, längsovale und runde Zellen waren von derselben Schärfe der Ausbildung und von gleicher Verbreitung. Die Beständigkeit und Abgeschlossenheit des neuen Produkts gibt sich also nicht allein durch seine scharfe Begrenzung im Raume, seine verändernde Einwirkung auf die Nachbartheile, sondern auch durch seine Anlage für Ausdauer in der Zeit zu erkennen, und stellt eine eigne Kombination des Krebses mit fibroider Bildung im Gehirn dar.

8. Krebs der Muskelfaser.

Die Muskelfaser ist vom Krebs gewöhnlich verschont: namentlich wird aus diesem Grund im Magen die Perforation nach krebsigen Erweichungen höchst selten. Ausgezeichnet kommt der Cystenkrebs in dem intermuskularen Zellfasergewebe vor. — Die Haut des linken Schulterblatts war von einer Mannskopf-grossen, dem Verlauf der Rückenmuskeln nach abwärts folgenden Geschwulst erhoben, in welche der Scapularis, Musc. teres, latissimus dors. aufgegangen waren; und die blos in den übrigenden, dünnen Lagen des Infra- und Supraspinatus wurzelten. Die Masse bestand

*) Seither kam noch folgender Fall partieller Hirnsclerose zu meiner Kenntniss. Ein 65jähriger Irrer, der unaufhörlich sprach und zuletzt bei abnehmenden Kräften lallte, ergab bei der Section: vollständige Verwachsung der blutreichen harten Hirnhaut mit dem Schädel im ganzen Umfang; Trübung und seröses Exsudat in der Arachnoidea, Blässe, Blutarmuth, seröse Durchfeuchtung der morschen, leicht zerreisslichen Markmassen. Nur die hintern Endlappen der grossen Hemisphären waren von vollkommen wachsähnlicher Consistenz. Die Adergeflechte beider Seitenventrikel waren von vielen hanfkorn- bis erbsengrossen hydatidösen Cysten durchsetzt, Zirbeldrüse gross, sandreich.

aus taubeneigrossen Cysten, deren einige auf der Aussenfläche bläulich weiss, von Perlmutterglanz wie seröse Häute, auf der Innenfläche einer gelockerten Schleimhaut durch wulstige und grosszottige Hervorragungen ähnlich sahen. Andre Cysten hatten ebenfalls äusserlich das Ansehn einer Sehnenhaut, waren an umschriebnen $^3/_4$" Durchmesser habenden Stellen mit erdigen Ablagerungen besetzt; hatten im Innern ebenfalls das Ansehn einer Schleimhaut.

Der äussere Ueberzug bestand aus dicht an einander liegenden Fasern von 0,0025 mill. diam. und unvollkommen cylindrischer Gestaltung: zwischen ihnen ein von Blutkügelchen dicht erfülltes Kapillarnetz und eine grosse Menge an 0,03 mill. diam. habender, dicht gedrängter Fettbläschen, die sich durch Farbe, Glanz, Zerfliessung und Löslichkeit in Essigsäure charakterisirten. Die verschiednen Schichten der Masse bis nach innen, bestanden aus unvollkommen rundlichen Zellen von 0,015 — 0,02 mill. diam. mit ungleichen, gefranzten Rändern, mit einem oder mehren 0,005 — 0,007 mill. habenden Kernen, und in ihnen gesonderte oder in einander schmelzende Körperchen (Fig. 24. Tab. III.). Die Zellen blieben in Essigsäure bis auf ein geringes Erblassen ungeändert. Mit den Zellen wechselten Kügelchen aus aggregirten Molekülen (Fig. 25. Tab. III.).

Diejenigen Cysten, die erdige Konkremente auf ihrer Aussenfläche trugen, zeigten die eben beschriebnen Faserlagen aus einander gedrängt von Krystallen, die der vierseitigen oblongen, rhombischen Säule zugehörten, mit gerade aufgesetzten Endflächen und Abstumpfung der Verbindungskanten; sie waren 0,06 — 0,08 mill. lang, oft mit undurchsichtiger Masse überzogen. Nach innen hin mehrte sich die Zahl der Kapillargefässnetze in allen Cysten im Allgemeinen; in denjenigen, welche krystallinische Massen trugen, waren die Blutgefässe überhaupt sparsamer. Die Zellen der innersten Lage waren am vollkommensten gebildet, hatten oft zwei stark entwickelte Kerne und gegenseitig scharfe Abgrenzungen (Fig. 26. b. Tab. III.).

Die fasrigen Hüllen der Cysten scheinen die Ueberreste des intermuskularen Bindegewebes zu sein, aus deren Gefässen und an deren Wandung die Aussonderung und Gestaltung der Krebsprodukte vor sich ging. Die Krebszellen stehen in der Mitte zwischen dem kleinzelligen Krebsprodukt (vid. III. 3.) und der melanotischen Krebszelle. Im Centrum der ganzen Masse beginnt die Erweichung. In Ablagerungen, welche im Zenith ihrer Bildungssphäre stehen, zerfällt das organische Produkt und die anorganischen Bestandtheile verbinden sich mit einander zu ihrer höchsten Form, der krystallisirten.

9. Die Krebsprodukte im Knochen.

Sie kamen als isolirte und massige Medullarkrebse vor. Die erweichte Masse eines Medullarkrebses des rechten Oberschenkel-knochens hatte denselben bis auf eine feinblättrige, netzförmige Masse zerstört; sie bestand aus gestreckten, längs ovalen, beinahe linearen Zellen, die 0,02 mill. diam. long. und 0,0025 mill. diam. transvers. hatten; einen verlängerten, durch die dicht anfüllenden Körperchen undurchsichtigen Kern enthielten, und in faserartigen Zügen geordnet waren (Fig. 27. Tab. III.). Sie wurden von einer überaus grossen Menge, von Blutkügelchen sehr ausgedehnter Kapillargefässe durchzogen. — Zwischen Zellen und Blutgefässe sind die schon mehrfach beschriebnen Körnchenzellen vertheilt (Fig. 25. Tab. III.). Nach aussen sind die länglichen Krebszellen im Verhältniss der hinzutretenden Fettbläschen seltner; hier ist die Erschöpfung der pathologischen Produktion, die zu zerfallen beginnt.

Hierher gehört ferner eine pathologische Bildung mit Produktion neuer Knochenmassen auf der äussern Knochentafel und in der Markröhre des Knochens. Die Erzeugung eigenthümlicher Zellenaggregate, in welche die Produkte der Hyperosteose einlagerten, bestimmen mich die seltne Form unter dieser Kategorie der allgemeinen Beurtheilung zu übergeben.

Ein 65 Jahre alter Mann erlitt einen Bruch der Tibia, bekam nach dessen unvollkommner Heilung Schmerzen in beiden untern Extremitäten, die über ein Jahr lang anhielten, und während welcher sich an dem caput femoris und den Kondylen der Tibia sehr umfängliche, die Haut nicht durchbohrende, uneben hüglige Exkrescenzen bildeten. Der Tod erfolgte nach einem schnell zunehmenden allgemeinen Marasmus.

Die Untersuchung der Hüfte wurde leider nicht gestattet. Die Kondylen des os. femoris waren von doppeltem Volum des normalen Zustandes, die Kniescheibenbänder waren verdickt, die Muskelenden in eine fibröse Masse verwandelt, die Kniescheibe von dem nachfolgend beschriebnen Tumor emporgehoben. Vom äussern Winkel des condylus externus femoris dicht an dem nicht betheiligten capitulum fibulae ging ein hakenförmig nach oben gebogner, aus vielen einzelnen, mit einander artikulirenden Knochenstücken verbundner Fortsatz, von etwa 3″ Länge und ½″ Dicke nach aufwärts und innen in der Mittellinie des Knochens hinauf.

Diese neugebildete Masse hatte ein festes, fasriges Gefüge, und zwischen zwei glatten Aussentafeln eine 2‴ starke, der Diploë ähnliche Masse. Hauptsächlich setzten sie Knochenkanälchen zusammen, welche aus einzelnen, 0,0025 mill. diam. besitzenden Knochenfasern bestanden. An letztern und zwischen ihnen waren neugebildete Knochenkörperchen mit dickem Kern und kurzer feinfasriger Ausstrahlung von 0,01 — 0,015 mill. diam. Zwischen den einzelnen Kanälchen lagen Haargefässe und Zellen, von 0,01 mill. diam., mit einem, an die Peripherie nahe hinanreichenden Kern und mehren Körperchen in ihm; die Zellränder waren dunkel, unvollkommen rund, mit kleinzottigen Anhängen gefranzt; um sie herum lagen Kernfasern neuer Bildung; und so schienen die Zellen die ersten Elemente der Knochenkörper, die Fasern der Knochenfasern zu sein.

Während auf der Aussenfläche diese Art der pathologischen Neubildungen das Produkt einer einfachen Entzündung darstellten, bot die Markröhre des Oberschenkelknochens Folgendes dar:

Sie hatte in der Nähe der Kondylen bis zur Mitte des Schenkels gleichmässig 1 ″ 3 ‴ Querdurchmesser; während sie von nur 1,5 ‴ dicker Knochenrinde umschlossen war; sie war mit einer rahmartigen, dem erstarrten Hirnmark ähnlichen Masse erfüllt, zwischen welcher sehr feine, kleine, kaum mehr als ein Pferdehaar dicke, nadelartige Knochensplitterchen durchgehends vertheilt waren. Der Markinhalt bestand:

1) aus Kanälen, die 0,035 — 075 mill. diam hatten, sich seitlich unregelmäsig verzweigten, mit den krummlinigen Aesten unter Eventration der anastomotischen Stelle sich wieder vereinigten, und nach allmäliger keilförmiger, oder konischer Verengung stumpf endeten. Die Identität dieser Kanäle mit den physiologischen Knochenkanälchen zeigte unter anderm ihre ausgezeichnete Faserung (Fig. 34. und 35. Tab. III.). An der knollenartigen Anschwellung, in welcher die Kanälchen zusammenkommen, in Fig. 35. streben von oben die Fasern a bis zu dem Knollen, nehmen hier durch das Andringen des seitlichen Faserzuges c verschiedne Richtungen an. Ein Theil wird in der Richtung h zurückgedrängt und steigt dann ebenfalls in der Richtung b durch den Knollen in den untern Seitenast. Hier drängt der Faserzug b nach aufwärts, und so kömmt durch den gegenseitig veränderten Verlauf eine spiralige Umwindung der Fasern zu Stande. Das oberste Glied der Spirallinie ist b, das nächste d, das unterste, am senkrechtesten aufsteigende f; dieselbe Anordnung zeigt sich Fig. 34. a. Tab. III. Die Kanälchen haben auch einzelne Lücken (Fig. 34. b.) und stets stumpfe Enden.

2) An den Kanälen verlaufen Blutgefässe, die oft einen Durchmesser von 0,05 mill. erreichen und mit einem blut-

roth gefärbten Inhalt erfüllt sind, in welchem man keine Blutkügelchen unterscheiden kann. Diese Gefässe durchdringen die ganze Markröhre.

3) Der auffallendste und verhältnissmässig hauptsächlichste Bestandtheil sind Krystallzellen von folgender Bildung: Ihr Durchmesser wechselt von 0,03 — 0,045 — 0,05 mill.; sie sind von einer zarten, durchsichtigen Hülle umschlossen; haben zum Theil in der Mitte einen Kern von 0,005 — 0,01 mill. diam. mit mehren, deutlichen Körperchen (Fig. 36. a und b. Tab. III.); stets besitzen sie von diesem Kern oder von dem leeren Centrum aus strahlig sternförmig sich ausbreitende, den ganzen Zellraum erfüllende krystallinische Nädelchen. Sie erreichen nicht ganz die feine Hüllenmembran; sondern sind oft an der Spitze mit kleinen Fettbläschen besetzt (Fig. 37. a. b. c. d. Tab. III.). Diese Zellen liegen auf den Kanälchen und zwischen ihnen in grosser Menge. Die einzelnen, in ihnen enthaltnen Krystallnadeln haben 0,025 — 0,035 mill. Durchmesser. Sind diese Bildungen die Elemente der pathologischen Knochenbildung oder der Ueberschuss der Produktionen organischen Ursprungs? Entstehen die Krystallbildungen in den Zellen dadurch, dass die organischen Elemente auf einer niedern pathologischen Bildungsstufe stehen bleiben, und nicht in ihre Bildung die anorganischen, dazu bestimmten Theile aufnehmen, die sich dem zu Folge selbstständig ausscheiden? Ausser den Krystallzellen, welche mit den von Müller in einem steatomatösen Geschwulst beobachteten übereinstimmten, waren auch viele Fettbläschen verschiedner Grösse in der Masse vertheilt.

Koncentrirte Essigsäure löste die Fettzellen auf, liess die Krystallzellen, sowie die Knochenkanälchen unverändert. — Koncentrirte Salpetersäure machte die letztern und die Krystallzellen blässer, änderte die Knochenkanäle nicht, und war verdünnt ganz wirkungslos. — Koncentrirte Salzsäure löste die Krystallzellen und Knochenkanäle völlig auf, indem sie das physikalische Phänomen der chemischen Lösung, die

Ausdehnung des ganzen Volums und die Auseinanderrückung der einzelnen Fasern zeigte; — verdünnt wirkte sie gar nicht auf die Zellen. — Alkohol bewirkte durchaus nichts, als Lösung der Fettbläschen. — Aether bewirkte ein Blässerwerden der Zellen. — Aetzkalihydrat zerstörte das Medium der Krystallzellen, und machte sie durchsichtiger, wodurch das Verhältnis zwischen Knochenkanälchen und Blutgefäss sehr in's Licht trat, indem die Verästelungen dieser beiden Elemente sich stets entsprachen. — Aetzammoniak löste die Hüllen der Krystallzellen nach vorhergegangner Ausdehnung vollständig auf; die Krystalle und Knochenfasern blieben ganz unverändert. — Chlorcalcium löst die Krystallzellen allmälig auf; ebenso Quecksilberchlorid.

Die Wirkungslosigkeit der Salpetersäure in der Kälte, die Auflöslichkeit in kaustischem Kali sprechen dafür, dass der Inhalt der Krystallzellen wesentlich Stearin sei. Die Unlöslichkeit im Alcohol beweist, dass diese Krystallnadeln nicht von Stearinsäure gebildet werden.

Diejenigen Knochenlamellen, welche zunächst diesem, mit neugebildeten Knochenkanälchen und Krystallzellen gefüllten Markrohre anliegen; zeigen die normalen Knochenkanälchen mit Fasern und Kernkörperchen; an diesen äusserst zahlreiche und mit blutrother Masse erfüllte Kapillargefässe in starker Ausdehnung; ausser diesen beiden Elementen viel Fettbläsßchen. Es fehlten aber völlig die Krystallzellen in der Knochenrinde. Während also nach aussen die neue Knochenbildung eine durch vorhergehende Reizung gesetzte Hyperosteosis war, bildete sich im Markrohr desselben Knochens einerseits derselbe Process mit Erwirkung isolirter, kleiner, unzusammenhängender Produkte; andrerseits erfolgte durch Erschöpfung des Bildungsmaterials diese niedrig stehende, kuglige Zellbildung, in deren Innerem auch sofort die Sonderung des Organischen und Anorganischen Statt hatte. Somit ist keinesweges ausgesprochen, dass diese Entartung des Knochens zu den gewöhnlich vorkommen-

den Formen des Medullarkrebses gehöre. Das Produkt, welches auf der Oberfläche des Knochens die mit einander artikulirenden Knochenstücke darstellte, vereinigte in seinen Elementen alle Charaktere, welche J. Müller dem Osteoid gibt. Die geschilderte Entartung in der Markröhre des Knochens bestätigt auch die von Müller ausgesprochne Ansicht über die verwandtschaftlichen Beziehungen des Osteoids und der Krebsbildung.

10. Die Krebsprodukte in der äussern Haut.

Die Krebsformen, welche in der äussern Haut, an den Uebergangsstellen der Schleimhäute in dieselbe; namentlich den Lippen, der Bindehaut des Auges, der Schleimhaut der weiblichen Geschlechtstheile und des Afters, sowie in den Hautdrüsen vorkommen, bilden folgende Elementarbestandtheile;

1) Die breite, eckige Krebszelle, hat einen Durchmesser von 0,015 — 0,03 mill., enthält ausser einem zentralen, oder der Peripherie mehr weniger nahem Kerne mit ausgebildetem zentralen Körperchen, eine grosse Menge punktförmiger Kernmasse fein vertheilt, bei übrigens fortbestehender Durchsichtigkeit der Zelle (Fig. 18. Tab. III.) *).

2) Die breite, runde Krebszelle, Sie ist von vollkommener Rundung, gleichmässig im Durchmesser von 0,025 mill. mit einem 0,01 mill. diam. besitzenden Kern, und konzentrisch gelagerten Körperchen darin. Ausserdem ist sie leer und vollkommen durchsichtig; ihre Hülle ist in Essigsäure nach kürzerer oder längerer Zeit löslich. Sie lagert in einem, aus Bindefasern bestehendem Netz, und ist namentlich im Krebs des männlichen Glieds und des Kitzlers mehrmals beobachtet. In diesen Organen kommen knotige

*) Dies ist die von Ecker als Hypertrophie der Lippenschleimhaut mit Ablagerung von Epithelialzellen bezeichnete Form. Archiv für physiologische Medizin 1844. Heft III.

Ablagerungen vor (Form der Elephantiasis), die nach dem äussern Anschein mit dem Scirrhus identisch siud. Sie bestehen aus kugligen Bläschen von 0,02 mill. diam., von dem matten Fettglanze der Fettbläschen, mit sternförmig vom Centro aus geordneten Büscheln krystallinischer Nädelchen, von äusserster Zartheit und in Perlmutterglanz übergehendem Fettglanz (Fig. 29. b. Tab. III.). Diese krystallinischen Kugeln zwischen Fettblase und Zelle mitten inne stehend machen eine Zwischenbildung zwischen fettiger Entartung und Krebsbildung aus.

3) Die geschwänzte Krebszelle. Sie kömmt ausgebildet und mit wenigem Entzündungsprodukt umgeben, in dem Krebs der Hautdrüsen und im Uebergange, auf der äussern Haut vor; im Krebs der Brustdrüsen, der Lippendrüsen, der Talgdrüsen an der Nase und Eichel. Die Zellenköpfe wechseln im Durchmesser von 0,01 — 0,015 — 0,02 mill., haben 4 bis 5 nicht besonders umschlossne Kernkörperchen, und gehen in allmäliger Verjüngung in den verschieden langen Schwanztheil aus. Bisweilen ist im letztern die Bildung neuer, sich loslösender Kerne beobachtet worden.

4) Die längsovale Krebszelle. Sie erscheint am häufigsten in skirrhösen Krebsknoten des Derma und Unterhautzellgewebes. Sie haben einen längern Durchmesser von 0,015 — 0,025 mill., einen kürzern von 0,005 mill., zugespitzte runde oder eckige Enden; sie enthalten einen längsovalen Zellkern mit selten mehr als einem Körperchen; sind übrigens vollkommen durchsichtig.

5) Die pigmentäre Krebszelle. Sie erscheint in Verbindung mit den geschwänzten und breiten Zellenformen im Lippenkrebs, Krebs der Wangen, der Eichel, des Mastdarms und der äussern, weiblichen Geschlechtstheile. Sie wechselt von 0,005 — 0,01 mill. diam., hat einen an die Peripherie hinanreichenden Kern, der mit einer undurchsichtigen Körperchenmasse erfüllt ist. Dieser Inhalt ist auch zwischen den andern Zellen frei und formlos verbreitet. In

dieser, dem Krebs sich beimischenden Melanose ist das Erlöschen des Krankheitsprocesses an einem einzelnen Punkte angedeutet.

11. Lungen und Leber in der Krebsbildung.

Die Brusthöhlen sind in vorgerückten und ausgedehnten Krebsablagerungen von grössern oder geringern Massen seröser Exsudate erfüllt, in denen oft ausgebildete seröse Cysten enthalten sind. Die Lungen sind durch mehr oder minder festes Exsudat an die Rippenpleura angeheftet. Sie sind am häufigsten ausgezeichnet durch die Charaktere der Blutarmuth, selbst des vollständigen Marasmus. Ihre Oberfläche ist flaumfederartig anzufühlen, sie gibt beim Durchschneiden ein diffus knisterndes Geräusch, ist auf der Schnittfläche dunkelbraun oder hellröthlich und trocken, lässt aus den Bronchien schaumige oder eiterartige Flüssigkeit hervortreten. Die feinen in den Lungen verzweigten Bronchien zeigen eine weisslich verdickte Schleimhaut, und stehen weit offen. So sind die Bronchialerweiterungen, die Bronchoblenorrhoë und das oberflächliche Lungenemphysem häufig in Begleitung der Krebsbildungen. Viermal wurden Kavernen von Erbsen- bis Eigrösse, letztere mit einer dicken, weissen Kapselhaut im obern Lungenlappen beobachtet, und die untern befanden sich ganz oder lobulär im Zustande der saniös zerfliessenden Hepatisation. Die Immunität des Krebses mit der Tuberkelbildung überhaupt ist also nicht streng durchgeführt; jedoch kömmt mit einer ausgebildeten Krebsform stets eine niedrige, zurückgebildete Tuberkelform vor. Die Krebsbildung folgt auf den Tuberkel; und letzterer ist alsdann bis nahe an den Endpunkt seiner Lebenssphäre, die völlige Auflösung durch Erweichung gelangt. Mit Krebsformen in der Erweichung dagegen finden sich keine, in irgend einem Bildungskreise begriffene, sondern nur verirdete oder indurirte Tuberkel vor. — Mit ausgedehnten pleuritischen Exsudaten ist stets

Kompression der Lungen, und oberflächliches Emphysem verbunden.

Die Leber ist, wenn nicht selbst der Sitz des Krebses, gewöhnlich in ihren Durchmessern partiell oder total verkleinert, ihre Kapsel oft tendinös verdickt, ihr Gewebe ist blassbräunlich, fetthaltig, mit Vorwalten der gelben und Zurücktreten der röthlichen Gewebetheile — im Zustande der Muskatnussleber; — oder sie zeigt die verschiednen steigenden Entartungen zur Fett- und Speckleber; — geht durch die fettige Entartung in Atrophie über.

Die Milz ist von geringer, kaum mehr als doppelter Volumsvermehrung; ihr Gewebe hat an Konsistenz bedeutend zugenommen; ihre Farbe ist rothbraun in das Blassbraune; ihre Kapsel meist gespannt, selten geschrumpft. Die Blutkügelchen in der Milz und in andern Organen zeigen entweder gar keine Abweichung, oder sie erreichen im Zustande der Schwellung einen Durchmesser von 0,005 — 0,0075 mill.

12. Die Blutmischung in der Krebsbildung.

Die Rückführung der Krankheitsprocesse auf pathologische Veränderungen in den Bedingungen der Ernährung und Blutbereitung ist jetzt an den Centralpunkten medizinischer Studien den umfassendsten Arbeiten unterworfen. Wenn auch der unpartheiische Pathologe die Einseitigkeit dieser Hämato- und Humoralpathologie anerkennt; sind gleichwohl die materiellen Veränderungen in dieser Sphäre für die Entzifferung des Krankheitsprocesses wichtig. Zur Sichtung des Wahren ist auch hier Eingehen in die individuellen Fälle erforderlich:

1) Herzbeutel einige Tropfen Serum. In den Herzhöhlen ausser schwarzem Blute wenig Faserstoffgerinnsel; im rechten Atrium dünnflüssiges, hellrothes Blut. Lungen zusammengefallen, Gewebe trocken und hellröthlich, Fettleber — Lungenkrebs.

2) Herzbeutel bräunliches viscides Serum. Herzmuskel schlaff, blass, klein; in den Höhlen und grossen Gefässen

nebst schlaffem Faserstoffgerinnsel flüssiges Blut. Mützenklappe nach dem freien Rande hin gewulstet, von hanf- und hirsekorngrossen, gefranzten Exsudaten umsäumt. Blutarmuth der Lungen mit Bronchoblenorrhoe. Speckleber. Milz zähe, blass, blutleer — Magenkrebs.

3) Im Herzbeutel 1½ Unz. trübes misfärbiges Serum. Herzmuskel welk, kollabirt, weisslich gelb mit starker venöser Injektion der Kranzgefässe. Zweispitzige Klappe nach dem freien Rande verdickt; in den Höhlen und grossen Gefässen stark abfärbendes, violettes Blut. Brusthöhlen halten mehre Unzen gelbliches Serum, Lungen blutarm und marastisch. Bauchhöhle enthält 4 Pfund gelbliches, trübes Serum. Milz von doppeltem Volum, hart. Nieren fettig entartet — Leberkrebs.

4) Im Herzbeutel 2 Dr. Serum. Herzmuskel welk, bräunlich, zwei- und dreispitzige Klappe in ihrer Membran bedeutend verdickt; linker Ventrikel leer; im rechten schlaffes Faserstoff- mit Blutkoagulum; die Aorta voll dunkelschwärzlichen, schmierigen, stark abfärbenden Bluts. In den Brusthöhlen misfärbiges, bräunliches Serum; Lungen blutarm, emphysematös auf der Oberfläche. Fettleber. Milz fest, dunkel schwärzlich grün. Nieren blass, blutarm — Medullarkrebs der Arachnoidea.

5) Im Herzbeutel 6 Dr. klares Serum. Herz klein, schlaff; im linken Ventrikel einige Tropfen flüssiges Blut, zweispitzige Klappe sehnig verdickt am freien Rande; im rechten Vorhof dickes, ziemlich konsistentes Blutgerinnsel; in der Lungenarterie Faserstoff und Blutgerinnsel. Bronchoblenorrhoe der Lungen mit Gangrän an der Basis des obern linken Lungenlappens. Wachsgelbe Fettleber. Milzkapsel verdickt, ihr Gewebe fest, blassröthlich. Nieren blass, ihr Becken erweitert. Medullarkrebs über 2 Drittheil des Magens ausgebreitet.

6) Herzbeutel leer, in der linken Kammer hell violettes Blut; im rechten nebst dunklem Blut stückiges lockres

Blutgerinnsel, die zweispitzige Klappe sehnig verdickt, die Kranzarterien auf ihrer Innenfläche mit Ateromen besetzt, die absteigende Aorta von lockerm Blutgerinnsel erfüllt. Milz auf die Hälfte ihres Volums geschrumpft, ihr Gewebe fest. Die Bauchaorta voll schwarzen, bröckligen Blutgerinnsels; die Innenfläche blassweiss, von vielen erdigen Konkrementen in ausgedehnten Strecken durchbrochen bis zu ihrer Endtheilung — Gallertkrebs des Magens.

7) Im Herzbeutel eine Dr. Serum, die Kranzgefässe des Herzens von dunklem Blute strotzend, linker Ventrikel bedeutend hypertrophirt, der freie Rand der zweispitzigen Klappe gewulstet; in den Höhlen und grossen Gefässen schlaffes Faserstoffgerinnsel. Blutarmuth der Lungen mit Bronchialerweiterung. In den Cavis pleurae etwa 3 Pfund klares Serum mit freischwimmenden Cysten — Magen- und Leberkrebs.

8) Im Herzbeutel 2 Dr. Serum. Herz klein und welk. Lungen marastisch mit Bronchoblenorrhoë; indurirte Tuberkeln in der Spitze. Muskatnussleber. Magen- und Mastdarmkrebs.

9) Herz zusammengefallen, blassroth; in den Höhlen wenig violettes stark abfärbendes Blut. Blutarmuth der Lungen, Milz dicht, rothbraun — Krebs in Lunge, Brust- und Bauchfell, Herzbeutel und Magen.

10) Im Herzbeutel ½ Unz. Serum. Herzmuskel schlaff, in den Kammern weniges, dünnflüssiges Blut nebst schmierigem Blutgerinnsel. Marasmus und Emphysem der Lungen. Am hintern untern Theil des rechten untern Lappens eine wallnussgrosse Höhle mit saniöser Flüssigkeit zum Theil erfüllt, und durch eine feste kapselartige Substanz von dem morschen Lungengewebe geschieden. — Magenkrebs.

11) Herzbeutel hält 2 Dr. klares Serum. Ventrikel von fest anhaftendem Faserstoffgerinnsel dicht erfüllt. Lun-

gen blutreich. Milz von doppeltem Volum, ihr Gewebe fest. — Schaaliger Cystenkrebs der Milz und Leber.

12) Herzbeutel 3 Unzen Serum. Herzmuskel blass und schlaff; in den Höhlen dunkel violettes, dünnflüssiges Blut. — Schaaliger Cystenkrebs der Haut und Bauchspeicheldrüse.

Der erste Beginn der Krebsablagerung ist durch eine gewisse Quantität fester, faserstoffiger Bestandtheile bezeichnet, welche jedoch nicht gegen den normalen Zustand der Blutmasse, sondern nur gegen die andern pathologischen Blutmischungen gehalten, ein quantitatives Uebermass ausmachen. Deshalb kann die Krebsbildung weder einer albuminösen Krase, noch einer Hyperinosis, oder anderen ähnliche Quantitätsüberschüsse bezeichnenden Kategorien zugezählt werden. Mit der Ausscheidung der Krebsprodukte präcipitirt sich der den festen organischen Stoffen äquivalente Ueberschuss von erdigen Bestandtheilen des Bluts, als verirdetes Aterom, oder wird durch die Nieren ausgeschieden. Durch exuberante, viele Organe umfassende Ablagerungen wird die gesammte Blutmasse endlich arm an festen Bestandtheilen, die Dünnflüssigkeit des Bluts, die leichte Scheidbarkeit des Färbestoffs, die Misfärbung der serösen Exsudate bezeichnen dieselbe Blutmischung, welche den Typhus und Sorbut begleitet. Die erschöpfende Erforschung dieser Blutmischungen ist eine der wichtigsten Forderungen an die nächste Zukunft.*)

---

*) Andral und Gavarret fanden, dass das Fibrin nur im Stadium der Zerstörung zunimmmt; wenn aber der Krebs die Organe der Blutbereitung ergreift, findet man Fibrinverminderung. In 4 Fällen von Magenkrebs hatte das Fibrin 3 Mal die Normalzahl, sank einmal auf 1,9. In dem Tuberkelkrebs zeigt sich Excess des Fibrins einmal 3,7, dann 5,0; im ersten Fall war derselbe unter entzündlichem Fieber erweicht, im letztern war der Krebs fungös mit Blutergiessungen. Im Eierstockkrebs 4,5 bei Fieber; im Gebärmutterkrebs mit Fieber 5,6; ohne Fieber 1,8. Die Vermehrung des Fibrins hängt nach diesen bemerkenswerthen, vergleichenden Beobachtungen des konkomitirenden Fiebers von der all-

gemeinen und örtlichen Reaktion ab, die feste und flüssige Exsudationen zur Folge hat, und dann stets auch Vermehrung der festen organisationsfähigen Bestandtheile zeigt. Die Reihe der Untersuchungen muss gross sein, und alle Kombinationen im Auge haben, um zum richtigen Schluss gelangen zu können. In drei nach Heller's Methode angestellten Untersuchungen fand ich bei reinem Magenkrebs die Schwankung des Fibrins von 1,8 — 3,5. Die Zahl ist zu gering, um Resultate davon herzuleiten. Andral und Gavarret haben diese betreffenden Untersuchungen in neuern, Ende November 1844 der Akademie mitgetheilten Arbeiten durchgehends bestätigt. Die Methode Enderlin's die Blutasche zu untersuchen, ist in allen pathologischen Blutuntersuchungen anzuwenden, gleichzeitig mit Berechnung der erdigen Bestandtheile in den festen Konkretionen und der Harnausscheidung, um nach dem Verlust des Bluts an festen organischen Bestandtheilen die veränderte Beimischung der anorganischen Elemente des Bluts zu bestimmen.

Register.

Abscessus hepatis 71.
—— metastaticus 83.
—— — lienis 83.
—— — pulmonis 60.
—— muscularis 37.
—— renum 85.
Acne simplex 28.
—— indurata 28.
After, Entzündung dess. 23.
—— Krebs dess. 244.
Albumin im Typhusharn 186.
Ammonium, kohlensaures 186.
—— harnsaures 182.
Anomalien des Darmtuberkels 129.
—— — tuberkulösen Darmgeschw. 130.
—— — typhösen Darmgeschwürs 163.
—— der typhösen Infiltration 155.
Aortenklappen-Fehler 10.
—— Aterom 11.
—— Verirdung 12.
Apoplexia d. Eierstockfollikel 96.
Arachnitis 40.
Arthritis — Harn in ders. 94.
Ascites 14.
Aterom der Herzklappen 10.
—— verirdetes 11.
Athmungsorgane — Entzündung ders. 45.
Atrophie der Leber 77.
Atrophie des Muskels 37.
Auswurf im Katarrh 45.
—— in der Lungenentzündung 54.
—— — Lungenphthise 120.
—— — Lungentuberkulose 118.

Bauchfell-Entzündung 13.
—— Krebs 230.
—— Granulation 105.
—— Tuberkel 104.
Bauchspeicheldrüse — Krebs ders. 214.
—— im Typhus 174.
Bauchwassersucht 14.
Bicuspidalis — Aterom ders. 10.
—— Exkrescenzen daran 13.
—— Verdickung 10.
—— Verirdung 11.
Bindegewebe, neugebildetes
—— in der Conjunctiva 22.
—— im Muskel 38.
—— — Pericardium 9.
—— — Peritonaeum 17.
—— in der Pleura 6.
—— — — Tuba 97.
—— im Uterus 98.
Bindehautentzündung 22.
Blasenrose 27.
Blennorrhoea 25.
Blepharophthalmia 22.
Blut im Krebs 249.

Blut mit Krebszellen 205.
—— in Tuberkulose 146.
—— im Typhus 174.
Blutmarkschwamm 217.
—— der Aorta 225.
—— — Bauchspeicheldrüse 223.
—— — Leber 221.
—— — Niere 223.
Blutmischung v. Crasis.
Brand der Lungen. 60.
Bright's Nierenkrankheit 84.
Bronchialdrüsen-Entzündung 46.
—— Verirdung 111.
—— Tuberkulose 111.
Bronchialkatarrh 46.
Bronchien im Typhus 175.
Bronchiectasia 61.
Bronchitis 45.
Bronchoblennorrhoea 61.
Brustdrüse, Krebs ders. 243.
Brustfell-Entzündung 1.
—— in Tuberkulose 143.
—— Tuberkel 104.

Cancer v. Krebs.
Carditis 10.
Caries ossium carpi 141.
—— — cranii 140.
—— — humeri 140.
Catarrhus bronchiorum 46.
—— laryngis 50.
—— narium 20.
—— ventriculi 64.
—— vesicae urinar. 93.
Caverna laevis 116.
—— pulmonum 114.
—— renum 136.
—— villosa 115.
Cirrhosis hepatis 73.
Compressio pulmonum 62.
Conjunctivitis 22.
Cor villosum 8.
Corpus fibrosum 98.
Crasis cancrosa 247.
—— fibrinosa 148.
—— tuberculosa 146.
—— typhosa 193.
Cylinderdrüse 48.
Cyste, seröse 95.
—— — des Brustfells 5.
—— — des Eierstocks 96.
Cyste, seröse, der Trompete 98.
Cystitis catarrhalis 93.
—— traumatica 91.

Darmentzündung 68.
Darmgeschwür, tuberkulöses 128.
—— — einfaches 128.
—— — kombinirtes 129.
—— typhöses 162.
—— — buchtiges 164.
—— — elliptisches 163.
—— — im Jejun. 156.
—— — vernarbtes 166.
Darmstrictur 132.
Degeneratio adiposa 74.
—— — hepatis 75.
—— renum 91.
Dermatitis 29.
Dysenteria 68.

Ecthyma 30.
Eczema impetiginosum 28.
—— simplex 28.
Eierstock-Apoplexie d. Follikel. 96.
—— Entzündung 94.
—— Cyste, seröse 95.
—— Narbenkallus 96.
—— Pigmentbildung darin 96.
—— Verödung der Follikel 97.
—— Wassersucht 95.
—— — alveolare 96.
—— — sackförmige 95.
Elephantiasis 244.
Emphysema pulmonum 61.
Encephalitis 39.
Encephalomalacia 42.
Endocarditis 10.
Enteritis 68.
Enterophthisis 126.
Entzündungsprodukte 1.
—— des Bauchfells 13.
—— — Brustfells 1.
—— — Gehirns 42.
—— der Gehirnhäute 40.
—— — Harnblase 91.
—— — Harnröhrenschleimhaut 25.
—— — Haut 26.
—— — Hodenscheidenhaut 18.
—— des Kehlkopfs 45.
—— der Leber 71.
—— — Lunge 54.

Entzündungsprodukte des Magens 63.
—— der Milz 80.
—— — Muskeln 36.
—— — Nervencentra 39.
—— des Netzes 15.
—— der Nieren 84.
—— — Schleimhäute 19.
—— — Sehnenscheiden 19.
—— — serösen Häute 1.
Entzündungszelle des Bauchfells 14.
—— — Brustfells 3.
—— — Gehirns 40.
—— der Harnblase 92.
—— — Haut 27.
—— des Herzbeutels 7.
—— der Leber 72.
—— — Lunge 57.
—— — Nieren 85.
—— — Schleimhäute 22.
—— — serösen Häute 1.
Epithelialzellen im Harn 93.
—— — Katarrh 47.
—— Losstossung 53.
Erweichung des Darmtuberkels 128.
—— — Krebses 214.
—— — Lungentuberkels 114.
—— — Nierentuberkels 137.
Erdphosphate im Harn Typhöser 183.
Erysipelas bullosum 27.
Escharra typhosa 160.
Exkremente im Typhus 158.
Exkrescenzen an den Herzklappen 12.
Exsudatschwarte des Brustfells 6.

Fettleber 72.
Fettniere 91.
Fibroid 98.
Fistelgang, Belag dess. 142.
—— Bildung 143.
—— Tuberkulöser 142.
Flimmerbewegung, pathologische 53.
Flimmerhärchen, pathologische 45.
—— der Bronchien 51.
—— des Kehldeckels 50.
—— der Luftröhre 47.
—— — Stimmbänder 50.
Fungus haematodes 225.
Furunkel 30.
Fussgeschwür, habituelles 36.

Gallenextravasation 78.
Gallertkrebs 208.
Ganglion 19.
Gangraena pulmonum 60.
Gastritis superficialis 63.
—— tunicae submuc. 65.
Gastromalacia 53.
Gaumenentzündung 23.
Gehirnerweichung, rothe 40.
—— gelbe 42.
Gehörgang, Entzünd. d. äussern 22.
Gekrösdrüsen, Entzündung 132.
—— Tuberkel 132.
—— — infiltrirter 133.
—— — verirdeter 133.
—— typhöses Produkt ders. 178.
Geschwür, habituelles 36.
—— krebsiges 34.
—— skrofulöses 33.
—— syphilitisches 33.
—— tuberkulöses 115.
—— — des Darms 128.
—— — der Lungen 115.
—— — — Nieren 136.
—— typhöses, einfaches 162.
—— — lentescirendes 163.
Gonorrhoea 25.

Haarscheide, Entzünd. um dies. 31.
Handwurzelknochen, Tuberkel ders. 141.
Harn bei der Lungensucht 151.
—— — Pneumonie 93.
—— des Typhus 180.
Harnblasen-Entzündung 91.
—— Katarrh 92.
Harnkanälchen, Exsudation in den 85.
—— Kernfasern in den 89.
—— Kompression ders. 86.
Harnorgane, Exsudate der 84.
Harnsäure im Typhus 181.
Haut, Entzündung der äussern 26.
—— — furunkuläre 27.
—— — oberflächliche 30.
—— — phlegmonöse 29.
—— Krebs 243.
Hautpustel 31.
Hautrose 27.
Hepatisation der Lungen 59.
—— graue 57.
—— rothe 57.
—— typhöse 176.
Hepatitis 71.

Herz im Krebs 243.
—— — Tuberkel 146.
—— — Typhus 174.
Herzbeutel, Entzündung 7.
—— Tuberkel 103.
—— Verwachsung 8.
—— Wassersucht 7.
Herzklappen, Fehler 10.
—— Verdickung 11.
—— Verirduug 12.
Hirnentzündung 39.
Hirnhautentzündung 40.
Hirnhautkrebs 229.
Hirnhauttuberkel 100.
Hirnkrebs 232.
Hirntuberkel 106.
Hirnverhärtung 235.
Hydrocele 18.
Hydrovarion 95.
Hydropericardium 7.
Hydrops alveolaris 96.
Hydrothorax 1.
Hyperinosis 148.
Hypinosis 175.

Induration d. Bronchialdrüsen 111.
—— — Gekrösdrüsen 180.
—— — Lungentuberkel 125.
—— — Tuberkel 111.
Infiltration, entzündliche 45.
—— — der Harnkanäle 86.
—— — — Haut 30.
—— — — Lungenzelle 57.
—— — — Schleimhäute 21.
—— — — serösen Häute 5.
—— tuberkulöse 113.
—— typhöse 156.
—— — des Colon 159.
—— — — Jejunum 159.
—— — — Ileum 157.
—— — secundäre 155.
—— — spärliche 155.
Inflammatio v. Entzündung.

Kernfaser, aufgereihten Kerne 10.
—— Bildung 5.
—— des Bauchfells 15.
—— — Brustfells 6.
—— — Darms 69.
—— der Harnblase 93.
—— — Haut 31.
Kernfaser des Herzbeutels 9.
—— der Leber 79.
—— — Lungenhöhle 116.
—— des Magens 64.
—— der Milz 83.
—— des Muskels 38.
—— — Nasenpolyp 21.
—— — Tuberkels 131.
—— Zusammensetzung 5.
Knochenfrass 140.
Knochenkrebs v. Krebs.
Knochentuberkel 139.
—— der breiten Knochen 140.
—— — spongiösen Knochen 141.
Konkretion 11.
Krätzbläschen 28.
Krebs der Arachnoidea 229.
—— des Bauchfells 230.
—— Cysten 231.
—— Gallert 213.
—— des Gehirns 232.
—— der Haut 243.
—— des Knochens 239.
—— der Leber 201.
—— des Magens 207.
—— der Milz 227.
—— des Muskels 237.
—— — Pankreas 214.
—— der serösen Häute 229.
Krebsfaser der Arachnoidea 229.
—— Bildung 211.
—— des Gehirns 234.
—— der Leber 204.
—— des Magens 211.
Krebszelle breite, weite
—— — — der Bauchspeicheldrüse 215.
—— — — — Haut 244.
—— — — — Leber 203.
—— — — des Magens 208.
—— geschwänzte
—— — der Arachnoidea 229.
—— — des Gehirns 234.
—— — der Haut 244.
—— — — Leber 204.
—— — des Magens 212.
—— längsovale d. Bauchspeicheldr. 215.
—— — — Haut 245.
—— — des Magens 209.

Krebszelle, membranös vereinte
—— — — d. Bauchspeicheldr. 216.
—— — — — Leber 206.
—— — — — Milz 227.
—— pigmentäre 245.
Krystalle im Abdominaltyphus 157.

Laryngitis 45.
Leberabscess 71.
Leberentzündung 71.
Leber im Tuberkel 145.
—— — Typhus 197.
Leberkrebs, diskreter 201.
—— infiltrirter 202.
—— medullarer 201.
—— zellschaaliger 206.
Leberüberzug, Entzündung dess. 15.
Lederhautentzündung 29.
Lienitis 80.
Luftröhren-Katarrh 51.
Lungen, Emphysem 61.
—— Entzündung 54.
—— — infiltrirte 59.
—— — interstitielle 58.
—— — metastatische 60.
—— — typhöse 176.
—— gangrän 60.
—— im Krebs 245.
—— — Typhus 175.
—— Kaverne 114.
—— — glatte 116.
—— — zottige 115.
—— Kompression 62.
—— Verhärtung 125.
—— Zellen — Tuberkel darin 113.

Magenentzündung 63.
—— oberflächliche 63.
—— tiefe 64.
Magengeschwür, perforirendes 65.
Magenkrebs 207.
—— medullarer 208.
—— gallertiger 208.
Malpihigsches Netz, Exsudate darin 29.
Markschwamm v. Krebs.
Mastdarm, Krise durch den 24.
Meatus auditorn. exter. inflammatio 22.
Membranenbildung im Bauchfell 14.
—— — Brustfell 3.
Membranenbildung im Herzbeutel 8.
Menschenpocke modifizirte 32.
—— natürliche 31.
—— verfliessende 32.
Metastase der Lungen
Milz, Entzündung 80.
—— Kapselentzündung 15.
—— in Tuberkulose 151.
—— — Typhus 190.
Milzmetastase 83.
Milztuberkel 133.
Milztumor 81.
Milzvenenepithel, neugebildet 82.
—— Bestimmung dess. 82.
Muskatnussleber 73.
Muskel, Abscess 37.
—— Entzündung 36.
—— Krebs 237.
—— Narbe 38.
—— Tuberkel 137.
—— — erweichter 137.
—— — infiltrirter 138.
—— Verschrumpfung 37.
Myelitis 43.
Myitis 36.

Narbenbildung der Lungen 125.
—— — tuberkulösen Geschw. 132.
—— — typhösen Geschw. 166.
Narbe, grubige des typhösen Geschw. 168.
—— netzförmige 167.
—— strahlige 166.
Nasenkatarrh 21.
Nasenpolyp 21.
Nasenschleimhaut, Entzündung 20.
Natron, harnsaures 183.
Nephritis 84.
Nephrophthisis 137.
Nervencentra. Entzündung ders. 39.
Netzentzündung 15.
Nieren-Entzündung 84.
—— Fettbildung darin 91.
—— Kaverne 136.
—— Narbe 85.
—— Tuberkel 135.

Obsolescenz d. Lungentuberk. 125.
Ohrtrompete. Entzündung ders. 23.
Oktaëder, rhombisches 124.
Omentitis 15.

Oophoritis capsularis 94.
—— serosa 95.
Osteoid 243.
Osteosteatoma 240.
Ovaritis 94.

Pannus 22.
Pemphygus 29.
Perikarditisches Exsudat 7.
—— — festes 9.
—— — flüssiges 7.
—— — koagulirtes 8.
Pericarditis 7.
Peritonitis 13.
Phlebitis lienalis 83.
Phlegmone 29.
Phthisis intestinalis 128.
—— laryngea 109.
—— meseraica 132.
—— pulmonalis 114.
—— renalis 136.
—— tuberculosa 112.
Pigmentablagerung
—— im Hautkrebs 245.
—— in Lungenverhärtung 125.
—— in Magenerweichung 67.
—— in Mesenterialdrüsen 180.
—— im Milzgewebe 83.
—— um Tuberkel der Lunge
Placque, areolare 167.
—— infiltrirte 154.
—— typhöse 160.
—— verschorffte 160.
Pleuritis 1.
Pneumonia v. Lungenentzündung.
Pneumophthisis 114.
Pneumotyphus 176.
Polypus narium 21.
Pustula maligna 35.

Rhombische Säulen 184.
Rhomboëder 157.
Rückbildung der Kernfaser
—— in den Muskeln 38.
—— — — serösen Häuten
Rückenmark, ganglionnäre Entartung
Ruhr 68.
Rupia 30.

Säulenblase 93.
Scabies 28.
Schälbläschen 29.
Schälknötchen 28.
Schanker 33.
Scheidenhaut d. Hodens, Entzündung 18.
Scheidenpolyp falscher 26.
Scheidenschleim 25.
Schleim, fadenziehender
—— — des Auswurfs 55.
—— — des Hauteiters 30.
Schleimhautentzündung 19.
Schleimhautdrüschen, pathologische
—— — der Bronchien 51.
—— — des Kehldeckels 50.
—— — — Kehlkopfs 46.
—— — der Luftröhre 51.
—— d. Morgagni'schen Taschen 50.
—— ästige 46.
—— schlauchförmige 46.
—— traubige 46.
Schorffbildung, anomale 161.
—— exuberante 161.
—— typhöse 160.
Scirrhus v. Krebs.
Sehnenscheiden-Entzündung 19.
Skrofelgeschwür 33.
Sputa pneumonica 54.
—— phthisica 120.
—— tuberculosa 118.
Stearinkrystalle 228.

Tetraëder 137.
Tracheïtis 45.
Traubendrüse, ästige 46.
—— einfache 46.
Tripper 25.
Trompete, weibl., Entzündung 97.
—— Cyste ders. 98.
—— Krebs 231.
Tuberculosis bronchiorum 49.
—— cerebelli 107.
—— cerebri 106.
—— durae matris 100.
—— glandul. bronchial. 110.
—— glandul. meseraic. 132.
—— intestinalis 126.
—— laryngis 109.
—— lienis 133.
—— muscularis 137.
—— ossium 139.
—— pericardii 103.
—— peritonaei 104.

Tuberculosis pleurae 104.
—— pulmonis 112.
—— — cavernosa 115.
—— — cruda 112.
—— — infiltrata 113.
—— renum 135.
Tuberkelzelle in den Bronchien 110.
—— — Därmen 126.
—— — Gehirn 106.
—— — Knochen 139.
—— — Lungen 109.
—— — Muskel 137.
—— — serösen Häuten 100.
—— — Sputis 118.
Tumor lienis 81.
Tunica testis, Entzündung ders. 18.
Typhlitis stercoralis 69.
Typhus abdominalis 153.
—— escharroticus 160.
—— glandul. meseraic. 178.
—— infiltratus 156.
—— pulmonalis 175.
—— ulceratus 162.

Uebersicht des Typhus 186.
Ulcus cancrosum 34.
—— scrofulosum 33.
—— syphiliticum 33,
—— tuberculos. intest. complic. 129.
—— tuberculos. intest. simplex 128.
—— — pulmon. 114.
Ulcus typhosum lentescens 163.
—— — simplex 162.
Urethritis 25.
Urethrorrhoea 25.

Vaginalschleim 25.
Varicella 32.
Variola 31.
Variolois 32.
Venenentzündung 83.
Verdauungsorgane, Exsudate ders. 63,
Verirdung der Aterome 11.
Vernarbung des Tuberkelgeschwürs 132.
—— des typhösen Geschwürs 166.
Vesikation 26.

Wasserbruch 18.
Wulst, typhöser 157.
—— — infiltrirter 156.
—— — netzförmiger 167.
—— — verschorffter 160.
Wurmförm. Forts. Entzündung 69.

Zelle, geschwänzte
—— — des Bindegewebes 9.
—— — der Krebsbildung 204.
—— — — Krebsfaser 211.
Zellgewebeentzündung 30.
Zellhautentzündung 29.

Druck von F. A. Brockhaus.

Verbesserungen.

S. 1—80 liess Exsudat statt Exudat
- 2 Z. 4. von unten l. gerinnt st. gerint
- 22 - 27, S. 26 Z. 19 l. Desquamation s. Desquammation
- 34 - 19 l. mischt st. mischen
- - - 28 l. puris st. purus
- 36 - 7 l. zeigt st. zeigen
- 65 letzte Zeile l. des st. der
- 68 Z. 11 l. charakterisirt st. characterisiren
- 74 - 3 hinter Hülse das Komma zu streichen
- 84 - 15, S. 86 Z. 28 l, Kategorien st. Kathegorien
- 96 - 26 l. geschlossen st. gechlossen
- - - 33 l. Entzündungsprocesse st. Enzündungsprocesse
- 104 - 11 Funktion zu streichen
- 107 Anmerk. Z. 1, S. 115 Anmerk. Z. 1 und 8, S. 116 Anmerk. Z. 1, S. 123 Anmerk. Z. 1 l. Lebert st- Lebrecht.
- 118 Z. 25 l. Tuberkelzellen st. Tuberzellen
- 121 - 32 l. exquisiter st. exquirsirter
- 122 - 6 l. Salpetersäure st. Salzsäure
- 127 Anmerk. ** Z. 3, S. 155 Z. 30 l. elliptisch st. eliptisch
- 129 Z. 28 l. sinuösen st. simuösen
- 141 - 26 l, einen st. eine
- 170 - 32 hinter und das Komma zu streichen
- 204 - 28 l. so st rso, Z. 29 l. bewir st. bewi, Z. 30 l. dera st. de
- 206 - 3 der Bindestrich zu streichen
- 212 - 19 l. Geschwülsten st. Geschwulsten
- 224 - 3 weicheren zu streichen



Fig. 1

Fig. 2

Fig. 3.

Fig. 4

Fig. 5.

Fig. 6

Fig. 7

Fig. 8

Fig. 9.

Fig. 10

Fig. 11

Fig. 12.

Fig. 13.

Fig. 14.

Fig. 15.

Fig. 16.

Fig. 17

Fig. 18

Fig. 19

Fig. 20

Fig. 21

Fig. 22

Fig. 23

Fig. 24

Fig. 25

Fig. 26.

Fig. 27.

Fig. 28.

Fig. 29.

Fig. 30.

Dr Ehrenberg ad nat. del.

Lith. Anst. v. H. Bellairs, Berlin.



Dr Günsburg ad nat. del.



Fig 1a

Fig 1

Fig 2

Fig 3

Fig 4

Fig 5

Fig 6

Fig 7

Fig 8

Fig 9

Fig 10

Fig 12

Fig 13

Fig 14

Fig 15

Fig 16

Fig 17

Fig 18

Fig 19

Fig 20

Fig 21

Fig 22

Fig 23

Fig 24

Fig 25

Fig 26

Fig 27

Fig 28

Fig 29

Fig 30

Fig 31

Fig 32

Fig 33

Fig 34

Fig 35

Fig 36

Fig 37

Dr Günsburg ad nat. del.

Lith Anst v H Delius, Berlin

Studien

zur

speciellen Pathologie

von

Dr. Friedrich Günsburg.

Zweiter Band.

Mit zwei Tafeln.

Leipzig:
F. A. Brockhaus.

1848.

Die

Pathologische Gewebelehre

von

Dr. Friedrich Günsburg.

Zweiter Band.

Die krankhaften Veränderungen der Gewebe des menschlichen Körpers. — Grundriss der pathologischen Entwickelungsgeschichte.

Mit zwei Tafeln.

Leipzig:
F. A. Brockhaus.

1848.

Inhalt.

Seite

Erklärung der Abbildungen XIII

Fünfter Abschnitt.

Die Gewebeveränderungen der äussern Haut.

1. Blutkrankheiten der Haut 1
   Hyperämie, Hämorrhagien der Haut, Lentigo, Chloasma, Purpura.
2. Hypertrophien der Gewebetheile der Haut . . . 5
   Naevus, Naev. papulatus, Ichthyose, Hypertrophie des Derma.
   Elephantiasis, Tyloma, Clavus, Verruca.
   Hypertrophie des Pigments.
   Hypertrophie der Schlauchdrüsen, Haarbalgdrüsen, des Horngewebes.
3. Atrophie der Gewebetheile der Haut 11
4. Gewebeveränderungen durch Exsudation 12
   1. Veränderungen der Epidermis, Psoriasis, Pityriasis.
   2. Veränderungen des Malpighischen Netzes der intermediären und Dermaschichten.
      Lupus, Impetigo, Furunkel.
5. Gewebeveränderungen durch Neubildungen . . . 18
   I. Geschwülste aus identischen Geweben.
      1. Die Fettgeschwülste.
      2. Die Faserfettgeschwulst.
      3. Die Fasergeschwulst.
      4. Die Balggeschwulst.
   II. Geschwülste mit Geweben analoger Bildung.
      1. Der Hautkrebs — Epithelialgeschwulst.
      2. Das Fibroid und Keloid.
6. Die Epiphyten der Haut 28
   I. Mycoderma trichomaphyton.
   II. Epiphyton favi.
   III. Mentagrophyton.

Sechster Abschnitt.

Die Gewebeveränderungen der Knochen.

Seite

I. Veränderungen in dem Gefässapparat 39
II. Erweiterung der Markkanälchen mit Exsudation in die Intercellularmasse 40
III. Erweiterung der Markkanäle mit Fetteinlagerung 40
IV. Schwund der Knochenkörperchen 42
1. Die rhachitische Osteosklerose.
2. Die rhachitische Osteoporose.
3. Die Nekrose.
V. Schwund sämmtlicher Knochengewebe 45
Knochenlösung. Tuberkulose. Knochenkrebs.
Regeneration des Knochens. Kallusbildung . . . 48
Knochenneubildung. Osteophyt 55
1. Osteophyt der platten Knochen.
2. Osteophyt des Periosts und Knochens.
3. Osteophyten der Markhaut.

Siebenter Abschnitt.

Die Gewebeveränderungen der Blutgefässe.

1. Missbildungen 61
2. Strukturveränderungen des Endocardium 70
Exsudation. Verirdung. Atherose.
Apoplexie und Aneurysma des Herzohrs . . . 76
3. Die Atherose der Arterien 83
Atheromkugeln.
Konsekutive Aneurysmen, Aortenruptur, Aneurysma der Basilararterie. Wirkung auf den Hypoglossus.
4. Gewebeveränderungen in den Venenhäuten . . . 101
Hypertrophie der Innenhaut, Schwund der Innenhaut.
Krebs der Lymphgefässe.

Achter Abschnitt.

Die Gewebeveränderungen des Nervensystems.

1. Hypertrophie des Gehirns 104
2. Atrophie des Gehirns 106
3. Hyperämie des Hirns 107
4. Veränderungen durch Exsudation 108
Rothe Erweichung.
Eitrige Zerfliessung.
Verödung.

Seite

5. Apoplexie 114
   1. Die kapillare Apoplexie.
   2. Die massenhafte Apoplexie.
6. Gehirnerweichung 120
   I. Durch Zerreissung der Gefässe 121
   II. Durch Transsudation von Serum 122
   III. Durch Obliteration der Gefässe 124
7. Hirnödem 131
8. Hirnkrebs 131
   Ganglien- und Nervenkrebs.
9. Parasiten im Gehirn 137
10. Veränderungen des Ependyma 144
   1. Bildung fibroider Massen.
   2. Cystensäcke.
11. Texturveränderungen der Hirnhäute 146
   1. Der harten Hirnhaut.
      Hyperämie. Verdickung. Atrophie.
   2. Der Arachnoidea.
      Hyperämie. Apoplexie. Cystenbildung. Serumerguss. Exsudation.
12. Gewebeveränderungen des Rückenmarks . . . 150
13. Gewebeveränderungen der Nerven 154
   1. Hyperämie.
   2. Vermehrung der Formelemente.
   3. Verminderung der Formbestandtheile.
   4. Gestaltsveränderung der Formelemente.
   5. Regeneration der Nerven.
   6. Veränderung der Sinnesnerven.

Anhang. Krankheiten des Sehorgans 161
   Katarakte. Staphylom. Künstliche Pupille

Neunter Abschnitt.

Die Gewebeveränderungen der Athmungsorgane.

I. Des Kehlkopfs 169
   1. Hyperämie und Anämie der Schleimhaut.
   2. Angina membranacea.
   3. Schleimhautzerstörung durch eitriges Exsudat.
      Alterationen der Stimmritze.
   4. Verschorfung der Kehlkopfschleimhaut.
      Laryngotyphus

II. Der Lungen 178
   1. Hyperämie, Anämie, Apoplexie.
   2. Gewebeveränderungen durch Exsudationen.
      Pneumonie, lobuläre rothe Hepatisation, Exsudat. Metastatische Pneumonie.

Seite

3. Chronischer Schwund der Lungenzellen.
Der Auswurf in der katarrhalischen Pneumonie . . 185
4. Auswurf im Katarrh, Emphysem, Tuberkulose 197
5. Gewebeveränderungen der Lungen durch Krebseinlagerung 202

Zehnter Abschnitt.

Die Gewebeveränderungen der häutigen Ausbreitungen des Verdauungsapparats.

I. Texturveränderungen der Magenschleimhaut . . 206
1. Anomalien der Lage und Gestalt.
Transposition. Theilung.
2. Hyperämie der Magenschleimhaut.
3. Apoplexie der Magenschleimhaut.
4. Hypertrophie der Magenschleimhaut.
5. Veränderungen durch Exsudation.
6. Texturveränderungen der Submucosa und des serösen Ueberzugs.
7. Veränderungen der Magenhäute durch Krebs.
8. Diagnostische Untersuchung der erbrochenen Massen.
II. Texturveränderungen der Darmschleimhaut . . 231
1. Excessbildungen im Darmkanal 232
2. Hyperämie und Anämie 237
3. Veränderung der Drüsenapparate der Schleimhaut 239
4. Zerstörung durch Exsudate 241
5. Gewebeveränderungen durch fremde Körper . 245
6. Die Darmschleimhaut im Scharlach 249
Erste Form: Schwellung der solitären Follikel und Placques, Röthung der Schleimhaut.
Zweite Form: Ablösung des epithelialen Ueberzugs.
Dritte Form: Vereiterung der Darmschleimhaut. Geschwürsbildung.
Anomalien: Gehinderte Infiltration, schnelle Rückbildung, abnorme Lokalisation auf der Dickdarmschleimhaut.
7. Diagnostische Untersuchung der Darmexkrete 277
Reste der Nahrungsmittel in den Exkreten.
Intestinalkatarrh.
Exsudation in die Darmschleimhaut.
Kroupöser Prozess — Dysenterie.
Stuhl in Helminthiasis — Melaena.
Der Typhusstuhl.
Der Stuhl in der Darmtuberkulose.
III. Texturveränderungen des Bauchfells 291

Seite

1. Hyperämie, Gefässzerreissung, Imbibition mit Blutfarbestoff 291
2. Veränderungen durch Exsudat 292
3. Brandiges Zerfallen des Bauchfells 293
4. Neogene Mehrbildung 294
   Fibröse Bandmassen. Cysten. Fibroid. Krebs. Röhrengeschwulst.

IV. Veränderungen im Gewebe der Leber und Milz 296
Neubildungen der Leber 297
   Seröse Cyste. Apoplexie derselben, fibröse Einlagerung in die Kapsel, Osteoid, Akephalokysten. Blutmarkschwamm.
Bildungsfehler im Gallenapparate 299
Gewebeveränderungen der Milz 303

Elfter Abschnitt.

Die Gewebeveränderungen der Harnorgane.

1. Abnormer Gehalt der Harnkanälchen 307
2. Arterielle Hyperämie. Schwellung der Malpighischen Körper 308
3. Brightsche Krankheit.
4. Hyperämie der arteriellen Enden und Malpighischen Körper.
5. Fettbildung mit Brightscher Krankheit.
6. Schwund der Gewebetheile — granulirte Atrophie.
7. Die Nierencysten 309
8. Gewebestörungen durch Tuberkel und Krebs . . 312
9. Gewebestörungen des Nierenbeckens 313
10. Gewebestörungen der Harnblase 314

Zwölfter Abschnitt.

I. Die Gewebeveränderungen in den männlichen Sexualorganen.

1. Der Hoden in Entzündung, Vereiterung . . . 316
   Fibroid. Krebs.
2. Die Samenbläschen 319
   Verdickung des serösen Ueberzugs, chronischer Katarrh; Hypertrophie der Prostata, Tuberkel und Krebs in derselben.

II. Die Gewebeveränderungen in den weibl. Sexualorganen.

1. Uterus 321
   1. Hyperämie der Uterinalschleimhaut.
   2. Hypertrophie derselben.

Seite

3. Gangränescenz der Schleimhaut.
4. Hypertrophie der Muskelmasse.
5. Gewebeveränderung durch Fibroid.
6. Gewebeveränderungen durch Krebs.

2. Eierstock und Tuben 329
Tubarschwangerschaft.
Umwandlung des serösen Ueberzugs.
Veränderungen der einzelnen Follikel.
Krebs des Eierstocks.

3. Aeussere weibliche Genitalien 341

Dreizehnter Abschnitt.

Grundzüge einer pathologischen Histogenese und Formumwandlung der Gewebe.

Identität der normalen und pathologischen Bildung . 343
Entwickelung der Zelle 344
Frage der Präexistenz von Hülle und Kern. Bildungsmaterial. Bildungsstätte 347
Isomorphe, dysmorphe, analoge Bildungen. Hemmungsbildung der Zelle 352
Tuberkelzelle 354
Zelle des typhösen Produkts 356
Krebszelle 357
Zellenzeugung durch Endogenese 360
Wachsthum der Zelle zum Gewebe 365
I. Verbindung der Zellwände zu Membranen . . 368
Identische — analoge.
II. Verbindung der Zelle zur Faser in Verschmelzung von Wand und Höhle 375
Anordnung der pathologischen Fasergewebe . . . 380
Fasergewebe, die mit den normalen identisch sind . 384
Gewebebildungen, welche durch eine intermediäre Gestaltung hindurchgegangen sind 388
Zelle mit excessiver Kernbildung. Eiterkugel . . 389
Zerfallen der Zellen und Fasergewebe 392
Verhältniss der normalen Gewebe zum pathologischen Neugebilde 393
I. Aneignung isomorpher Neugebilde. Hypertrophie, ihre Insertion 394
II. Aneignung isogener Gewebe 396
Uebersicht der Rückbildungen in den einzelnen Formelementen des Körpers 403

Erklärung der Abbildungen.

Tafel IV.

Fig. 1. Naevus.

Fig. 2. Ichthyose, polyëdrische Zellen des Pflasterepithels ohne Kern.

Fig. 3—8. Gewebeveränderungen des Knochensystems:

Fig. 3. Osteophytenbildung: a. Knochenlamellen, b. c. grosse Blasen, d. koncentrische Blasen, e. Knochenkörperchen.

Fig. 4. Knochenbildung auf fibrösen Kapseln: a. Fasern, b. Anlage der Knorpelzellen.

Fig. 5. Nekrose der Tibia: a. Fettzellen mit Stearinkryställchen, b. Pigmentzellen, c. bläschenartige Knochenkörperchen.

Fig. 6. Knochenkörperchen in der Rückbildung: a. bläschenartige Erweiterung des Körperchen, b. Körperchen mit Verlust der Ausstrahlungen, c. Körperchen mit vermindertem Kerninhalt, d. Körperchen mit schwindenden Ausstrahlungen ohne Kerngehalt.

Fig. 7. Fibröse Kapsel bei Fractura humeri in verkleinertem Massstabe: a. und b. Bruchstücke, c. Durchschnitt der Kapsel.

Fig. 8. Vaskularisation und Bildung von Knorpelzellen im Callus: a. Fettbläschen mit Stearinkryställchen, b. Muskelfasern, c. Verbindungsstellen der neuen Gefässe mit denen des Grundgewebes, d. Knorpelzellen mit den Kernen d', e. neugebildete Gefässschlingen in dem bis auf Faseranlagen texturlosen Blastem.

Fig. 9—14. Gewebeveränderungen des Gefässapparats:

Fig. 9. Organisation granulirter Exkrescenzen: a. grössere Gefässe, c. kapillare Gefässschlingen, e. Exsudatfaser mit Kern.

Fig. 10. Formen neugebildeter Gefässe: A. Gefäss im Leberkrebs; a. cylindrischer Körper des Gefässrohrs, b. aufliegende, längsovale Formationskerne. — B. Gefässrohr mit gefensterter Innenhaut aus der Kapselwand einer apoplektischen Cyste, b. gefensterte Innenhaut, d. Aussenschicht über einander lagernder Zellreihen, Bildungselemente der äussern Gefässhäute. — C. Ringsfaserhaut aus dem grössern Gefäss eines Leberkrebses.

Fig. 11. Kapillare Apoplexien im Endocardium: a. Gefässröhre, b. extravasirte Blutkügelchen, c. Nervenprimitivfasern.

Fig. 12. Epithelialwucherung auf der Innenhaut der untern Hohlvene: a. Epithelialzellen, b. längsstreifige Haut.

Fig. 13. Atherose der Gefässe: A. Die Arteria basilaris von Atheromen durchsetzt; a. innere Gefässhaut, b. umgeschlagene Rings- und Längsfaserhaut, c. Atheromkörperchen, d. rhombische Krystalle von Cholestearin, e. Fettkügelchen, f. molekularer Detritus, g. Fasern der umliegenden Arachnoidea. — B. Atherose kleiner Hirnarterien: a. Innenhaut, b. angehäufte Elementarkörnchen, c. Atheromkörperchen bei 500 Mal Vergrösserung.

Fig. 14. Obliteration der Kapillargefässe in Hirnerweichung: a. länglichovale polyëdrische Kapillarreste, ähnlich den Schwann'schen Formationszellen der Gefässe, b. obliterirtes Gefäss, d. Atheromkügelchen, e. Markkügelchen des Hirns.

Fig. 15. Magenkrebs: a. Eiterzellenbildung im Blastem der Krebsmasse, b. Mutterzellen mit Zellkernen, c. Mutterzelle mit ausgebildeter Tochterzelle.

Fig. 16. Gehirnkrebs: a. Zellenfasern, b. Mutterzellen, c. eliminirte Kerne.

Fig. 17. Gefässbildung im Krebs des Eierstocks: a. faserige Umhüllung, b. längsovale mit einander sich verbindende Zellen.

Fig. 18. Gewebe und Wachsthum der Fibroide: a. dicke Fibroidfasern, b. Durchkreuzungsstelle des Maschennetzes, c. neue Faserzellen im Innern.

Fig 19—21. Verschiedene Gewebe in der Rückbildung:

Fig. 19. Muskelfasern im Uebergange zu molekularem Detritus: a. Muskelfasern ohne Querstreifung, b molekulare Körnchen, c. texturlose Membran.

Fig. 20. Linsenfasern in der Cataracta: a. ungleiche Verdickung einzelner Fasern, b. Faserumwandlung in eine texturlose Membran.

Fig. 21. Rückbildung der Enchymkörner der Bronchial-

drüsen zu Pigment aus dem Auswurf bei Bronchiektasie und disseminirter Tuberkulose: a. und b. bezeichnen die Grenzen der Grössendifferenz.

Fig. 22—27. Gewebeveränderungen in der Schleimhaut des Darmkanals.

Fig. 22. Lagerung des Epithels der Magenschleimhaut: a. Furchen zwischen den Cyklen der Epithelialcylinder, b. Epithelialcylinder in Kreise und Ellipsen gestellt, c. Epithelialzellen, wie solche während der normalen Verdauung gebildet werden.

Fig. 23. Epithelialschicht der Darmschleimhaut: a. Erhebung der Darmzotten in der Mitte der aus Epithelialcylindern geformten Ellipsen und Parabeln, b. Epithelialcylinder, c. Gefässe in den Zotten.

Fig. 24. Geschwellte, solitäre Follikel: a. Tunica nervea, b. grösserer Gefässast, der sich in die Zotten ausbreitet, c. einzelne Zotten, die den Follikel bedecken.

Fig. 25. Schleimdrüsen des Magens: a. Pflasterepithel, b. Ueberzug von Cylinderepithel.

Fig. 26. Hyperämische Darmzotten aus der Leiche eines an Scharlach verstorbenen Mädchens: a. Blutgefässe an den Vertheilungsstellen zu zwei benachbarten Zotten, b. einzelne Zotten, c. peripherische Gefässausbreitung, d. Tunica nervea, die sich in die Gefässzotten ausbreitet.

Fig. 27. Geschwellte Follikel des Dickdarms: a. a. zwei Duplikaturen der intermediären Schicht, b. b. die mit Gefässausbreitungen erfüllten Zotten.

Fig. 28. Melanose des nekrotischen Felsenbeins: a. Knochenfasern ohne Körperchen, b. Pigmentkörnchen.

Fig. 29. Obliterirte Gefässkörperchen in erweichtem Herzmuskel.

Fig. 30. Runde Atheromkörperchen in demselben.

Fig. 31. Naevus papulatus congenitus: a. elementare Hornzellen, b. Blutgefässe im Malpighischen Netz, c. Körnchen des Malpighischen Netzes, d. Fasern des Derma.

Fig. 32. Faserfettgeschwulst: a. Gefässausbreitungen, b. Balkennetz von Fasern, c. Fettbläschen.

Tafel V.

Fig. 1—5. Blasenwürmer im Gehirn und den Hirnhäuten.

Fig. 1. Blasenwurm in die gewölbte Fläche des Sehhügels eingesenkt bei 80maliger Vergrösserung: a. Saugnäpfchen, b. Hakenkranz, c. einzelne Glieder.

Fig. 2. Einzelnes Saugnäpfchen: a. b. c. Cilienreihen, d. die stärkste innere Vergrösserung von 250.

Fig. 3. Doppelter Hakenkranz bei derselben Vergrösserung (250): a. Haken, b. untere Horncylinder als Nachwuchs.

Fig. 4. Blasenwurm frei in der Höhle der Arachnoidea: a. Saugnäpfchen, b. Hakenkranz, c. Körper, d. Mantel des Thiers.

Fig. 5. Einfacher Hakenkranz desselben Thiers.

Fig. 6—7. Verschorfte typhöse Placque in der Kehlkopfschleimhaut:

Fig. 6. Von vorn angesehen.

Fig. 7. Von der Seite.

Fünfter Abschnitt.

Die Gewebeveränderungen der äussern Haut.

Die pathologischen Entwicklungen auf der äussern Haut sollten den Leitfaden für die histogenetische Forschung ausmachen. In allen übrigen Theilen wird der Untersuchung vorgeworfen, dass man nur den Produkten nachspüren könne und dass der induktive Rückschluss auf das Werden nie vor willkührlichen und hypothetischen Annahmen schütze. Bei Untersuchung der pathologischen Vorgänge auf den äussern Bedeckungen sind wir um nichts besser daran; denn wer kann tiefer als bis zur Epidermis während des Lebens sehen, und wer kann in einer Anschauung das Werden von dem Gewordenen unterscheiden? Die seltne Gelegenheit, die kranke Haut der an andern Krankheiten Verstorbenen zu untersuchen, wurde indess unausgesetzt benutzt, der Inhalt der Bläschen und Pusteln und andere im Leben entfernbare Produkte zu diesem Studium erforscht.

1. Blutkrankheiten der Haut.

Hyperämie der Haut, Ueberfüllung der Gefässstämme des Derma, die sichtbar werdende Erfüllung der feinsten, in die Papillen hinein verlaufenden Kapillargefässschlingen

sind ihre allgemeinen Charaktere. Wesentlich wird die Hyperämie noch immer in aktive und passive unterschieden; die aktive als Anfüllung der Gefässe mit Erregung der sensiblen und Lähmung der vasomotorischen Nervenfasern, die passive als Resultat direkter Lähmung der vasomotorischen Nerven.

Diese Unterscheidung, eine Hypothese, welche die grösste Wahrscheinlichkeit für sich hat, beruht auf folgenden wahrnehmbaren Vorgängen. Wenn eine durchsichtige Oberhautstelle eines Thieres durch mechanische oder chemische Reize so verändert wird, dass sie das erste uns am schnellsten wahrnehmbare Zeichen, die Röthung darbietet: sieht man Erfüllung der feinsten Gefässe und wellenförmige Schlängelung an den vorher gestreckten Kollateralästen. Die feineren Gefässe erscheinen ausgedehnter als ihre Stämme (Lebert). Die Umrisse der Blutkügelchen sind unvollständig in den Gefässen sichtbar; ihre Farbe ist hell oder dunkel scharlachroth.

Bei lang anhaltender Hyperämie erfolgt eine sinuöse Ausdehnung, besonders an den Verzweigungsstellen. Diese Ausbuchtungen sind von mir im Derma nach anhaltendem Erythem und in der Haut eines in der Eruption gestorbenen Scharlachkranken gefunden worden.

Die Hyperämie muss unterschieden werden nach ihren Ursachen 1) in solche, welche durch direkte äussere Reize bewirkt werden, traumatisches Erythem, erster Grad der Verbrennung, medikamentöse Fleckformen der Haut, 2) in solche, welche durch eine qualitativ veränderte Blutmischung bedingt werden: hierunter sind die eigentlichen typischen Exantheme und die symptomatischen Fleckformen zu begreifen; 3) in solche, welche durch direkte Nervenlähmung entstehen, die Hypostasen.

Die Verbreitung der Hyperämie in der Haut bedingt wesentliche Unterschiede. Nach der Ausdehnung des von aussen einwirkenden Reizes kommen partielle und totale Erytheme, Hypostasen vor; darnach unterscheidet man Stippen,

grössere und kleinere Flecken. Die Formenumrisse des hyperämischen Hauttheils überhaupt sind bestimmt von dem stärkeren Hervortreten der injizirten Papillen, dem Andrängen der injizirten Cutis. Weit verbreitete Hyperämien der Haut sind mit einem sichtlichen Turgor, einer messbaren Emporhebung der Haut verbunden. Bei Leichen der an Scharlach während der Eruption Verstorbenen konnte kein Erguss in das Derma als Grund dieses Turgor wahrgenommen werden, und liegt die Annahme nah, dass eine gewöhnlich vorübergehende Paralyse der elastischen Bindefaser der Haut durch den Druck der überfüllten Gefässe Grund des Turgor sei. Das Vorkommen gewisser Formen von Hyperämie an unbedeckten Theilen setzt eine direkte Reizung der peripherischen Nerven durch die äussere Atmosphäre, Licht und Wärme voraus; sowie das Zuersterscheinen an bestimmten unbedeckten Theilen dafür spricht, dass bei gewisser Blutmischung die Erregung derjenigen Nerven zuerst erfolgt, deren Enden direkter den Einflüssen der Atmosphäre unterworfen sind. Die typische Aufeinanderfolge in der Ortserscheinung der Hyperämie beweist, dass die peripherische Lähmung der Gefässnerven einem Nacheinander in der Erregung der Nervencentra entspreche. Dies ist in der Stetigkeit dieses Typus durch alle individuellen Fälle hindurch ausgedrückt. — Die Periodicität der Hyperämien, namentlich einzelner lokalen Formen, wie des Erythema sparsum, Ephelis, sowie das periodisch stärkere Hervortreten einer stets vorhandenen Form steht mit regelmässig typischen oder periodisch regelwidrigen Innervationen in Verbindung.

Die Hämorrhagien der Haut durch äussere Verletzungen haben nur in Bezug auf die Hämorrhophilie histologisches Interesse. Die Beschaffenheit der Kapillargefässe und die Nervenstämme müssten bei Untersuchung der sogenannten Bluter, die gewiss nur äusserst selten vorkommen, beobachtet werden. Die Hämathidrose der Haut habe ich in einem seltenen Falle als Begleiter der Neurose ver-

folgt. Das Blut trat in kleinsten Tröpfchen aus einer feinen siebartigen Oberfläche aus der Haut hervor*). Eine derartig gesammelte Quantität Blut von 1,5 gramm. zeigte unter dem Mikroskop die Blutkügelchen von 0,006 mill. diam. eigenthümlich gewölbt und nur halbdurchsichtig, die kernähnliche Grube im Centro; die Kügelchen waren in einem leicht koagulirenden eiweisshaltigen Medio suspendirt. Während die andern Reaktionen dieser Kügelchen ganz mit denen der Blutkügelchen übereinstimmten, war ihre Löslichkeit in Alkohol und Aether bemerkenswerth. Dieser Austritt von Blutkügelchen durch die Haut wird aber nur fälschlich als Blutschweiss bezeichnet, da er Folge einer Gefässzerreissung sein muss und das Experiment die Unmöglichkeit einer Transsudation von Blutkügelchen darthut. In der That hatte in dem angezogenen Falle die Haut, an den Stellen des Blutaustritts mit einer starken Loupe betrachtet, ein rissiges, erodirtes Ansehen.

Hyperämien und in deren Folge Transsudation von Hämatophaein, welches verschiedene Metamorphosen eingeht, sind der Grund örtlicher Hautkrankheiten, welche von den Dermatopathologen als abnorme oder übermässige Pigmentablagerung bezeichnet werden. In den Flecken des Lentigo sieht man nur eine gleichmässige Imbibition der Epidermisschicht mit Blutfarbstoff, der durch starke Säuren vollständig verschwindet. Das Chloasma zeigt zerstreute bräunliche Pigmentkörner in dem Malpighischen Netz (Henle) und in der die Papillen bedeckenden Epidermisschicht eine Imbibition mit braungelbem Farbestoff. Säuren zeigen die Reaktionen des Blutfarbestoffs. Demgemäss ist die Ansicht Rokitansky's (II. p. 79), dass das sogenannte Malpighische Stratum vorzugsweise durch das Mehr oder Minder des Pigmentinhaltes seiner Zellen die Anomalien der Färbung bewirke, zu modifiziren.

*) Dieser Fall betrifft eine Kranke in der Privatpraxis des Herrn Geheimrath Ebers, welcher demnächst die Krankheitsgeschichte zu veröffentlichen gedenkt.

Vibices und Purpura scorbutica beruhen gleichfalls auf Hyperämie mit Austritt von Blutfarbestoff; letztere Form zeigt bisweilen eine Schwellung und Gefässinjektion in dem Derma und den Papillen, welche vollkommen durchsichtig erscheinen, während das Malpighische Netz von Blutfarbestoff getränkt ist. — Das Melasma dagegen ist durch aus nicht mit Austritt von Farbestoff verbunden. Dasselbe kam während des langen Winters von 1846—1847 bei ausgehungerten, aller Hautpflege entbehrenden alten Leuten häufig vor, verbunden mit defibrinirter Krase und Neigung zu serösen Exsudationen. Regulirung der Diät und Hautkultur reichten zu seiner Beseitigung hin. Andrerseits sah man bei den hochbejahrten Kranken in der chronischen Abtheilung des allgemeinen Krankenhauses bei Atherose des Endokardiums und der Gefässe nach langwierigen Wassersuchten: an dem Dorsaltheile der Extremitäten das Melasma auf der trocknen lederartigen Haut entstehen. Es bildete Zweithalerstück grosse Kreise mit dunkelschwarzem, etwas schwarzbräunlichem Rande. Epidermis und Malpighisches Netz sind verdünnt, zeigen aber nicht die mindeste Farbenänderung. Die Blutgefässe des Derma sind bis zu den Kapillarästen erweitert und gefüllt bei geringem Gehalt an Blutkügelchen. Das Melasma der Alten ist mithin eine eigentliche passive Hyperämie, Folge einer partiellen Paralyse der Gefässnerven.

2. *Hypertrophien der Gewebetheile der Haut.*

Sie sind wesentlich zu unterscheiden in angeborne und erworbene. Die angeborne Hypertrophie betrifft entweder die Epidermis allein, oder dieselbe mit dem Malpighischen Netz, oder mit dem Papillarkörper; oder auch endlich sämmtliche Gewebetheile der Haut. Die partielle Hypertrophie der Epidermis mit abnormer Färbung, an einzelnen Stellen des Körpers vorkommend, charakterisirt den Naevus simplex, die platten lichtgelb bis schwärzlichbraunen begrenzten Erhebungen bestehen aus vielfach über einander liegenden Schichten von Pflasterepithel, besonders über den Papillen. Zwi-

schen den einzelnen Papillen ragen die Härchen hervor, deren Wurzeln im Derma von einer stark geschwellten becherförmigen Haarbalgdrüse umgeben werden. Die elastischen Fasern liegen unter dem Malpighischen Netz in paralleler Schichtung.

In den Papillen und dem Malpighischen Netz sind die Pigmentkörner verbreitet.

Hypertrophie der Epidermis mit Schwellung und Blutreichthum der Papillarkörper ist der Charakter einer angebornen Form, die man Naevus papulatus nennen könnte. Sie kommt gewöhnlich an der Haut des Rumpfes vor, von blaulich-rother Färbung, auf dem Durchschnitte erkennt man mit blossem Auge schon eine Reihe fester, hornartiger, pyramidenähnlich neben einander gestellter Körperchen und darunter ein feines netzartiges geröthetes Gewebe, unter welchem erst eine dünne Schicht von Derma folgt.

Die pyramidalen Körperchen der Oberfläche haben Gestalt und Kerngewebe ausgedehnter Papillen, a. Fig. 1. Tab. IV.; sie sind mit bräunlichem Farbestoff ohne bestimmte Gestaltung erfüllt; von mehren Schichten Pflasterepithel bedeckt. Das Malpighische Netz ist aus den kleinkernigen Zellen zusammengesetzt, Fig. 1. b., die Zahl der elastischen Fasern des Derma ist sehr gering.

Zu derselben gehört die Form einer angebornen, allgemeiner verbreiteten Hypertrophie der Papillarkörper. Zwei Brüder von kräftiger Konstitution, schwarzem Haare, weissem Teint, mit einem fettreichen subkutanen Zellstoff haben von Geburt an auf dem Rücken der Hände und Finger, auf dem Rücken des Vorderfusses und der Zehen eine Menge warzenähnlicher Hervorragungen von 0,5 — 1‴ Erhebung, dunkelvioletter Färbung, die bei geringer Verletzung stark bluten und durch ihre grosse Anzahl eine wesentliche Entstellung ausmachen. Die oft versuchten Excisionen einzelner solcher Erhebungen von Linsen- bis Sechsergrösse waren jedes Mal mit einer hartnäckigen Blutung verbunden, wobei das Blut wie aus einer fein siebartigen Oberfläche hervorquoll. Die

Exstirpation einer besonders schmerzhaften und fast bohnengrossen Erhebung gab zur näheren Untersuchung Gelegenheit. Die Papillen ragten bis an die Spitze der Erhebung, waren von deutlich wahrnehmbaren Gefässschlingen, die von Blutkörperchen strotzten, durchzogen, Tab. 31. Fig. 31. Während auf der Spitze nur wenig Epithelialzellen sichtbar wurden, waren zwischen den einzelnen Papillen, mithin rings um ihre fast konische Oberfläche eine sehr grosse Masse vollkommen durchsichtiger polygonaler Zellen des Pflasterepithels auf einander gehäuft. Die Färbung war nur durch die Blutinjektion bedingt,

Die angeborne Ichthyose beobachtete ich einmal im Hospital St. Louis und einmal im hiesigen Krankenhause; es konnten aber ausser der mangelnden Sekretion der Schweiskanäle, der örtlichen Alopecia nur die dünnen kleinblättrigen Schuppen untersucht werden, die aus Fragmenten, bisweilen aus zusammenhängenden Blättern gewöhnlich geformten Pflasterepithels, Tab. IV. Fig. 2., bestanden. Sie war auf der Dorsalseite beider Extremitäten entwickelt.

Gluge sah in der Salpetrière bei einer Frau die Ichthyose, durch welche die Dorsalfläche eines Fusses ganz mit einer hornartigen, dicken, trockenen, grauen Substanz bedeckt war. „Sie löste sich in kleinen Lamellen, wurde in der Luft bräunlich. Diese Substanz bestand aus zahlreichen Schichten von Epidermiszellen, von denen nur wenige eine hexagonale Form hatten. Viele waren weisslich, rundlich (?) wie im Normalzustande; die meisten rundlich, 3 oder 4eckig mit einer braunen oder gelblichen Substanz gefüllt, die in Essigsäure fast ganz verschwand. Es war nicht unterscheidbar, ob der Farbstoff in die Zellenwand infiltrirt war oder in ihrem Innern lagerte.“ Die Löslichkeit des Farbstoffs in Essigsäure ist bemerkenswerth, da nach meinen Untersuchungen die übrigen Farbstoffe der Haut in Essigsäure unlöslich sind. „Neben diesen Epidermisschichten und mit ihnen abwechselnd war eine formlose Masse in schönen, cirkulären Schichten abgelagert.“ Mikrochemische

Reaktionen hätten zur näheren Kenntniss dieser Masse beitragen können.

Hypertrophie des Derma findet sich vorwaltend in der angebornen Elephantiasis, bei der allerdings auch ein abnormer Faserreichthum der subkutanen Fettschicht konkurrirt. Die Haut von der Elephantiasis eines Fusses (Anatomisches Museum) hatte sammt dem Zellstoff an 3 Zoll Dickendurchmesser, auf der Aussenfläche von unregelmässig knolliger Erhebung, auf dem Durchschnitt von glänzend weisser, fibröser Struktur. Die Epidermisschichten sind (vielleicht durch Einwirkung des Spiritus) in texturlose Strata verwandelt, in denen man unregelmässig netzförmig abgetheilte Räume unterscheidet mit kleinkörnigem Inhalt. Die Ausmündungsstellen vieler in das Derma gelagerten, nach oben verästelten Schlauchdrüsen sind ebenso genau, wie die Durchtrittstellen der kurzen, in hakenartig gekrümmte Enden auslaufenden Härchen zu unterscheiden. Die Hauptmasse besteht aus dicken Schichten parallel gelagerter, elastischer Bindefasern, zwischen denen zahlreich leere Blutgefässe und grosse Fettbläschen lagern.

Die angebornen Hypertrophien der Haut bestehen nach Angabe früherer Forscher grössentheils durch das Leben hindurch ohne Offenbarung einer Theilnahme an den allgemeinen Lebensvorgängen. Diese Ansicht ist aber keineswegs gerechtfertigt; sie wird widerlegt von den Fluktuationen des Wachsthums, welchen angeborne Hypertrophien der Haut und des subkutanen Zellstoffs vereint unterworfen sind; ferner durch die Fähigkeit, sich im späteren Leben auszubreiten oder unterzugehen, je nachdem begünstigende Momente des Wachsthums z. B. viele chemische Reize oder eine andere örtlich zerstörende Neubildung z. B. Vaccine, Krebseiter einwirken. Endlich ist aber auch an der bei weitem häufigsten Hypertrophie einzelner Papillarkörper und der Epidermis, den angebornen Warzen, die am Gesicht, dem Hals und am Vorderarm vorkommen, deutlich das Steigen und Sinken des Wachsthums im Leben, zuletzt eine entschiedne Rückbildung un-

verkennbar. Man findet in solchen angebornen Warzen oft einen sehr festen, fast knochenharten Kern. Unter der mit kleinen Härchen bedeckten Epidermisschicht und unter der Malpighischen Schicht liegt im intermediären Stratum und dem Derma gewöhnlich eine Masse von Linsen- bis Erbsengrösse; sie besteht aus Kugeln von 0,3 mill. diam., welche mit kleinen rundlichen Kernen, in denen wieder punktgrosse Körperchen, erfüllt sind. Die kleinen festen Körperchen lagern auch um die Zellen herum und waren in Essigsäure weniger, in Salpetersäure unter Aufbrausen löslich. Diese Zellen sind in Gestaltung und in den Reaktionen mit den Knorpelzellen ganz identisch; die Verkalkung entspricht dem Uebergange zur wirklichen Ossification. Mit der Rückbildung des ernährenden Gefässapparats, ausgesprochen durch die allgemeine Atherose, tritt auch eine niedere Bildungsform in den angebornen Adnexis der Haut ein, welche endlich in anorganischen Anhäufungen erlischt.

Unter den erworbenen Hypertrophien ist zuerst mehrer Hypertrophien der Epidermis zu gedenken: Tyloma, die Schwiele, ist eine einfache gleichmässige Uebereinanderschichtung von Epidermisblättchen durch Reizung der in den Papillen ausgebreiteten sensitiven Fasern mittelst wiederholten Drucks erzeugt. Clavus, der Leichdorn, ist eine nach aufwärts und in die Tiefe gehende Ablagerung von Epithelialzellen mit Schwund des Malpighischen Stratum. Dicht unter den Epidermisblättern kömmt man auf die gefässreiche Dermaschicht. — Verruca, die Warze, ist eine kuglig gestaltete Ablagerung von Epidermiszellen, welche namentlich die von stark geschwellten und gefässreichen Papillen gebildeten Ausbuchtungen zur Stätte haben. Die Kondylome charakterisirte G. Simon (Müller's Archiv 1839) dahin, dass die breiten aus mehren Schichten platt neben einander liegenden Epitheliumzellen bestehen, von denen die tieferen Kerne führen. Unter diesen folgen runde Exsudatzellen, sowie zugespitzte und doppeltgeschwänzte Zellen — Entwicklungs-

formen des Bindegewebes. — Die spitzen Kondylome bestehen aus rundlichen Epithelialschichten, unter denen Zellgewebefasern mit Exsudatzellkernen und noch tiefer ein Netz von Zellfasern liegt. Die Kondylome sind daher eine lokale Hypertrophie der Epidermis mit Exsudation in das Malpighische Netz, die zu einer höheren und dauernden Organisation anstrebt. Aus letzerem Verhältniss ist auch die feste Tendenz der Kondylome zur Reorganisation erklärlich, wenn sie nicht bis zum Derma zerstört werden.

Eine Bildung eigener Art, welche, der Analogie nach zu schliessen, ebenfalls auf einer lokalen Hypertrophie der Epidermis beruht, ist Hornbildung, die auf Nase und Stirn besonders vorkömmt. So war im Frühjahr 1843 ein Mann von 55 Jahren in der von Gibert geleiteten Abtheilung des Hospital St. Louis mit einem nach der Stirn hakenförmig umgekrümmten $1\frac{1}{4}$ Zoll langen Horn auf dem Nasenrücken. Die nähere Untersuchung dieses schon mehrfach regenerirten Horns war mir damals nicht gestattet.

Hypertrophien des Pigments sind selten vorfindlich, so häufig sie von den Autoren angenommen werden. Die meisten beruhen auf Transsudation eines sich weiterhin alienirenden Blutfarbstoffes. Er erscheint in Körnern ohne bestimmte Gestaltung und findet sich, wie oben erwähnt, in den Papillen, der Epidermis, dem Malpighischen Netz abgelagert. Genuine Pigmentzellen in den Papillen fanden sich allein in Begleitung des Hautkrebses (vid. pag. 28).

Hypertrophie der Schlauchdrüsen und der Epidermis fand sich in dem seltenen Fall einer acquisiten Ichthyose. Ein Mädchen von 27 Jahren hatte seit 3 Jahren nach den Vorzeichen der sich entwickelnden Menstruation, bei früher vorhandener Gefügigkeit und gehöriger Transspiration der Haut erst eine trockne spröde Haut bekommen, bald darauf eine Ablagerung glänzender platter Schuppen längs der Dorsalseite der Ober- und Unterschenkel. Die fast schuppenartig gebildeten Plättchen von graubräunlicher Farbe waren längs des Gebietes der äussern Schenkelhaut-

nerven ausgebreitet. Die Kranke starb an tuberkulöser Lungenphthise. In den Schuppen sah man nichts als tafelähnlich über einander geschichtete Epidermiszellen. Die Ausführungsgänge der Schlauchdrüsen waren stark geschwellt, von ungewöhnlich grossem Durchschnitt der Ausmündungsstellen. Die im normalen Zustande texturlose Membran derselben war von längs ovalen 0,007 mill. langen Kernen auf eine sehr gleichmässige Weise austapeziert.

Hypertrophie der Haarbalgdrüsen begleitet den Exsudationsprocess, welcher einer Form der Acne mentagra zu Grunde liegt. Die innere, dem Haarschaft zugekehrte Fläche der Balgdrüse ist von dicken Schichten Pflasterepithels erfüllt und ihr Volum daher bedeutend vergrössert.

Hypertrophie des Horngewebes der Nägel findet man bei den übermässig vergrösserten und misgestalteten Nagelbildungen. Während der epidemischen Charlatanerie der Nagelkur mit Keilholzschen Pflastern hatte ich Gelegenheit, viele solche Nägel zu untersuchen. Die oberflächlichen Lamellen bestehen aus über einander geschichteten Epithelialzellen von länglich ovaler und polyedrischer Gestalt. Sie wechseln in ihren Durchmessern von 0,025 — 0,040 mill., haben eine rissige, aufgesprungene Oberfläche. In den tieferen Schichten haben die Zellen von ebensolchen Durchmessern einen Kern, von kugliger Gestalt, von 0,02 mill. diam., mit kleinen punktförmigen Körperchen. Sie werden durch Essigsäure wenig verändert, in Salpetersäure sind sie löslich.

Die Hypertrophie der Haare ist mit den andern Krankheiten der Haare in §. 6. dieses Abschnitts besprochen.

3. Atrophie der Gewebetheile der Haut.

Die häufigste und ausgebildetste Form derselben kommt bei Oedemen vor, in allen Fällen von seröser Durchfeuchtung der subkutanen Fettschicht. Die Oberhaut besteht alsdann gewöhnlich aus einer dünnen, sich an einzelnen

Stellen vom Malpighischen Netz völlig ablösenden Schicht (Exkoriation). Die Epithelialzellen sind kernlos und von so glasheller Durchsichtigkeit, wie solche im Normalzustande erst nach Einwirkung verdünnter Essigsäure eintritt. Die Papillen sind verflacht, von einer mehr kugligen als zackigen Oberfläche. Die unter der Epidermis folgende Malpighische Körnerschicht ist dünn. Die Fasern des Derma sind weit von einander abstehend, die Blutgefässe gestreckt, völlig leer.

Wie diese Atrophie der Haut Folge früher Ausschwitzungen in das Fettgewebe ist, so werden in manchen Fällen auch letztere erst durch die Atrophie der Haut herbeigeführt. Dies geschieht namentlich nach wiederholten Abschuppungen im Gefolge akuter Exantheme und reizender Einreibungskuren (Lorbeeröl, Kantharidentinktur).

Atrophie des Pigments ist nur bei gefärbten Menschenracen zu beobachten, und fehlte die Gelegenheit zu einer solchen Beobachtung.

4. Veränderung der Gewebetheile der Haut durch Exsudationsprocesse.

Diese Reihe umfasst die bei weitem grössere Anzahl von Hautkrankheiten, die von den Dermatopathologen nach den verschiedenen Rücksichten der Zeitdauer, der Uebertragbarkeit, der äusseren Erhebungsform eingetheilt worden sind. Von dem histologischen Standpunkte aus kann nur die veränderte Beschaffenheit der Gewebe in Betracht kommen, die allerdings neben der zu Grunde liegenden Blutmischung das nächste Recht auf eine Anwendung als Eintheilungsgrund beanspruchen muss. Insofern sie theilweise bei den Entzündungsprodukten der äusseren Haut (Vol. I. pag. 26 — 36) behandelt wurden; sollen hier nur Thatsachen späterer Beobachtung angeführt werden.

1. Veränderungen der Epidermis durch Exsudate. Sie sind von dreierlei Art:

Die Epidermis wird in einzelnen oder zusammenhängenden Schichten losgelöst und entfernt durch das aus dem zerstörten Malpighischen Netze andrängende Exsudat. Die Ablösung erfolgt regellos oder wegen einer durch typische Innervation hervorgebrachten Neubildung der Epidermis nach dem Gesetze der Periodizität. Einfache Losstossung erfolgt nach Erysipel, Vesikation, Schweiss-Friesel, Phlegmone. Periodische Abschuppung nach Masern, idiopathischem Friesel, Blasenfieber. Die Form der Schuppen ist oft einer histologischen Bestimmung unterworfen. So erhebt sich bei den Masern während der Abschuppung die Papel und die durchbrochne Epidermis hängt in kleinen kreisförmigen Stücken an ihrer festen Umgebung. Die periodische Regeneration der ganze Körpertheile deckenden Epidermis ist schon bei den Hyperämien erwähnt. In zusammenhängenden, derartig losgelösten Epidermisstücken kann man den Mündungen der Schlauchdrüsen entsprechende Oeffnungen unterscheiden, auch haften an ihrer untern Fläche oft die faserigen Reste zerstörter Papillen.

Die Epidermis wird in zusammenhängenden Stücken abgelöst, vertrocknet aber mit den abgesonderten Entzündungsprodukten, zerstörten Haarresten und Fasern zu einer Borke von verschiedenem Umfang und bildet eine Schutzwehr gegen die weitere Zerstörung bis zur vollendeten Wiedererzeugung. Die durchsichtigen, tafelartig an einander gereihten Zellen des Pflasterepithels haben an ihrer unteren Sehicht entweder noch Exsudat- und Eiterzellen haften, oder die Produkte der zerstörten Neugebilde, Stearin und gestaltloses Fett. Die sich einander deckenden Krusten zeigen unter eingetrocknetem Exsudate wieder neue Schichten mit Zellen des gekernten Pflasterepithels; so dass man aus der Zusammensetzung der Krusten nachweisen kann, wie das Regenerationsstreben der Epidermis von dem tieferen Exsudationsvorgange behindert wird. Das Material der vereitelten Regeneration mit dem Produkte des Exsudats zusammen verharren, um den Heerd der Rückbildung

zu begrenzen. In den Borken findet man abgebrochene Haarreste, Blutkügelchen.

Die Epidermis wird durch ein Kytoblastem, das zu keiner höhern Form geeignetes Bildungsmaterial in sich enthält und sich fortwährend zu Epithelialzellen umgestaltet, losgestossen und neu gebildet. Die hierher gehörigen Formen sind die Psoriasis, Lepra Europaea und die syphilitischen Hautschuppenkrankheiten. Das isolirte Vorkommen derselben an der Dorsalseite des Rumpfs und der Extremitäten, wenigstens am Anfang ihrer Bildung, nimmt auch für sie den Einfluss eines Verbreitungsgesetzes nach der Nervenlagerung in Anspruch, wenn gleich kein bestimmter Modus experimentell nachweisbar ist. Auch die verschiedenen bestimmten Gruppirungsformen dieser wesentlich die Epidermis betreffenden Krankheitsform sprechen für die Abhängigkeit von der Nervenausbreitung. Die Schuppen der Psoriasis bestehen aus Epithelialzellen, die ohne Ordnung zusammen gehäuft sind. *)

Die Pityriasis zeigt nur Fragmente von Zellen des Pflasterepithels in den zarten Schuppen. Eichstädt will in einem einzelnen derartigen Fall Epiphyten gefunden haben; daher diese Form noch künftigen Beobachtungen vorbehalten bleiben muss (V. Epiphyten).

2. Die Veränderungen, welche in den Malpighischen, intermediären und Derma - Schichten durch Exsudate im

---

*) Das Blut einer an heftiger Psoriasis leidenden Frau, auf meine Veranlassung von Herrn Dr. Lähr untersucht, enthielt:

Cruor	520,7401
Serum	479,2599
—	—
Wasser	761,3389
Feste Bestandtheile .	238,6611
Fibrin	1,2789
Albumin	99,1039
Blutkörperchen . .	128,1588
Salze	6,1079
Extraktivstoffe . .	3,6631

ersten Bande beschrieben wurden, begreifen die Darstellung der Zerstörung dieser Gewebe und der kapillaren Hyperämie im Umfange der Exsudate in sich. Neue, durch Sectionen selten gebotene Beobachtungen in diesem Gebiete sind folgende:

Lupus serpiginosus exulcerans bei einer 43jährigen Frau, der nach einjähriger Dauer linke Wange- und Nasenhälfte zerstört hatte. Die Frau starb an Hepatisation beider Lungen.

Die linke Wange war von der Schläfe bis zum Nasenrücken von in bogenförmigen Zügen gruppirten Krusten bedeckt. Diese Gesichtshälfte war im Vergleich zur andern eingesunken, die Haut zwischen den Krusten blassgelblich, feucht, unter der Haut eine ungleich erhobene Fettschicht.

Die Krusten bestanden aus den Zellen des Pflasterepithels von gewöhnlicher Gestaltung, das aber seiner massenhaften Erzeugung wegen bemerkbar war. Die tiefer anhängende, dunkelbraune Schicht der Krusten bestand aus Exsudatzellen und Zellkernen mit sehr kleinen Körperchen.

Die Papillen waren meist rankenförmig, dünn, mit einer dünnen Schicht Pflasterepithels bedeckt; an andern hafteten Fetzen des Malpighischen Netzes. Weder Gefäss noch Nerv konnte in sie hinein verfolgt werden. Das Malpighische Netz war an den Hautstellen zwischen den Krusten vorhanden, aus dem eigenthümlichen Kerngewebe gebildet, die Faserschicht des Derma war dünn, von vielen Fettbläschen und sehr wenig Drüsen durchlagert. Die übrigen Haare waren sehr fein, die Wurzelscheide faserig aus einander weichend, andre nach dem Austritt aus der Haut von einer dicken äussern Epithelialscheide umgeben.

Impetigo figurata bei einem kräftigen jungen Manne. An der Rückenfläche des rechten Schenkels 10 Thalerstückgrosse, braune, kreisförmige Borken, mit Hyperämie der umgebenden Haut. Die Krusten haben eine flach konkave rissige, äussere Oberfläche von lichtbräunlicher Farbe. Die äussere Rindenschicht der Borke besteht aus unregelmässig

polyedrischen Zellen des Pflasterepithels, die inneren Schichten aus ebendenselben mit Exsudatzellen gemengt. Das Malpighische Netz gänzlich zerstört, die Papillen sind nicht deutlich erkennbar, die Fasern der Lederhaut von Exsudat aus einander gedrängt. In der Borke und im Malpighischen Netz findet man zwischen den Exsudatzellen die in strahligen Sternbüscheln an einander gereihten Krystalle der Stearinsäure. Diese Beimengung, als Folge der Zersetzung des Exsudats, gibt den Krusten häufig das eigenthümliche glatte, fettige Anfühlen. Die feinen Härchen der Haut blieben in dem Falle unverändert.

Die Veränderung der Haarbalgdrüsen durch den Pemphygus ist im ersten Theil (pag. 29) besprochen worden. Darauf bezügliche neue histologische Erfahrungen gaben zwei wichtige Fälle. Eine 24jährige Kranke, die lange an periodisch wiederkehrendem Erysipel gelitten hatte, bekam ¼ Jahr hindurch alle 3 bis 4 Tage grosse Blasen über den ganzen Körper, die von alkalisch reagirendem Exsudate gefüllt waren. Einige hier nur beiläufig zu erwähnende Thatsachen von Beweiskraft für das Mitleiden der peripherischen Nervenausbreitungen; sowie für den Zusammenhang von centralen und peripherischen pathologischen Erregungen sind folgende: Dieselbe Kranke hatte ein Jahr vorher an einer Affektion des Vagus gelitten, die durch Bildung des blasigen Erysipels gehoben wurde. Gegenwärtig trat nach endlich beseitigtem Pemphygus vollständige Taubheit ein, die trotz aller Mittel durch 4 Wochen dauerte und mit Eintritt der Menstruation verschwand. In einem andern Falle eines sehr hartnäckigen Pemphygus war der Inhalt der Blasen stets neutral, bestand aus Eiterzellen, Pflasterepithel. Nie war eine Spur von Gährungspilzen in den aufgebrochenen, lange der Luft ausgesetzten Blasen, wiewohl in diesem Falle vorzugsweise die Gelegenheit zur Bildung der Andral-Gavarretschen Pilze gegeben war. Die lange der Luft ausgesetzte eiweisshaltige Flüssigkeit geht also auf dem menschlichen Körper nicht leicht in vollständige chemische Zersetzung ein.

Furunkel, Karbunkel und Anthrax bestehen in einer cirkumskripten, vom Derma beginnenden, in Eiterbildung endenden Exsudation. Diese schreitet in die Umgebung und nach den obern Hautschichten vor, nach deren Durchbrechung die sogenannten Pfröpfe mehr oder weniger losgestossen werden. Diese Pfröpfe zeigen die Fasern des Derma einzeln, in Schichten und Lagen, als ob sie auf das Sorgfältigste macerirt wären.*)

---

*) Ein Fall des Anthrax, im Jahre 1844 von mir beobachtet: Die 26jährige Tochter eines Tuchmachers, im Elend verkommen, abgezehrt, hatte mehrmals an Intermittens gelitten. Am 11. November suchte sie angeblich mit Quotidianfieber behaftet, das Hospital auf. Am Nacken befand sich in der Haut über dem Dornfortsatz des sechsten Halswirbels eine erbsengrosse Blatter mit schwarzer Färbung der Oberhaut. Sie wuchs in den folgenden Tagen, während welcher profuse Nasenblutungen und Delirien sich einstellten. Am fünften Tage der Krankheit (16. November 44), wo ich die Kranke zum ersten Mal sah, war die Hautfarbe des Gesichts erdfahl, Physiognomie mit dem Ausdruck des Stupor, die Augen starr und gläsern, die gesammten Bedeckungen schmutzig gelb gefärbt, die Lippen blass, die Zunge welk, blassbraun, feucht, am untern Rande mit weisslichen Bläschen besetzt. Ohne Bewusstsein richtete sie sich bei Anfällen heftiger Dyspnoe oft plötzlich auf; das vesikuläre Athmen war an allen Theilen des Thorax vernehmlich. Die exspirirte Luft hatte einen höchst widerwärtigen Geruch. Der Puls war unzählbar schnell, die Herztöne unverändert. Stuhlexkretion war retardirt. Der Urin enthielt viel Erdphosphate. Die Blatter war durch das Glüheisen zerstört worden. Der Tod erfolgte am siebenten Tage der Krankheit.

Körper mittler Grösse, abgemagert. Kopfhaar und Iris braun. Ein dicker brauner Schorf von Grösse eines 8 Groschen-Stücks war über dem Dornfortsatz des sechsten Halswirbels, nur in Vorderarm und Kniegelenken war Todtenstarre; 48 Stunden nach dem Tode.

Schädelgewölbe oval, Längenblutleiter leer. Arachnoidea verdickt, halbdurchsichtig und leicht zerreisslich. Weisse Marksubstanz des Gehirns glänzend weiss, zähe, blutleer, graue Masse blass, blutarm; in den Ventrikeln einige Drachmen klares Serum.

Beide Lungen frei, an den vordern Rändern emphysematös, das Gewebe blassbraun, krepitirend, schaumiges Serum auf dem Durchschnitt der erweiterten Bronchien entleerend; die Schleimhaut der letztern verdickt und glänzend weiss. Im Herzbeutel 2 Drachmen klares Serum; die Wandungen des linken Ventrikels um das Doppelte verdickt, die Mus-

5. Veränderungen der Gewebetheile der Haut durch Neubildungen.

Die Neubildungen betreffen die Schichten der Haut und die darunter gelegene Zellfasernschicht fast immer gemeinsam. Die Betrachtung der durch ihre Einlagerung bewirkten Gewebe-Alienationen kann ohne unnatürliche Distinktionen nicht gesondert werden. Die Neubildungen in der Haut und dem subkutanen Zellstofflager sind vorzugsweise mit dem Namen der Geschwülste, Tumores, belegt worden. Die Chirurgie war hier am ehesten genöthigt, zur wissenschaftlichen Rechtfertigung vieler operativen Eingriffe über die Geschwülste in ihrer elementaren Zusammensetzung Ausgangspunkte für die Praxis zu gewinnen. Die Frage der Gut- und Bösartigkeit war die stets ventilirte. So sehr man gerade in der morphologischen Entwickelung, in der Qualität der Gewebe, in ihrer Stetigkeit oder Fortbildung jenes praktische Dilemma zu lösen bemüht sein sollte, um so häufiger findet

---

kelsubstanz fest und zähe. In der linken Kammer einige Körner leicht zerdrückbares Blut- und weniges schlaffes Faserstoffgerinnsel, der freie Rand der Bciuspidalis verdickt, sehnenähnlich getrübt; in der rechten Kammer Faserstoffgerinnsel nebst flüssigem Blute, ebenso in den grossen Gefässen schlaffe Faserstoffgerinnungen.

Leber im rechten Lappen tief nach abwärts verlängert, auf dem Schnitt dunkelbraun, viel hellrothes Blut entleerend. Milz klein, ihre Kapsel geschrumpft, ihr Gewebe dicht, hellröthlich. Pankreas fest und zähe, Magenschleimhaut in dem Pylorustheile verdickt, schiefergrau tingirt, die Submucosa zu 1,5 ‴ Dicke verstärkt, im übrigen Magentheil ist sie stark gewulstet. Die Schleimhaut des Dünn- und Dickdarms blass und blutleer. Nieren klein, blassroth, blutarm.

In der Bauchaorta und untern Hohlvene dünnflüssiges, dunkelröthliches Blut mit einzelnen Faserstoffpfröpfen. — Ovarien geschrumpft, Harnblase gefüllt, ihre Schleimhaut blass.

Der wesentliche Befund beruhte also in dem anatomisch dargestellten Charakter der Blutmasse in dem Herzen, den grossen Gefässen und Blutdrüsen. Derselbe ist dem der Pyaemie verwandt und durch die grössere Defibrination von ihm unterschieden.

man gleichwohl bei den Forschern die absurden Motus in circulo, dass sie von vorn herein die Geschwülste in gutartige und bösartige eintheilen. Die chirurgische Erfahrung hat eine solche Differenzirung nach der blos äusseren Anschauung bisher nicht gewinnen können; warum soll sich die Wissenschaft zu einer Eintheilung der krassesten Routine verstehen? Dass man übrigens in neuester Zeit bei der Bestimmung der Gutartigkeit nach der äussern Form nicht glücklicher ist, als zu Plenck's und Bagliv's Zeiten, hat die Diskussion der medizinischen Akademie in Paris über die Geschwülste der weiblichen Mamma im Jahre 1845 hinlänglich dargethan. Lobstein und nach ihm J. Vogel haben die Uebereinstimmung der elementaren Zusammensetzung der Geschwülste des menschlichen Körpers zum Eintheilungsgrunde erhoben. Vogel nennt homologe Geschwülste diejenigen, deren Elemente histologisch mit denen des normalen Körpers übereinkommen, im Fortbestehen an dem allgemeinen Stoffwechsel Antheil nehmen, ernährt werden und fortwachsen. Heterologe*) Geschwülste nennt er diejenigen, deren Elemente histologisch von denen des normalen Körpers mehr oder weniger abweichen, zerfallen, in Erweichung übergehen und die umgebenden Organtheile mit in den Zerstörungsprocess hineinziehen. Die Eintheilung ist eine rein wissenschaftliche und darum ihre Möglichkeit gerechtfertigt. Darum ist sie nichts desto weniger unhaltbar. Die histologische Forschung, die vergleichenden Studien über normale und pathologische Entwickelung müssen die Annahme von Formelementen, welche nur pathologischen Bildungen eigen wären, von sich weisen. Es ist nicht zu verkennen, dass ausgebildete Krebszellen, die Krebszellenfasern,

*) Die Kritik der Systematologie muss bis zur Engherzigkeit streng sein. Daher muss ich auch bemerken, dass die Worte homologe und heterologe Geschwülste viel zu weitumfassend sind, dass ich den in sie hineingelegten Begriff weit schärfer in den Worten homoplastich, heteroplastisch ausgedrückt finde.

Tuberkelzellen mit keinerlei normalen Gewebetheilen vollkommen identisch sind. Jedoch ist die Analogie der Gestalt und der Formenentwickelung so gross, dass man den Unterschied der Gestaltung unbedingt in fundamentalen Verschiedenheiten des Bildungsmaterials, in den qualitativ chemischen Differenzen suchen muss. Schon die bisherigen qualitativ chemischen Forschungen sprechen für diese Thatsache. Zu welchem Ende soll man sich um der leichtern Uebersichtlichkeit willen zu einem Rückschritte bequemen, der auf keine Weise in der pathologischen Entwickelungsgeschichte und Gewebelehre einen reellen Beweis findet? Kann ferner jener zweite Charakter, der des Zerfallens, den Vogel für die heterologen Geschwülste beansprucht, jenen zahlreichen Formen des Krebses imputirt werden, die sich bis zur Erschöpfung alles individuellen Nährstoffes vervielfältigen, und in ihrer Massenvermehrung Alles konsumiren?

Die Eintheilung der Geschwülste überhaupt, speciell der in der äussern Haut und den Zellstoffschichten vorkommenden geschieht nach der Qualität des Bildungsmaterials, nach der elementaren Form und der Fortbildungsfähigkeit. Solchergestalt unterscheidet man bei der Unvollständigkeit und der unsichern Kenntniss über die qualitative Beschaffenheit des Bildungsmaterials nach den beiden letzten Prinzipien:

Geschwülste, welche ein oder mehre Formelemente der normalen Gewebe isolirt darstellen, und sich in die ihrer formellen Dignität zukommenden höhern Bildungsgrade umwandeln, ohne mehr als ein ihren Lebensbedingungen entsprechendes Quantum Nahrungsmaterial dem Ganzen zu entziehen; und

Geschwülste, welche äusserlich abweichende, mit dem normalen Typus jedoch vollkommen identische Formelemente in Gestalt von Zelle oder Faser darstellen, ohne höhere Gestaltungsfähigkeit durch Vervielfältigung ihrer Formen wachsen und durch Assimilation des ganzen Nahrungsmaterials die Möglichkeit des Bestehens der ursprünglichen Gewebe aufheben.

Zu den Geschwülsten der Haut von ersterer Art gehören:

1) Ablagerungen einfachen Blastems ohne Zellenbildung: Die Fettgeschwülste, einfache Lipome: Epidermis, Malpighisches Netz und intermediäre Schicht sind unverändert, zwischen die Fasern des Derma und der unterliegenden Zellstoffschicht sind Fettbläschen gelagert von bekannter kugliger Gestalt, 0,02 — 0,03 mill. diam., Tab. IV. Fig, 32 c., mit einem eigenthümlichen Glanze und durch Druck in ovale kleinere Fettkügelchen von wechselnder Grösse zertheilbar. Sehr oft sind die Fettbläschen nur durch gegenseitige Abplattung in die polyedrische, oft vollkommen dodekaedrische Gestalt pflanzlicher Zellhüllen verwandelt. Bisweilen ist in ihrem Innern ein Kern aus den in strahlige Sternform zusammengestellten Nädelchen von Stearinsäure sichtbar, Tab. IV. Fig. 8 a.; ein Befund, der sich besonders nach längerer Aufbewahrung als Zersetzungsproprodukt zeigt. Vogel gibt über die chemische Beschaffenheit derselben an, dass sich das Fett durch kochenden Alkohol oder Aether ausziehen lasse, und aus einer Mischung von Elain und Margarin bestehe.

2) Ablagerung eines Blastems mit geringer Bildungsfähigkeit: Faserfettgeschwulst. Der Blutreichthum des Grundbodens reicht nur zu einer beschränkten Organisation des Depots von Bildungsmaterial hin, die übrige Masse bleibt als Fettkugel zurück. Beispiele sind folgende, frisch untersuchte Präparate:

Ein grosses Faserlipom unter der Haut der rechten Schulter bestand aus einem dünnschichtigen Stroma langgeschwungener, elastischer Fasern. Die zwischenliegende gelbliche, fettglänzende Masse bestand zum geringeren Theile aus Fettbläschen, zum bei weitem grösseren Theile aus den in strahlige Büschel geordneten rhombischen Nadeln von Fettsäure.

Ein Faserlipom in der Theilungsstelle der Carotis communis sinistra war zusammengesetzt aus einem Netz sich nach vielen Richtungen durchkreuzender Fasern. Die starre Bin-

demasse besteht aus Fettbläschen, zwischen welchen eine Menge paralleler Lagen von neugebildeten Kernfasern verlaufen.

Joh. Müller unterschied die reine Fettgeschwulst, Lipoma simplex; die mit häutigen Schichten durchwachsene, Lipoma mixtum; die verzweigten Fettgeschwülste, Lipoma arborescens.

Diese Faserfettgeschwülste sind durch die Stetigkeit ihrer elementaren Zusammensetzung ausgezeichnet; nur selten atrophiren sie.

3) Ablagerung eines Blastems, das sich seinem ganzen Umfange nach zur Faserbildung erhebt und nach kürzerem oder längerem Bestehen dem Vorgange der Rückbildung unterliegt, welchem alle Bindegewebe unterworfen sind; — Fasergeschwulst. J. Müller theilte sie nach ihrer chemischen Beschaffenheit in leimgebende und nicht leimgebende ein. Vogel theilt sie nach der Verschiedenheit der Form in Bindegewebegeschwülste, fibröse Geschwülste, einfache Muskelfasergeschwülste.

Die Fasergeschwulst besteht aus Fasern von 0,002 — 0,007 mill. wechselndem Querdurchmesser, Tab. IV, Fig. 18 b., welche durch das gleichzeitige Vorhandensein von spindelförmigen Faserzellen ihren Ursprung, durch das Uebrigbleiben der aussen anliegenden, länglich-ovalen Kerne ihre Bildungsweise andeuten, Fig. 18 a. In sehr alten Fasergeschwülsten sind die Faserschichten bisweilen ohne alle Kernung. Die Fasern haben Aehnlichkeit mit den Zellstofffasern, den Kernfasern der Exsudate, den Sehnen- und Knorpelfasern. Eine den Muskelfasern verwandte Gestaltung, welche Vogel namentlich für die Fibroide annimmt, habe ich nie gefunden. Die Löslichkeit der Fasern in Essigsäure, die Unlöslichkeit der aussen anliegenden Kerne ist allen den verschiedenen Formen gemeinsam.

Die Fasergeschwülste der Haut sind selten mehr als hühnereigross, bestehen aus ungeordneten Knäueln von Fasern, oder sie sind in maschenförmigen Netzen über ein-

ander gelagert. Eine ausgezeichnet grosse Fasergeschwulst im Zellgewebe hinter dem Hinterhauptsbein gelagert, wurde durch die Aufbewahrung in Spiritus in eine braunrothe, knorpelharte, vollkommen leimartige Masse verwandelt. Sie bestand aus regelmässig geschichteten Lagen elastischer Fasern.

Die häufigste Rückbildung der Fasergeschwülste ist die, dass an verschiedenen Centralpunkten derselben das Gewebe in Massen von kohlensaurem und phosphorsaurem Kalk zerfällt, welche amorph und krystallinisch erscheinen und zwischen denen einzelne Faserfragmente sichtbar bleiben. Bisweilen sind zwischen diese Zellen des Pflasterepithels abgelagert. Bei Konvoluten einzelner Fasergeschwülste kann mit der Verirdung einer einzelnen Abtheilung das Wachsthum in der andern fortbestehen. Eine mit andern Produktbildungen eintretende Veränderung der Blutmischung bewirkt eine Rückbildung der Fasergeschwülste.

Bemerkenswerth ist eine Form der Involution von Fasergeschwülsten, die zweimal zur Beobachtung kam. Die Fasergeschwulst, durch ihre sphäroidische Gestalt, sehnenglänzende Farbe unterschieden, ist von aussen mit einer uneben höckerigen, derben Schicht einer bröckligen Masse von Konsistenz und Färbung des Knorpels bedeckt. Die oberflächliche Besichtigung könnte der Vermuthung eines Uebergangs in Krebs Raum geben. Diese dicken Krusten bestehen aber aus nichts als kleinkugligen und punktförmigen Molekularkörnchen und es ist diese Umbildung nach einer analogen Bezeichnung in der Mineralogie einer Verwitterung zu vergleichen.

4) Ablagerungen eines Blastems, das in einer durch Exsudation ausgebildeten abgeschlossenen Hülle das Bildungsmaterial in Anstrebung aller dem Mutterboden adäquaten Formen erschöpft — Balggeschwülste. Vogel theilt die Balggeschwülste in solche mit flüssigem Inhalt und rechnet die Cysten dahin, welche aber, wie hinlänglich nachgewiesen, abgeschlossene Produkte einer Exsudation sind und die weitern Vorgänge derselben erleiden, ohne zu höherer Gestal-

tung fortzuschreiten. Die Cystoide andrerseits gehören zu den Krebsformen (Zellschaalenkrebs). Die Balggeschwülste, welche der medizinische Usus als solche auch seit jeher bezeichnet hat, lassen durch kein Gesetz der Kombination oder Verwandtschaft des Inhalts eine Anreihung der Cysten zu.

Die Hüllen der Balggeschwülste bestehen aus elastischen Faserschichten, zwischen welchen zahlreiche Blutgefässe verlaufen, deren Ursprung aus der subkutanen Zellschicht manchmal nachweisbar ist. Der Blutreichthum bedingt nach theilweiser Zerstörung die schnelle Reproduktion des Balges. Der Inhalt derselben besteht in Fettzellen, Pflasterepithel, Margarin, Cholestearin in rhombischen Tafeln. Analysen von Valentin und Vogel zeigten nebst bedeutendem Wassergehalt, die gedachten Fette, Extraktivstoffe und Kalksalze. Selten enthalten sie Haare und Zähne. Solche Haare aus einer (auf der chirurgischen Station des Krankenhauses exstirpirten) Balggeschwulst, die unter der die Mitte des Brustbeins bedeckenden Haut gelegen war, zeigten sich lose mitten im Fett. Sie waren von weisser Farbe und liefen in eine allmälig verjüngte, hakenförmig umgebogene Spitze aus. Die äussere epitheliale Scheide war aus mehren Schichten von Pflasterepithel gebildet, die Haarcylinder waren dünn und durchsichtig, die Markröhre mit einer festen, kleinkörnigen, undurchsichtigen Masse erfüllt. Das untere Ende war quer abgebrochen. Kohlrausch hat nachgewiesen, dass die Haare in solchen Geschwülsten, auch wenn sie frei sind, den regelmässigen Entwickelungsgang aus den Haarzwiebeln genommen haben und das Fett in solchen haarhaltigen Balggeschwülsten das Absonderungsprodukt der um die Haarwurzeln liegenden Talgdrüsen sei.

Die Balggeschwülste sind meistens angeboren. Durch ihre Kombination mit andern Hypertrophien der Horngewebe, durch den Umfang ihres innern Bildungskreises bewähren sie das Gesetz der pathologischen Morphologie: dass seröse Häute in selbstständige Sphären abgeschlossen, bei einem

Blastem von Fett und Wasser nur Horngewebe, epitheliale Gebilde erzeugen können.

Monströse Entstellung durch die Verbreitung von Balggeschwülsten über den Körper sind von andern Autoren vielfach citirt.

Eine ausgezeichnete Pigmentablagerung in die Cutis in Zellen und als freies Pigment mit fettiger eingebalgter Infiltration des Zellgewebes und abnormem Wachsthum der hornigen Adnexa der Haut beschreibt Rollstein in Fürth (Journal für Chirurgie und Augenheilkunde vol. 36. 1847. pag. 497). Ein männliches Kind von blonden Haaren, blauer Iris, weicher zarter Haut zeigt am ganzen Rücken, den Oberschenkeln, auf der linken Schulterhöhe braune, zolllange Haare. An den Nates grosse dunkelbraune, mit gekräuselten Haaren besetzte Säcke, die die Hinterbacken bedecken und bis über die Schenkelfalte hinabhängen. Oberhalb der derb anzufühlenden Säcke mit gekerbter Haut ist die Haut glatt aber dunkler, misfarbig, mit vielen glatten, dunkelbraunen, behaarten und haarlosen Naevis. Das Kind erreichte ein Alter von 2 Jahren 8 Monaten. Die Säcke an den Nates hatten je nach dem Gesundheitszustande zu- oder abgenommen. In der linken Inguinalgegend befand sich eine ähnliche Geschwulst.

Die Geschwulst an den Hinterbacken zeigte unter der Haut einen sero-fibrösen Sack, der die einzelnen Fettmassen zum Inhalte hatte. Die bläulichen Flecken unterhalb der Anheftungsstelle durchdrangen das ganze Corium und fühlten sich körnig an. Der Inhalt bestand aus Zellgewebefasern und freiem unkrystallisirten Fett. In der Cutis selbst war viel freies Pigment in Körnern und auch in Zellen abgelagert; viel Epithelium in der Nähe des Pigments.

In einer vor dem Tode entstandenen Achselgeschwulst hat Rollstein ausser Fett Zellen mit Körnern und verlängerte geschwänzte Körperchen gefunden; woraus er sich zur Diagnose des Markschwamms berechtigt glaubt. Die angegebenen Merkmale ohne nähere Formbestimmung, ohne

Andeutung der chemischen Reaktion sind aber keine Kriterien, weil dies ebenso gut und wahrscheinlicher Weise die zur Bindefaser anstrebende Faserzelle gewesen sein kann.

So schätzenswerth diese Beobachtung, so ist sie doch unvollständig, indem auf den feineren Bau der Cutis, den Papillarkörper, das Verhältniss der normalen zur abnormen Haarerzeugung, auf die Zahl und Vertheilung der feineren Blutgefässe um die Geschwulst herum keine Rücksicht genommen ist. Auch einzelne Beobachtungen werden um so werthvoller sein, je mehr sie alle physiologischen Grundfragen beantworten.

II. Geschwülste der Haut, die pathologische Formelemente, nach einem mit dem normalen identischen Bildungstypus entwickeln, sich aber auf der Stufe der zelligen Entwickelung erschöpfen oder nur zur Faser erheben. Hierin sind zwei Formen begriffen:

1) Das pathologische Neugebilde der Haut bleibt auf der Stufe der Zellbildung stehen. Hautkrebs. Von Rokitansky wird der fibröse Krebs der Haut als primärer, der medullare als sekundäre Form aufgeführt. Der fibröse Krebs soll zunächst unter der Epidermis, der medullare in das subkutane Fettgewebe gelagert sein. Beide Formen sind häufig mit Pigmentbildung verbunden. Als besondere Varietäten nennt er den Schornsteinfegerkrebs und Alibert's elfenbeinartigen Hautkrebs. Erstere Form ist durch die konstante Lagerung in der Skrotalhaut, die Umwandlung alles Blastems in die neogene Zellenmasse und Disposition zum eiterigen Zerfallen charakterisirt. Alibert's Elfenbeinkrebs aber ist wesentlich zu der folgenden Art des Hautkrebses zu rechnen. Die pathologische Form gibt folgende Unterscheidungen an:

Das auf die Zellenform beschränkte Neugebilde hat Analogie der Form mit den Zellen des Pflasterepithels. Ihre Kenntniss ist durch die Arbeiten von Ecker*) ergrün-

*) Arch. für physiolog. Mediz. 1844. 4. III. — Henle's Zeitschr. für ration. Mediz. Vol. III. 4. I. 1844.

det, durch analoge Data von Vogel, Lebert, Velpeau bestätigt worden. Ecker schilderte zwei Zustände: Auflagerung von Pflasterepithel an der Grenze der Schleimhaut und äussern Haut, und Porose der Haut mit sekundärer Sklerose. Im letzten Falle folgten sich die pathologischen Vorgänge dermassen: „Exsudation und Ausdehnung der Maschenräume der Cutis, alsdann Umwandlung des Exsudats in eine lockere gefässreiche Substanz, unreifes Bindegewebe und Granulationen der Haut auf dem Wege, sich in Hautgewebe umzuwandeln. Durch neue Exsudation aus den Gefässen der Granulationen erfolgt die Zunahme derselben und die prodigiöse Bildung von Pflasterepithel, das sich wegen zu vielen flüssigen Exsudats nicht als Epidermis ausbilden konnte. Also mit excentrischer Atrophie der Haut excessive Erzeugung der Epithelialgebilde.“ Lebert nennt Epithelialgeschwülste solche, die von fibrocellulärer oder kerniger Hülle umgeben, erfüllt von Blättern Pflasterepithel, im Innern gefässreich, auch von Blutextravasaten durchsetzt sind. Am nächsten mit Ecker in Uebereinstimmung nenne ich Epithelialgeschwulst diejenige, welche aus dem Plasma der Dermagefässe sich zu einem Aggregat pathologischer Zellen gestaltet, die mit der Zelle des Pflasterepithels die Analogie der Form haben. Ihre Vermehrung durch Endogenese, die Theilnahmlosigkeit der umliegenden Epidermis sichern ihre Unterscheidung von Hyperthrophie der Epidermis. In knotigen Auflagerungen an den Lippen, an den Nymphen sind sie wiederholt zur Untersuchung gekommen. Auch gehören viele sogenannte fungöse und kondylomatöse Wucherungen zu der eben genannten Form.

Den eigentlichen Zellkrebs als originäre Krebsmutterzelle habe ich am seltensten gefunden.

Das pathologische Neugebilde entwickelt sich zur Zellenfaser. Die spindelförmige und längsovale Krebszelle sind die häufigsten Elemente des Hautkrebses. Sie werden in Schichten und Maschen geordnet. Die elastische Faser der Derma- oder Exsudatfasern, die im Umfange der

Blutgefässe gebildet sind, dienen ihnen als Stroma. Die elementaren Bestandtheile der Haut sind in den Grenzen ihrer Einlagerung zerstört. Mit der Massenzunahme des Zellenfaserkrebs wird das ernährende Blastem der umliegenden Hauttheile ununterbrochen zu pathologischen Bildungen verwandt, gelangt nur zum Theil bis zur Bildung der Faserzelle, zerfällt dagegen zum grössern in entwickelte Eiterzellen mit excentrischem Kern.

2) Das pathologische Neugebilde gestaltet sich zur Faser, geht aber ohne ein anderes Verhältniss der Lagerung als das ihres Sitzes auf der Epidermis und der Gefässverbindung mit dem Derma zur selbstständigen Gestaltung fort. Hierunter sind die Fibroide und das Keloid begriffen. Auflagerungen von Fasergewebe sind am häufigsten in regenerirten Hauttheilen. Ihre Entwickelung steht wesentlich mit dem Mangel des Wiederersatzes der Epidermis im Verhältniss. Unter den Formfaserschichten, welche es zusammensetzen, entsprechen unregelmässige alveolare Räume der Anlage des Malpighischen Netzes, darunter die Fasern des Derma, in deren Maschen die ausgedehnten Blutgefässe und eine grosse Menge von Fettzellen. — Das Keloid, selten idiopathisch entstanden, erschien als Folge der Syphilis mehrmals. Die Einlagerung kleiner Blutextravasate zwischen das Fasergewebe ist die Grundlage der wechselnden Pigmentirung desselben.

6. Die Epiphyten der Haut.

I. Der Weichselzopf ist eine unter dem Einfluss einer besondern Blutmischung entwickelte Hypertrophie des Horngewebes der Haare, deren Vegetation und innige Verbindung mit Bildung eines eigenthümlichen Fadenpilzes zur Erscheinung kommt. Diese in Polen und Russland gegenwärtig noch am häufigsten vorkommende Krankheit hat zu vielen principiellen Diskussionen, zu historischen Forschungen und selbst zu einer internationalen Polemik in Bezug auf ihre Endemizität Veranlassung gegeben. Pastorius und J. Frank

lassen den Ursprung des Trichoms in die Zeit der Invasion der Tartaren fallen. Zakrzewski, Marcinkowski und Oczapowski leiten denselben von den ältesten Zeiten her. Schenk von Graeffenberg fand gegen Ende des 16. Jahrhunderts die Krankheit endemisch im Breisgau, Elsass, Belgien. Später wurde sie in Ungarn beobachtet. Hercules Saxonia und Sennert läugneten diese Neuheit des Uebels. Die erste Schilderung des Trichoms als eines epidemischen Uebels, einer bösartigen, kontagiösen Krankheit, die von Italien und Russland hergekommen, gibt Oczko 1581. Aus den geschichtlichen Nachweisungen geht mit Wahrscheinlichkeit hervor, dass der Weichselzopf in der Mitte des 16ten Jahrhunderts als epidemische Krankheit von Russland aus nach Pokutien gekommen, als Epidemie 1570 im Lemberg, 1580 in Podolien, gegen 1600 in dem übrigen Polen ausgebrochen sei. (Tyrchowski de trichomate comm. histor. med. Cracov. 1844.)

Die Ansichten über Pathogenie der Krankheit sind sehr extrem und bisweilen einander diametral entgegengesetzt. Eine nicht geringe Anzahl von Aerzten, die das post hoc propter hoc zum Kategeten ihrer Meinungen gemacht haben, sehen das Trichom nur als Verfilzung der Haare in Folge von Unreinlichkeit an, dieser Hypothese huldigt noch in neuester Zeit Beschorner. Effectiv negirende Thatsachen der Trichombildung bei sorgsamster Reinlichkeit und die wichtigsten pathologischen Beobachtungen der ausgezeichneten polnischen Forscher überheben mich in dieser Beziehung einer weitern Polemik. Eine Reihe anderer Aerzte sehen in der Plica eine spezifische Dyskrasie; Joseph Frank hält sie für eine besondere Art der Lepra. Geologische Verhältnisse legen ihr Hoffmann und Oczapowski zu Grunde. Ersterer schreibt sie den Ausdünstungen der Thonerde, letzterer dem Gypsboden und den Eigenschaften des Kalkwassers zu. — Szokalski glaubt gefunden zu haben, dass die Nahrungsmittel, namentlich der Genuss von Vegetabilien und die Vorliebe für gegohrne Speisen Schuld am Trichom sei. Schade, dass die geologischen Excursionen, bei deren Ge-

legenheit Szokalski*) dieser Hypothese auf die Spur gekommen, nicht dazu benutzt worden, um eine so sehr erforderliche Statistik des Weichselzopfes im Verhältnisse zu den geologischen und geographischen Bedingungen zu entwerfen. — Die geistreichste Hypothese ist die des zu frühe verstorbenen Marcinkowski, der das Trichom als Phänomen einer endemischen Krise betrachtete. Wie im Süden die Haut im Allgemeinen, im Norden die Nieren den Boden der kritischen Abscheidungen bildeten, so in Polen die Haare.

Im Jahre 1843 theilte ich der Akademie der Wissenschaften die Entdeckung mit, dass ein Fadenpilz als wesentlicher Bestandtheil im Weichselzopf vorkomme. Damals charakterisirte ich denselben mit den Worten: das Mycoderma plicae trichomaphyton hat in den Haarzwiebeln seinen Ursprung und zwar zwischen der Wurzelscheide und den letzten Ausstrahlungen der Haarcylinder, sowie auch auf der Ausbreitung der Haarcylinder selbst. Es pflanzt sich an der Aussenfläche des Haares längs der Markröhre fort und er-

*) Dr. V. F. Szokalski, der Weichselzopf, betrachtet vom gegenwärtigen Zustande der Wissenschaft. Medizinische Vierteljahrschrift. Jahrgang IV. Heft 3. Unter dieser vielversprechenden Aufschrift findet sich bei wenig Neuem und auch ohne eigenthümliche Auffassung eine gestrenge Kritik meiner Mittheilungen über das Trichom. Szokalski beginnt mit der irrigen Behauptung, dass vor 20 Jahren die gebildeten polnischen Aerzte alle Krankheitsfälle noch für Weichselzopf hielten, und Niemand diesem durch fremde Autorität eingeschleppten Vorurtheil vor 1830 zu opponiren wagte. Die Angaben über die prodromischen rothen Bodensätze des Urins sind ärmlich, nicht einmal dem Versuch einer chemischen Erforschung unterworfen, Die angebliche Definition ist eine Zirkelbewegung in Wortbeschreibungen. Die Bildung und Kontagiosität eines eigenthümlichen Schweisses ist aufgestellt ohne Erforschung der ursächlichen Verhältnisse. Die von mir entdeckten Pflanzenprodukte hält Szokalski für zufällig und fügt noch hinzu, dass Gruby dieselben in dem der Akademie gesandten Präparate nicht finden konnte. Wenn es mir schmerzlich ist, in dieser Hinsicht mit einem trefflichen Beobachter, wie Gruby, nicht übereinzustimmen: so haben doch Männer wie v. Walther in Kiew in hundertfältiger Beobachtung das Trichomaphyt wieder gefunden und pathologische Anatomen wie Rokitansky und Vogel diese Entdeckung bestätigt.

scheint ebensowohl auf den Haarcylindern, als in Mitten des sie bedeckenden Epithels. Die Fadenglieder selbst sind oft sparsam, schmal, ohne irgend welche Gliederung. Die Sporen sind oval, genabelt und an der nabligen Vertiefung oft mittelst eines kurzen Stromafadens an der gliedartigen Abgrenzung eingelenkt. Oft sind diese Sporen einzeln in einem sehr feinfadigen Hypothallus suspendirt.

Einen Theil der damaligen Charakteristik, dass das Trichomaphyt von der Haarwurzel aus eindringe und namentlich die Markcylinder erfülle, bin ich durch neue Untersuchungen zurückzunehmen gezwungen. Der Pigmentgehalt ist nämlich in vielen Fällen der Trichombildung überwiegend in den Markcylindern. Dessen kleinkörnige Aggregation gab zu der Verwechselung Veranlassung.

Die Veränderungen, welche das Trichomaphyt auf die Haare ausübt, waren nach meiner damaligen Auffassung Verdickung der Wurzelscheide, Erfüllung und bauchige Auftreibung des Markcylinders, Auseinandertreibung und Spaltung der einzelnen Haarcylinder, büschelförmige Endspaltung, Verdickung des Epithelialüberzugs und Verkümmerung vieler Haarcylinder.

A. v. Walther benutzte zuerst die Gelegenheit, pliköse Materie, das eigenthümliche, bei beginnender Plica vorfindliche Sekret der Haarbalgdrüsen zu untersuchen, und entdeckte darin ebenfalls das Trichomaphyt.

Die ferneren Mittheilungen v. Walther's (in Müller's Archiv 1846. 2. Heft) haben den Kreis der hierher gehörigen Thatsachen bedeutend erweitert. Grösstentheils sind v. Walthers neue Erfahrungen in Uebereinstimmung mit den meinigen; seine abweichenden Ansichten werden durch eine umfängliche Gelegenheit zu Beobachtungen unterstützt.

Die Form des Trichomaphyts ist in gleicher Art dargestellt. Die Lagerung der Hyphasmafäden ist streitig und bildet eine schwer zu erledigende Frage. An den Trichomen, welche die Hyphasmafäden am deutlichsten zeigten, ist der epitheliale Ueberzug so verdickt, dass das Präparat

zur klareren Darstellung stets einigen Druck erleiden muss. Dadurch entstehen Verrückungen, wodurch die Faden nach aussen zu liegen kommen; ihre grösste Zahl ist zwischen dem äussern Epithel und den Haarcylindern. Wohl aber lagert es nach aussen von dem schuppenförmigen innern Epithelialüberzug der Haare.

Die Lagerung ist darum von besonderer Wichtigkeit, weil das Vorkommen nach aussen von dem Hornepithel der ganzen Bildung mehr einen accidentellen Werth beilegen würde; ausserdem ist die Analogie der Entwickelungsgesetze aller ähnlichen niedern Vegetabilien von stringenter Beweiskraft. Das malacirte Haar, das vermöge seiner physikalischen Beschaffenheit das im Umfang der Haarbalgdrüsen erzeugte eigenthümliche Secret an sich hinaufleitet, ist analog jeder anderartigen Pilz- oder Konfervenbildung der geeignete Ort dazu, und drängt die äussere Epithelialschicht vor sich her. Die Spaltung und Ablösung der einzelnen Cylinder spricht dafür, dass selbst der zunächst anliegende Epithelialüberzug allmälig abgelöst werde.

Die neuern Beobachtungen lassen mich das Vorkommen an den Theilen des Haares in dieser absteigenden Skala der Häufigkeit bezeichnen:

Am häufigsten zwischen den Epithelialfragmenten der äussern Haardecke und dem eignen gürtelartigen Ueberzug; dann zwischen der innern und äussern Wurzelscheide des Haares. Hiermit stimmt die wichtige Beobachtung v. Walther's überein, dass es sich in der schnurförmigen Plica, entfernt von der Haut vorfinde und dies eine elementar verschiedene Modification der Plica sei. Noch seltner endlich sind sie zwischen den Ausstrahlungen der Haarcylinder.

In der plikösen Materie fand v. Walther ein eigenthümliches Fett und einen übergrossen Gehalt an Kochsalz, welchem die Malacie der Haare zugeschrieben wird. Leider habe ich in meiner Berufssphäre noch nicht die Gelegenheit gehabt, die Entwickelung des Trichoms zu beobachten. Die häufige Kombination des Trichoms mit Arthritis

macht es wahrscheinlich, dass die der Trichombildung zu Grunde liegende Blutmischung in einer Vermehrung der salzigen Bestandtheile differire, alsdann die Lokalisation der Ausscheidung in den Haarbalgdrüsen die Haare so chemisch umgestalte, dass sie den geeigneten Boden zu der gedachten Vegetation darstellen.*)

Dass diese Fadenpilze nicht unwesentlich seien, ergibt sich daraus, dass sie sich auf andern Haaren, die unter verschiedenen äussern Umständen Monate lang der atmosphärischen Luft ausgesetzt waren, nicht bilden, dass sie in den während anderer Krankheiten gebildeten Haarverfilzungen niemals vorkommen. Ihre Gestaltung ist in allen einzelnen Fällen dieselbe; also auch die Identität der Form gibt ein Beweismittel für die Selbstständigkeit dieser Vegetation. Dass diese äussere Unterscheidung ebenfalls von entscheidender Beweiskraft ist, wird jeder zugeben, der sich im Gebiete der Phycologie umgethan hat.

Das Trichom selbst kann nach den Erfahrungen der unbefangensten Beobachter nicht als eine zufällige Haarverfilzung angenommen werden. Die Beweisführung im Terrain der Nosologie behalte ich für den passenden Ort vor. Zunächst wird es darauf ankommen, während der Entwickelung der Krankheit die Blutmischung, die Sekrete, namentlich das Sekret der Haarbalgdrüsen bei beginnender Verfilzung zu untersuchen und den Zeitpunkt der Entwickelung des Trichoms aufzufinden.

Die Entstehung dieses, wie der andern Epiphyten überhaupt kann nicht früher entschieden werden, bevor nicht eine Reihe von Fragen beantwortet sein wird. Eine neue Entdeckung von S. Reissek**), die noch vieler Nacharbeiten

---

*) Weiteren Forschungen haben die preussische und russische Regierung durch die Gewährung einer Gelegenheit zu hospitalmässigen Beobachtungen Vorschub geleistet. Herr Medizinalrath Leviseur in Posen ist mit dem Auftrage beehrt und gibt sich demselben mit Anstrengung hin.

**) Nova Acta Acad. Caes. Leop. vol. XIII. p. 469.

bedarf, hat erstens dargethan, dass das Pollenkorn der höhern Pflanze sich zur Spore umwandeln könne, was die morphologische Identität beider Elemente darthut. Das Pollenkorn der höhern Pflanze wächst auf ungeeignetem Boden als Pilz fort.

Die nächste Frage, die sich uns daher aufdrängt, lautet: kann die animalische Zelle an bestimmtem Orte und unter depotenzirenden Aussenbedingungen als vegetabilische Zelle fortwachsen?

Die Versuche sprechen unbedingt für eine bejahende Antwort. Wenn die erbrochnen Massen von Magen-Krebskranken, die bei der Entleerung nicht die Spur von Konferven gezeigt haben, nur 4—6 Stunden der atmosphärischen Luft ausgesetzt sind, findet man auf ihnen gegliederte Sporenbildungen. Wenn ein Stück Darmschleimhaut mit Wasser getränkt, luftdicht verschlossen wird, bilden sich Sporenhäufchen in 12—24 Stunden. Die bekannten Erscheinungen der Konferven- und Pilzbildungen sprechen für die in Rede stehende Uebergangsfähigkeit: gleichwohl ist diese Frage, eine vitale für die ganze organische Natur, noch vielen angestrengten Forschungen zu unterwerfen.

Die Bildung der Epiphyten würde dann leicht verständlich sein, indem die niedere Horndeckzelle der Haarcylinder oder die Enchymzelle des Sekrets in den malacirten, von eigenthümlichem Sekret gedüngtem Haar einen besonders darum zur Fortwucherung als Pflanzenzelle geeigneten Boden fände, weil die Grössenverhältnisse und Haarausbreitung den Kontakt der Zelle mit der atmosphärischen Luft unendlich vervielfacht. Die Stetigkeit in Form des Epiphyts resultirt dann allerdings aus einer stets identischen Einwirkung des Sekrets auf die umgewandelte Thierzelle der Art, dass diese eben nur in der bestimmten Vegetationsform erscheinen könne.

II. Epiphyton favi.

(Schoenlein in Müller's Archiv 1839. — Mycoderma tineae, Gruby. — Achorion Schoenleini, Remak.)

Sämmtliche Röhrenglieder und Sporen sind von einer

gemeinschaftlichen Kapsel umgeben, die aus einer amorphen Substanz, bisweilen aus Zellen, ähnlich denen des Haarscheidenepithels gebildet ist. Diese Kapseln stehen in unmittelbarem Kontakt mit der Epidermis der Kopfhaut, ohne sich in dieselbe einzusenken. Die der Haut zugekehrte Kapselfläche ist konvex, die obere Fläche (face aërienne) ist konkav, und wird durch den Andrang der sich entwickelnden Sporen in der Mitte kreisförmig durchbrochen. Aus dieser Oeffnung wachsen die einzelnen Pilzfäden empor. Sie bestehen in höchster Entwickelung aus gleichförmig runden, cylindrischen, einfachen, inhaltlosen Röhren, die in längern oder kürzern Zwischenräumen gliederartig an einander gereiht sind, sich oft baumförmig verzweigen. An diesen liegen die vollkommen kugligen oder ovalen kernhaltigen Sporen winkelständig oder terminal, einzeln oder in kleinen Gruppen vertheilt. Die Haare, welche zwischen den Pilzfäden hindurchgehen, werden beim Ein- und Austritt aus denselben von einer eignen epithelialen Kapsel umgeben.

Diese Schilderung dürfte vielleicht näher verdeutlicht werden durch Anführung von Untersuchungen über Mycoderma verschiedenen Alters.

1) Kapseln von dem Kopfe eines 21jährigen Mannes, der seit 6 Jahren stets von Neuem von der Krankheit befallen wurde. Die Kapseln waren 8 Tage nach völliger Ablösung der Epiphyten und Rasirung der Kopfhaare wieder entstanden. Sie sind strohgelb, kreisförmig und elliptisch, glänzend; nach aussen sind sie von einer dicken Schicht Pflasterepithel gebildet. Die kreisrunde Oeffnung ist durch den Durchtritt eines Haarbüschels bedingt. Der Inhalt besteht aus vollkommen kugligen Sporenzellen von 0,01 mm., die theils in Gruppen aggregirt, theils zu Gliedern geordnet sind: ferner aus längsovalen, ellipsoidischen und cylindrischen Röhrenstücken — fortgewachsenen Sporen; endlich aus Röhren, die am Ende gabelartige Fortläufer haben, und theils winkelständig, theils terminal die kugligen Sporenkörperchen an sich führen.

2) Gelungener Impfversuch. E. Kluge, 13 Jahr alt, der seit frühester Kindheit an dem Mycoderma tineae litt. Kapseln von der Kopfhaut wurden durch mehre Tage in innigem Kontakt mit der Haut des rechten obern Augenlieds dicht unter den Augenbraunen erhalten. Die Haut war vollkommen glatt und unversehrt. Am 14ten Tage waren zwei völlig gesonderte, kreisrunde, in die Epidermis eingesenkte Kapseln gebildet (ähnlich den Apothecien der Flechten). Ihre äussere Oberfläche war flach, konkav, am Rande lichtgelb, in der Mitte tiefer braun. Der Grund der Kapsel war von der Epidermis der Haut gebildet. Die Masse selbst zeigte alle Charaktere des Mycoderma tineae: artikulirte Glieder von langgezogen ovaler Form, rundliche Sporidien angelagert oder für sich angehäuft. Nebstbei waren Epithelialzellen und Haarfragmente aggregirt.

3) Kapseln nach 9jähriger Dauer der Tinea. Die grossen Massen zeigen blos unter einem Ueberzuge von Epithel ein endloses Netz von Haupt- und Nebencylindern. Die ausgebildeten Stämmchen zeigen nirgends zellige Abtheilung, sie sind vollkommene Cylinder. Ihre Verzweigung scheint nur durch Endknospung entstanden, indem alle Seitenäste sich abgelöst und selbstständig getrieben haben. An den obersten Enden und den Interstitien der Abzweigung tritt wieder die kugelförmige Spore hervor, in ihnen sind mehre kleine kuglige Körper sichtbar.

Die zuletzt angeführten Thatsachen beweisen:

1) dass die Sporenzelle des Mycoderma auf einer andern animalischen Zelle der menschlichen Oberhaut fortwachsen könne,

2) dass Sporidien und Fäden dieses Mycoderma kurz nach ihrem Entsteheu und nach mehrjährigem Alter den identischen Formentypus nachweisen. Wäre dies Epiphyt blos eine zufällige Wucherung, so würde sie dem Gesetze der übrigen Flechtenvegetation unterliegen, dass sie nämlich nach einigem Bestehen den Mutterboden zu höher stehenden Vegetationen bildete. Bekanntlich ist dies ein Ge-

setz in dem Leben der niedern Pflanzenformen. Es muss mithin in der behaarten Kopfhaut bei dieser Krankheit ein Sekret vorhanden sein, unter dessen Einwirkung sich nur diese Fadenpilzform entwickeln kann.

Diese Ergebnisse bestimmen mich, die Epiphytenbildung als eine selbstständige zu erklären, durch eine eigenthümliche Sekretion bedingt. Exsudatbildung in ihrem Umfang ist eine begleitende oder sekundäre Erscheinung. Dieser Ansicht ist auch Remak, der dies Epiphyt auf faulenden thierischen Resten fortvegetiren sah und dem eine Impfung auf den eignen Arm gelang.*)

Vogel dagegen glaubt, dass die Exsudation aus den Hautgefässen das primäre sei und sich in diesem Bett die übertragenen Keime entwickeln. Lebert glaubt in der molekularen Bewegung der Sporen eine eigne Entdeckung gemacht zu haben; bekanntlich ist dies Phänomen dieser Reihe von Pflanzenzellen überhaupt eigen. Die Haare erscheinen nach ihm blass, der Epithelialüberzug gelockert, von Fettkugeln bedeckt. Lebert erklärt die granulirten Körper von 0,0025 mm. im Innern der Markröhre auch für Sporen.

Uebrigens mag schliesslich noch erwähnt sein, dass, während ich früher nur in Gibert's Konsultationen die zweite gelungene Impfung des Favus an der Stirn eines Knaben ge sehen und mich zu Zweifeln gegen die Uebertragbarkeit des Porigophyts berechtigt glaubte, ich seither in der Praxis die vielfachsten, nicht abzuläugnenden Thatsachen für dies Fortwachsen der Epiphytenzellen auf einer andern Oberhaut gefunden habe.

III. Pilze in der Wurzelscheide des Haares bringen nach Gruby's Ansicht eine eigenthümliche Form des Mentagra hervor. Gruby nennt sie Mentagrophyton. Sie umgeben das Haar unter der Wurzelscheide; ihre Sporen sind rund, die Thallusfäden haben kleine Körnchen im Innern. Die For-

*) Die Clavis latina von Remak's Achorion Schönleini enthält nichts wesentlich Neues.

men des Mentagra kamen häufig zur Beobachtung. Charakteristisch erschien die Schwellung der Haarwurzel durch eine Verdickung der äussern epithelialen Umkleidung, durch eine Anhäufung von Fettkügelchen um daas Haar herum. In der Haarscheide kamen Sporenhäufchen der Torula vor, die aber weder in der Form noch an Häufigkeit des Vorkommens irgend wesentlich erscheinen konnten.

Die Pilzbildungen auf eiternden oder brandigen Oberflächen der Haut sind ebenso unwichtig, als die ähnlichen Verwesungsprodukte auf animalischen und vegetabilischen Abgängen. Das generische Wesen einer sich stets wiedererzeugenden Form lässt die eigentlichen Epiphyten leicht von jenen Schimmelbildungen unterscheiden.

Eichstaedt sah bei einem Falle von Pityriasis versicolor Sporengruppen und Pilzfäden zwischen den Epitheliumzellen. Die Faden sind kurz, geschlängelt und ragen selten über den Rand der Epitheliumblättchen hervor; sie sind selten verzweigt und ohne gelenkartige Einschnürungen.

Die Untersuchungen über die Epiphyten der menschlichen Oberhaut und ihrer Adnexa sind noch in erster Kindheit. Die erkrankte Oberhaut ist selbst auf die Gefahr mancher voreiliger Annahmen hin stets von Neuem zu untersuchen. Die Präcedentien und die ersten Zeitmomente der Pilzbildungen, ihr Wachsthum und ihre Uebertragbarkeit können noch manchen tüchtigen Forscher beschäftigen.

Sechster Abschnitt.

Die Gewebeveränderungen der Knochen.

Die Erkrankungen des Knochengerüstes stellen Veränderungen dar, die auf histologischem Gebiet ungleich schwerer zu erforschen sind, als auf chemischem; andrerseits erleichtert die Zugänglichkeit der letzteren die pathogenetische Deutung.

I. Veränderungen in dem Gefässapparat der Knochen.

Die Blutgefässe, die sich im Perioste, zwischen den Knochenlamellen und in der Markhaut verbreiten, sind grösseren Blutanströmungen in verschiedenen Graden ausgesetzt. Die lockern Markzellen der Schädel- und Wirbelknochen sind vorzugsweise Sitz derselben. Bei dem Schwund des Knochengewebes durch Einlagerung von Tuberkel und Krebs ist gleichfalls im Beginn Ueberfüllung der Blutgefässe. Zu der lokalen Neogenese des Knochens und der allgemeinen Knochenwucherung gesellt sich selbst eine Neubildung von Blutgefässen, die gleichfalls von dem übergeleiteten Substrat ungewöhnlich erfüllt und ausgedehnt sind.

Die Exsudationen aus den Gefässen erfolgen in der Beinhaut, oder in der Markhaut, oder ergreifen den gesammten Knochen. Das Produkt derselben hat die besondere

Neigung sich zu festen fibrösen Geweben und vermöge der in die Masse eingegangenen Gemengtheile zum Knorpel und aus diesem zur Hyperosteose heranzubilden. Diese Produkte sind vor allem mit Exsudationen bei specifischen Krasen gegeben.

II. Erweiterung der Markkanälchen mit Exsudation in die Intercellularmasse.

Die kariöse Knochenerweichung ist wesentlich auf Erweiterung der Markkanälchen und superficiellen Schwund derselben basirt. Die Exsudate (Granulationen, Fleischwärzchen) erfüllen die lamellöse Zwischenmasse. Die von den Markkanälen umschlossenen Alveolen sind bedeutend ausgedehnt. Ist die Erweichung durch Vereiterung dergestalt fortgeschritten, dass die Masse nur Knorpelhärte besitzt, — wie ich dies mehrfach an spongiösen Knochenenden beobachtete — so sieht man zu äusserst: breite, röhrige, inhaltlose Schläuche, an denen ausgedehnte Blutgefässe verlaufen. Der Durchmesser der Knochenkanälchen ist erweitert, die Knochenkörperchen sind unverändert. Das interstitielle Markgewebe ist aus Zellkernen, granulirten Kügelchen und molekularer Masse gebildet. Die Aeste des Faserknorpels zeigen die kolbig an einander liegenden, dicken Fasercylinder mit eingesprengten ovalären und nierenförmigen Knorpelzellen mit 1—3 Kernen und deutlichen Körperchen darin; einzelne dieser Zellen schienen in Kernantheile zerfallen.

III. Erweiterung der Markkanäle mit Fetteinlagerung.

Diese bildet die rhachitische Atrophie des Knochens: mit Erweiterung der Markkanäle wird der Querdurchmesser der knöchernen Wandungen verdünnt, während ihr Markrohr sich ausdehnt; die Knochentafeln erlangen oft elfenbeinähnliche Härte. Die einzelnen Knochenkanälchen sind ungleich und bauchig aufgetrieben; die Knochenkörperchen erscheinen im Kerne durchsichtig und enthalten mehre Körper-

chen. Die Auflösung derselben ist ihrer Histogenese analog. Die Ausstrahlung der Kalkkanälchen ist unverändert.

Bei der rhachitischen Osteoporose fand Rokitansky die Knochen höchst gefässreich, die Zellenräume verflossen, die Knochenkörperchen leer und ihre Strahlen verschwunden. In meinen Beobachtungen war die radienartige Ausstrahlung der gleichsam entleerten und dadurch ausgehöhlten Knochenkörperchen unversehrt.

Herr Apotheker J. Müller fand in einem rhachitischen, porösen, sehr fetthaltigen Knochenstücke von 12,56 Gram.

Verbrennbare Stoffe	7,875
Rückstand . . .	4,775
	12,650.

Der Rückstand von 4,775 bestand:

		in 100 Theilen
kohlensaur. Kalk	0,625	13,09
phosphors. Kalk	3,925	82,19
„ Magnesia	0,170	3,56
Kohligen Rückstand	0,055	1,16
	4,775	100.

Ragsky fand in erweichten rhachitischen Knochen in 18,88 unorgan. Theilen: 15,60 phosphorsauren Kalk und Magnesia mit 2,66 kohlensauren Kalk; in der Rippe eines Skeletts mit allgemeinem Knochenschwunde in 60,37 unorgan. Theilen: phosphors. Kalk und Magnesia 51,87 kohlensauern Kalk und in Wasser lösliche Salze 8,50.

Die Verminderung der kohlensauren Salze gegen die phosphorsauren ist in dieser Untersuchung nicht übereinstimmend, indem die Müller'sche Analyse dem normalen Verhältnisse ziemlich gleich kömmt. Dagegen ist die Abnahme der anorganishen Bestandtheile überhaupt durch die Analysen erwiesen.

Eine Erweiterung der Markkanälchen mit erhöhtem Blutgehalt, Infiltration von Fett und Knochenneubildung in-

nerhalb der erweiterten Zellräume charakterisirt das Osteosteatom Vid. Vol. I. l. c.

IV. Schwund der Knochenkörperchen

charakterisirt im allgemeinen die Atrophie, ebensowohl die Sklerose als die Osteoporose. Diese Aggregatzustände sind wesentlich durch die chemische Konstitution des Knochens gegeben. Die Einlagerung von Pigment ist ebenfalls mit diesem Schwund verbunden, Tab. IV. Fig. 28.

1. Die rhachitische Osteosklerose zeigt die einzelnen Lamellen wie dichte Cylinder in einander geschoben. Bei deutlicher Faserung der Knochenkanälchen sind statt der Körperchen nur rundliche Kugeln von 0,007 mill. diam., die mehre runde kleine Körperchen führen, Tab. IV. Fig. 6. b. c.

100 Gran eines solchen frischen Knochens enthalten: (nach Untersuchung des Herrn J. Müller)

In Aether lösliches Fett	31,45
in Wasser lösliche Best.	8,70
in Aether, Alkohol, Wasser unlösliche brennbare Bestandth. . .	24,09
phosphorsaure und kohlens. Erden .	35,76
	100.

Die genaue Untersuchung des 35,76 Gr. betragenden, weissen Verbrennungsrückstands ergab:

		in 100 Theilen
kohlensauren Kalk	2,029 . .	5,67
phosphorsauren „	33,211 . .	92,87
„ Magnesia	0,450 . .	1,23
kohligen Rückstand	0,070 . .	0,23
	35,760	100.

In den Untersuchungen von Ragsky über konsekutive Sklerose zeigten sich gradweise:

	phosphors. Salze	kohlens. Salze	in Wasser lösl. Salze
1. niederer Grad	48,20	7,45	0,25
2. höherer Grad	50,29	7,20	
3. Höchster Grad	55,52	5,95	0,26
4. Syphilit. Sklerose	57,20	6,50	

5. Gutartige Sklerose am Schädel eines Irren 54,10 bas. phosphorsauren Kalk mit Spuren von Fluorcalcium; 10,45 kohlensaurer Kalk, 1,00 phosphors. Magnesia, 1,04 in Wasser lösliche Salze.

In der Analyse von Müller und der letzten von Ragsky findet sich eine abnorme Verminderung des Magnesiaphosphats, das Kalkphosphat in einer nicht stetigen Zunahme.

Die Osteosklerose wird als Ursache oder Folgezustand der Geistesstörungen nach dem anatomischen Befund in vielen Handbüchern angegeben. Es ist eine Thatsache, die durch viele Beobachtungen erhärtet werden kann, dass die Osteosklerose mit chronischem Hydrops der äussern und innern Hirnhäute (Hydrocephalus chronicus externus et ventricularis) vorkömmt. Nur insofern der letztere Zustand das Endresultat der meisten den Geistesstörungen zu Grunde liegenden Gehirnkrankheiten wird, ist jener Befund bei Sektionen der Irren zu würdigen.

2. Die rhachitische Osteoporose ist mit Fettablagerung in die Markzellen verbunden. Die Knochenkörperchen haben die Ausstrahlungen verloren und sind unvollkommen rundliche, im Centro durchsichtige Körper.

Ein solcher von Herrn J. Müller untersuchter Knochen wog 3 Gramm.

Er enthielt:

verbrennbare Stoffe	1,43
phosphorsauren Kalk	1,42
kohlensauren „	0,15
	3.

Die anorganischen Bestandtheile in 100 Theilen:
90,44 phosphors. Kalk
9,55 kohlens. Kalk.

Analog dem porösen Osteophyt ist hier das Kalkphosphat überwiegend. Rokitansky gibt für diese Osteoporose, welche er für Grund der Osteomalacie Erwachsener erklärt, eine merkwürdige Abänderung ihrer chemischen Konstitution an. Das durch Kochen gewonnene Extrakt ist von Chondrin und Knochenleim verschieden*).

3. Die Nekrose des Knochens besteht im Beginn in Schwund der Kalkablagerungen der Knochenkanäle; die Knochenkörperchen verlieren zuerst ihre radienartigen Ausstrahlungen, bis sie völlig schwinden. Hiervon einige Beispiele:

Die Deckplatte der halbcirkelförmigen Kanäle des Felsenbeins ist nekrotisch, unter ihr ist in die Markzellen gelbgrüne ölartige Flüssigkeit infiltrirt; der Zitzenfortsatz ist kariös, erweicht mit Erweiterung der Knochenkanäle, von dunkelgelbem Eiter erfüllt. In jener ölartigen Flüssigkeit sind Zellen von 0,015 mill. kugliger Gestalt, Tab. IV. Fig. 5. d., mit einem Kern von 0,007 mill. diam., der von feinen Körperchen ganz erfüllt ist; andre solche Zellkerne sind ganz undurchsichtig, einzelne bis zur Hülle von der Masse undurchsichtiger Körperchen erfüllt. Ausserdem sind Fettzellen aus Cholestearin in dieser Masse, Fig. 5. a. a. Im Knochen sieht man Körperchen ohne radienartige Ausstrahlung, überhaupt aber eine geringe Zahl derselben. Zwischen den Knochenkanälchen lagern zahllose Pigmentkörner, Tab. IV. Fig. 28. b. b.; in einzelnen Theilen des Knochens sind nur unvollkommene Spuren von Kanälchen. Die Bildung der Pigmentzelle scheint hier wie in andern Fällen dem eitrigen Zerfallen eine Grenze zu setzen.

In einer Nekrose des Unterschenkels sind Knochenkanälchen in Gestalt und Faserung unverändert, die Knochenkörperchen sind theils zerstört, theils in ihrer Anordnung weit sparsamer als normal.

*) Diese Hypothese ist durch spätere chemische Untersuchungen im Laboratorium des Wiener Krankenhauses widerlegt worden.

Eine wesentliche Verminderung der Kalksalze in nekrotischen Knochen ergibt auch die chemische Analyse. Ein solches durch v. Bibra untersuchtes Präparat bestand aus:

phosphorsaurem Kalk . . .	56,32
kohlensaurem „ . . .	1,03
phosphors. Magnesia . . .	0,80
in Wasser lösl. Salze . . .	0,92
Knorpelsubstanz	38,80
Fett	2,13

V. Schwund sämmtlicher Gewebetheile des Knochens.

Diese erfolgt durch Einlagerung einer Neubildung, welche durch Assimilation die normalen Gewebetheile zerstört, oder eine zerstörende exsudative Schmelzung in ihnen hervorruft, oder endlich durch eine Alteration der Ernährung, welche eine völlige Auflösung der chemischen Konstitution des Knochens hervorruft. Die beiden ersten Bedingungen erfüllt der Knochenkrebs und Tuberkel, eine Bestätigung für einen Vorgang der letzteren Art finde ich allein in der von Carl Schmidt beschriebenen Knochenerweichung durch Milchsäurebildung. Der Knochen war verzehrt bis auf dünne Plättchen, welche kystoide Räume umschlossen. In diesen war eine helle Flüssigkeit, welche nahe der Peripherie des Kystenraumes hin körperliche Formelemente, deutliche Knochenkörperchen (?) enthielt, ähnlich den bei in Säure gelösten Knochen vorkommenden, Epithel und Körnchenzellen. Die Flüssigkeit im Centro der Röhrenknochen, in den Cysten, reagirte sauer, koagulirte nicht beim Kochen und enthielt phosphorsauren und milchsauren Kalk. Schmidt stellt die Hypothese hin, dass die in der Ernährung assimilirten Kohlenhydrate ohne weitere Zersetzung in den Kreislauf übergegangen sein, und sich in Milchzucker umgesetzt haben. Dieser, an die krankhafte Stelle gelangt, unterlag dem Gährungsprocesse der Milchgährung.

Die Tuberkulose des Knochens beginnt mit Hyperämie der Gefässe; mit der Bildung von Ablagerungen in

einem Theile entstehen Schichten von Bindefasergewebe in den Markkanälen und Alveolen eines Nachbartheils. In den von den Tuberkelzellen umlagerten Parthien schwinden die Knochenkörperchen, die locker zusammenhängenden Gerüste zeigen grosse erweichte Stellen, die zu Eiterzellen zerfliessen, von den Knochenkanälchen übrigen nur Fragmente.

Der Zellenfaserkrebs ist am häufigsten Grund der Zerstörung des Knochens, nach ihm kommen Einlagerungen von Medullarmassen, selten ist besonders die gleichmässige Krebs-Infiltration des Knochens. Rokitansky erklärt das Marksystem für die ursprüngliche Lagerstätte des Krebses und den Schwund des Gewebes durch Verdrängung. Wichtig sind folgende beide Beobachtungen:

1. Das linke Fusswurzelgelenk von der Leiche eines erwachsenen Mannes ist über dem innern Knöchel in ungleich halbkugligen Erhebungen zur Grösse eines Mannskopfs gestaltet. Nach Abtrennung der Hautdecken erscheint die von Serum getränkte subkutane Zellstoffschicht, die in ihr gelagerten Venenstämme sind stark ausgedehnt. Die einzelnen, mehr oder weniger kugligen und halbkugligen Erhebungen sind knorpelhart, oder von kalkartigen, knochenharten Ablagerungen durchsetzt, die Kapsel dieser Geschwülste ist ein dunkelrothes, festes Gewebe. Die Lamellen des obern Theils der Tibia und Fibula sind verdünnt, die Markröhre ist sehr blutreich. Gegen das untere Dritttheil gehen sie in eine gleichmässige, nur von dem verdickten Periost gebildete Hülse ein, und bilden eine braunrothe, dem Hirnmark ähnliche Masse, in welcher keine Knochentheile, sondern nur Blättchen und Splittern von Knochenhärte sichtbar sind. Diese Masse dehnt sich im Umfange des Astragalus und Calcaneus aus. Das Mark dieser Knochen ist von injizirten Gefässen durchzogen.

Die Masse, welche den Knochen in sich aufgenommen hatte, bestand zunächst um die Splitterreste aus Schichten einfach gestreckter Zellenfasern des Krebses, auf denen nur hie und da Fettkügelchen und traubig aggregirte Moleküle

hafteten. Fernerhin weichen die Fasern in Bündeln aus einander; in den Zwischenräumen liegen spindelförmige Zellen und viele kleine Kügelchen. Die Uebergangsformen der Zelle zur Zellenfaser sind zahlreich. — Die kugligen Ablagerungen waren von einem blutreichen Gefässgerüste durchzogen, ihre fleischähnliche Masse besteht aus kompakten Schichten von Zellenfasern.

2. An der Leiche eines 50jährigen Mannes ragt an der äussern Seite des rechten Kniegelenkes bis zur Mitte der äussern Fläche des Unterschenkels eine grosse Höhle, deren schwielige Wandungen serös gelockert sind, die Seiten- und Kreuzbänder des Kniegelenks sind zerstört, die Knorpel fehlen. Der Inhalt der Höhle ist eine chokoladenfarbige, fötide Eitermasse. Die entsprechenden Kondylen des Ober- und Unterscekenkels sind zum doppelten Durchmesser geschwellt, das Periost abgelöst; das Markgewebe dunkelröthlich mürbe, in seine Zellen eine konsistente, dicke Masse abgelagert.

Die dicke, einer Fleischsulze ähnliche Masse unter dem Periost und in dem Markrohre besteht aus Röhren, deren äussere Schicht von neben einander liegenden Zellenfasern, deren innere Oberfläche von kleinkernigem Epithel besetzt ist. Sie haben einen Querdurchmesser von 0,01 mill. diam. Die Analogie der Bildung lässt sie dem von Henle beschriebenen Röhren des Siphonom vergleichen. Zwischen den Röhren liegen einfache Exsudatzellen und kleine Faserzellen.

Die zuletzt entwickelte Neubildung steht zwischen Faser- und Krebsgeschwülsten mitten inne.

3. Schwund der Knochengewebetheile des Felsenkeilbeins und der Nasenknochen durch erweichten Zellenkrebs (vid. Zellkrebs der Hirnnerven). Die Knochen sind zu dünnen an einzelnen Stellen nur knorpligen Lamellen verdünnt. Die Textur der Knorpelbläschen mit den lamellös angelagerten Knochenkanälen ist an einzelnen Stellen sichtbar. Die Knochenkörperchen sind im Kern vollkommen durchsichtig, theils nur mit dünnen, geraden, radienartigen Ausstrahlun-

gen, Tab. IV. Fig. 6. a. d., theils ohne solche, nur kugligen Bläschen vergleichbar.

Ueber die Aenderungen der chemischen Konstitution ergeben sich ohngefähre Annahmen aus nachfolgenden Analysen v. Bibra's.

1. Zellkrebsgeschwulst am Unterkiefer:

5,55 Asche enthalten in 100 Theilen

Protein (aus Zelle und Faser)	5,0
Lösliches Eiweiss und Blutfarbstoff	3,98
Extraktive Materie	1,06
Glutin	7,32
Fett	0,44
Wasser	82,20
Chlornatrium	36,20
Schwefelsaures Natr.	4,03
Phosphors. u. Kohlensaures Natrum	19,77
Phosphorsaure Erden und Spuren von Eisen	40,00

2. Zellkrebs des Unterkiefers:

100 Theile trockne Substanz haben Salze: 5,60

Proteinsubstanz	3,70	Wasser	80,83
Lösliches Albumin	2,47	Chlornatrium	3,04
Extraktive Materie	1,63	Phosphors. Natr.	30,0
Glutin	5,90	Phosphors. Erde und	
Fett	5,74	Spuren von Eisen	66,06

Regeneration der Knochenelemente, Kallusbildung.

Die nicht allzugrosse Zahl der hierzu gebotenen Materialien bestimmt die vereinzelte Vorführung von Thatsachen in einer genetischen Reihefolge.

1. Am vierten Tage nach dem Bruche einer Tibia ist an der Bruchstelle eine hellrothe Masse in das spongiöse Gewebe eingelagert. Die Blutgefässe sind bis um die feineren Knochenkanäle herum stark ausgedehnt, von vielen Fettzellen umgeben.

2. Die Enden eines durchbrochnen Humerus bei einem

kräftigen Manne zeigten 12 Tage nach erfolgtem Bruche das Periost der Bruchenden und die umgebenden Weichtheile von einer fest anhaftenden, dickflüssigen, fast breiartigen Masse von rothbrauner Farbe umgeben, die dem erweichten Milzgewebe nicht unähnlich waren. Die Markröhre war an den Bruchstellen von dünner häutiger Membran verschlossen, unter dieser von dunkelschwärzlichem festen Blutgerinnsel erfüllt. Die Oberfläche der durchbrochenen Knochenröhre zeigte nicht die geringste Veränderung.

Die weiche rothbraune Masse hält zwischen den aus einander gedrängten Fasern der Muskelbündel zahlreiche Blutgefässe; dem Knochen zunächst nur Zellfasern oder elastische Fasern mit ausgefüllten Blutgefässen.

Ausser diesen Elementen findet man 1) kleine Fettbläschen, kuglig mit strahliger Krystallisation im Innern; 2) gelblich gefärbte, unregelmässig kuglige, in Essigsäure unlösliche Körper von 0,025 — 0,035 mill. diam.; 3) weiter entwickelt erscheinen Kugeln von demselben Umfange mit 2 bis 3 unregelmässigen Kernen, die den Fettkügelchen gleichen. In den festgewordenen braunrothen Massen des Kallus am 20sten bis 24sten Tage sind endlich Zellen von vollkommener Gestalt der Knorpelzellen mit 2 bis 3 Kernen, von eignen Bläschen umgeben und auf der Oberfläche radienartig eingekerbt. Mit Vollendung der Zellen ist die Ausscheidung des Anorganischen erfolgt; Cholestearin ist massenhaft abgelagert. Die übrigen Bildungselemente zerfallen zur molekularen Masse.

Das Häutchen, welches die Enden der Markröhre ausfüllt, zeigt ein Gewebe feiner Exsudatfasern, elastischer Kernfasern und durchsetzender, vielfach ramifizirter Kapillargefässe. Nach innen von dieser membranartigen Ausbreitung lagen Exsudatzellen, Fetttröpfchen, runde Zellen mit strahligem Bau im Innern und einer umgebenden Blase, nach der chemischen Reaktion aus Fett bestehend; endlich Erdsalze, namentlich Chlornatrium und phosphorsaures Natrum in krystallinischer Form.

3. Wenn bei grosser Entfernung der Bruchstücke und Vereiterung der Weichtheile eine Vereinigung nicht Statt findet, bilden sich im Umfange der Bruchenden dünne Knochenlamellen, welche von fibrösem Exsudate umgeben sind. Die schmalen, feinen, abgerundeten Knochenblättchen zeigen Knochenkanälchen und Knochenkörperchen von gewöhnlicher Bildung.

4. Bei Brüchen der Röhrenknochen der Art, dass die Bruchenden durch wiederholte Muskelaktion in grosser Entfernung bleiben, bilden die umgebenden Weichtheile eine grosse Kapsel. Die Bruchenden waren an den Kanten zugerundet. Der Inhalt der Markröhre ist dunkelroth, von gallertähnlicher Konsistenz, der Ueberzug des Knochens war von dicker Exsudatmasse gebildet, von fibrösem Aussehen und schiefergrauer Färbung. Zahlreiche Exsudatzellen, theils faserförmig über einander gereiht und ausgebildete Kernfasern bilden die bedeckenden Exsudatschwarten. Sie liegen bis dicht an die aus Körperchen und Kanälchen gebildeten Knochenmassen. Der dunkelröthliche Markinhalt bestand aus Fettbläschen und Exsudatzellen.

5. Kallusbildung bei schiefen Brüchen. Der Oberarmknochen war nach 32 Tagen so vereinigt, dass das untere Ende schräg nach innen und oben gerichtet war. Von dem Periost des obern Bruchwinkels geht eine Kapsel so hinab, dass das untere Ende schief in sie hineinragt, Tab. VI. Fig. 7. b. Die Kapsel ist an derjenigen Seite, an welcher ein Stück zur Integrität des Knochens fehlt, eine dicke kompakte Masse, c. F. 7; wo das spitze Knochenstück hineinragt, nur eine dünne Lamelle. Die Kapsel ist nach aussen von seröser Haut umgeben, in der innern Fläche von blättriger Knochenmasse bedeckt. Das untere Ende des obern Bruchstücks ist abgerundet, die Markröhre verengt, von einer serösen Haut umgeben, die untere Bruchfläche ist uneben und rauh.

Die äussere, sehnenähnlich glänzende Schicht ist von elastischem Fasergewebe gebildet, über einander und parallel geschichtet ohne Kernbelag. Die innere verknöcherte La-

melle ist von länglich ovalen, grossen Knochenformationszellen gebildet, die mit Kreisen und Ellipsen fibröser Fasern umgeben sind, Tab. IV. Fig. 4. An diesen Fasern sind die Körperchen theils als runde Zellen mit kleinkörnigem Inhalt nnd dicken Konturen sichtbar, Fig. 4. b.: einzelne sind bis zur Undurchsichtigheit verdickt, sie haben jedoch noch keine radienartige Ausstrahlung. Der Verschluss der Markröhre ist von einer elastischen Faserlage bewirkt.

6. In den regenerirten Zwischenmassen platter Knochen schreitet die Ossification schneller fort. Schon am 28sten Tage waren in dem Kallus zweier gebrochnen Rippen nach dem Kern des Durchschnitts Knochenkörperchen mit undurchsichtigem Kern und Knochenkanälchen entwickelt. In den äussern, weicheren Schichtenlagen waren noch Knorpelzellen.

7. Die Flächen neu gebildeter Diarthrosen werden von faserigen Membranen überkleidet, die aus einem an Blutgefässen reichen Netze von Exsudatfasern gebildet sind.

Aus den angeführten Untersuchungen ist folgender Hergang erkennbar:

In der Markhöhle, aus der Beinhaut und den nächstliegenden verletzten Weichtheilen erfolgt zuerst Bluterguss, eine Thatsache, die auch von Miescher's, Henle's und Rokitansky's Forschungen bestätigt wird. Durch Wirkung der Extravasate auf die Blutgefässe erfolgt eine Transsudation von Blutserum. Beide Massen bilden vereint die Substantia intermedia Breschet's, jene breiige, rothbraune Masse, die noch bis zum 18ten Tage nach der Verletzung übrigt. Aus diesem Bildungsmaterial gestalten sich um die neuen Blutgefässe Exsudatfasern, welche nach zwei Seiten hin den neuen Bildungsvorgang schützen. Nach aussen bilden sie eine kapselähnliche Schicht, die dem Drucke der Muskeln auf das weiche Bildungsmaterial die Wehr einer elastischen Faserschicht entgegensetzt. Die Oberfläche der Markröhre überziehen sie ebenfalls, um durch die dahinein geführten Blutgefässe erneute Bildungsmasse zu erhalten und um den Bildungsheerd in der Markröhre selbst gegen Druck zu

schützen. Es ist zu vermuthen, dass mit der Bildung von Knorpelzellen und der endlichen Entstehung von Knochenelementen bei erfolgender Vereinigung der Bruchenden diese zurückgedrängten Deckhäutchen der Markröhre das neue Periost bilden.

Diese Kernfasern setzen in gleicher Art bei zu grosser Entfernung zweier Bruchstücke die deckende fibröse Masse zusammen. Die intermediäre Masse geht alsdann in die verbindende, bandartige Masse über.

Die im Innern dieser Faserhüllen sowohl in der Zwischenmasse, als auch in der Markröhre erfolgende Gestaltung der Knorpelmasse zeigt eine stetig fortschreitende Reihe der Bildung. Aus Körpern von Gestalt der Fettbläschen bildet sich zuerst ein inhaltsloser Kern, der auch, nachdem die Hüllenbildung vollendet ist, bisweilen noch Gestalt und Eigenschaften der Fettbläschen hat. Solcher Fettinhalt findet sich häufig auch in altem festen Knorpelgewebe. Mit der völligen Beendigung des Zellbildungsprocesses erfolgt Ausscheidung und Zerfallen der anorganischen Elemente.

Mit der vollen Kallusbildung haben Knochenkanälchen und -Körperchen sich stets dargestellt. Wie aber in der Knorpelzelle die Ablagerung von Kalkerde und die Bildung dieser Knochenelemente erfolge, ist aus vorstehenden Untersuchungen nicht einzusehen.

Vergleicht man mit diesen Ergebnissen beim Menschen die Resultate der experimentellen Pathologie, so haben wir nach den neusten Versuchen Lebert's folgenden Hergang:

Wenige Stunden nach dem Bruch findet man frischen Bluterguss und Zerreissung der tiefen Muskeln. Das Periost ist im grössern Umfang als der Bruchstelle abgelöst; Markhaut und Knochenmark sind von Blut infiltrirt.

Nach 45 Stunden ist das oberflächliche Blutgerinnsel flüssiger, als das tiefe zu einem Blutkuchen geronnene. Die Enden der zerrissnen Muskeln sind rundlich zugeschwellt; das abgelöste Periost hat gefranzte Ränder, ist mit den Muskeln und seinen Risstheilen durch granulirtes Exsudat

verbunden. Zwischen Periost und Knochen ist bereits flüssiges, plastisches Exsudat, worin Kugeln von 0,0033. Die Knochenfragmente sind unverändert, das Mark ragt entzündet und geschwellt über die Bruchenden hervor.

Nach 4 Tagen vermindern sich die Ekchymosen, die an das Periost gehefteten Muskeln bilden mit demselben eine die Bruchstelle umschliessende Kapsel. Das Periost ist gefässreich, die zwischen ihm und dem Knochen liegende Masse ist gallertartig und man erkennt in ihr Knorpelkugeln und -Fasern. Die entblösste Knochenfläche ist gefässreich, die der Bruchenden und Markhaut blutärmer geworden.

Nach 6 Tagen sind die oberflächlichen Extravasate resorbirt. Muskeln und Periost sind durch granulirte und faserige Zwischenschicht verbunden. Der Kallus hat Knorpelkonsistenz, ist nur noch hier und da gallertartig. Die Elemente des Knorpels treten darin schärfer hervor. Knochenenden und Markhaut zeigen keine Spur von Kallus.

Nach 7 Tagen vereinigt ein festes Bindefasergewebe die zerrissnen Muskeln. Der Kallus hat bei netzartiger Gestalt die Ossification und die Bildung der Kanäle begonnen. Zwischen den Bruchenden ist ein rothes blutreiches Kernfasergewebe. Gefässe vom Periost und der Knochenoberfläche verbreiten sich in den Kallus. Die Markhaut, welche die Zwischenmasse zwischen den Bruchstücken her gegeben hat, enthält keine Knorpeltheile.

Nach 10 Tagen ist das Periost noch mit einer granulirten Exsudatschicht durchsetzt, der Kallus ist im verknöcherten Theile mit Poren, Kanälchen und Höhlen versehen. In die Kanäle setzen sich die Kalksalze, während die Höhlen noch mit Knorpelzellen gefüllt sind. Die fibröse gefässreiche Masse zwischen den Fragmenten geht immer nähere Verbindungen mit dem Kallus ein.

Nach 18 Tagen sind Längs - und Querkanälchen nach allen Seiten gebildet, die letztgedachte Zwischenmasse ist fest verbunden. Die Ossification ist nach 22 Tagen fast beendet, jedoch über dem Knochen selbst weiter vorgeschritten,

als unter dem Periost. Der Kallus hat die Knochenenden überzogen und die Markhöhle selbst obliterirt.

Nach 33 Tagen findet man den Normalzustand wieder: der neue Knochen zeigt nur einen grössern Gefässreichthum, die Masse des Kallus hat abgenommen, der Markkanal ist vom Kallus fest geschlossen."

Die Gesetze, nach welchen die Kallusbildung geschieht, sind nach Uebereinstimmung der pathologisch-anatomischen Erfahrung und des Experiments:

1) Mit dem Bruch erfolgt eine Extravasation aus den Gefässen der zerrissenen Weichtheile, welche mit der steigenden Ausbildung des Kallus resorbirt wird. — Unmittelbar darnach ist in dem Periost und der Markhaut der Bruchenden ein erhöhter Blutreichthum vorhanden.

2) Die Transsudation des Blastems geht von den Gefässen des Periosts und der Markhaut aus. Die Bruchenden selbst sind stets unthätig und zeigen durch Abrundung und Verkürzung deutlich den Schwund an.

3) Die Bildungsprodukte aus dem Exsudat lagern sich am Periost ab und bilden die fibröse Deckschicht, welche bei Abweichung der Knochenenden durch einseitige Anbildung von Faserschichten eine präventive Kontinuität darstellt.

4) Die in die Kapselhaut hinein gebildeten, mit den Gefässen des Mutterbodens verbundenen Blutgefässe lassen das Blastem fortwährend transsudiren. In diesen macht sich der Formationstypus, der die Ausbildung von Knorpelzellen zuerst herbeiführt, beim Menschen zwischen dem 10ten und 12ten Tage geltend. Die äussere Kapselhaut wird als Heerd der Osteogenese auch durch die pathologischen Fälle erwiesen, indem die Knochenblättchen auf ihrer innern Fläche lagen, oder die Knochenlamellen zwischen Periost und Knochen, aber nie auf den Bruchenden abgelagert waren.

5) Die Succession im Vorgang der Knochenbildung in der Regeneration wird von dem Experiment und der pathologischen Erfahrung in voller Identität mit der ersten Entwickelung des Knochengewebes gefunden. Auf die Heran-

bildung der Knorpelzelle aus homogenem Blasteme folgt Bildung der Fasern und eines fibrösen Gewebes. Aus diesen bilden sich Knochenkanälchen, in welchen die Körperchen haften bleiben, die durch allmälige Anlagerung ihre kompakte Beschaffenheit und ihre Ausstrahlung erhalten.

6) Die gefässreichen serösen Häutchen, welche an den Bruchenden die Markröhren verschliessen, haben die Bestimmung, das fibröse Zwischengewebe zu bilden, das zur festern Ankittung dient. Nach beendeter Kallusbildung sind ihre Gefässe, wie man mit Wahrscheinlichkeit annehmen kann, zur Resorption der Ueberschüsse bestimmt, nach deren Beseitigung sie das innere Blatt des Periosts ausmachen.

Ueber die veränderten chemischen Qualitäten des Periosts während der Kallusbildung existirt eine Untersuchung v. Bibra's. Zwölf Tage nach dem Bruch der Vorderarmknochen bestand das geröthete und gelockerte Periost des Radius aus: Fett 14,33, Asche 2,66. In dieser: lösliche Substanz 37,5, unlösliche 62,5, meist schwefelsaures Natron, etwas phosphorsaures Natron, sehr wenig Chlornatrium, phosphorsaure Erden. Erwägt man den Einfluss des schwefelsauren Natron zur Unterhaltung der Dünnflüssigkeit des Blutes: so gibt die pathologische Mehrung desselben in dem Periost der Bruchstelle Anlass zu dem Schluss, dass zur Ueberführung der phosphorsauren Erde ein grösserer Fluss der Masse erzielt werden sollte.

Knochenneubildung. Osteophyt.

Lobstein hat zuerst die Genesis dieser Neubildungen festgestellt. Rokitansky charakterisirt sie als ein Knochengebilde, das ausgebreitete Stellen des Knochens einnimmt und durch einen entzündlichen Process der Knochenrinde und Beinhaut entsteht. Einzelne dyskrasische Processe im Knochen bestimmen eine eigenthümliche Formation. Die äussere Gestaltung nimmt Rokitansky als Theilungsprinzip und schildert a) das sammetähnlich villöse Osteophyt, das aus zarten, auf die Oberfläche des Knochens unter spitzen Winkeln auffallenden Fibrillen und Lamellen besteht, bei grösserer

Dichtigkeit eine glatte, poröse Rinde erhält. Anfangs sitzt es lose und rauh auf, dann in kleinen Säulchen und verschmilzt endlich mit dem Knochen, so jedoch, dass eine Diploë zwischen ihm und dem Mutterknochen bleibt. (Diffuses und fibrillo-reticuläres Ost. Lobsteins.) Anfangs weich und gallertartig, ist es später gallertartig zähe, zuletzt verknöchert. Dieses wählt sich die glatten Knochen, namentlich den Schädel zum Sitz; es ist die Form des puerperalen Osteophyts, das ich im Winter 1842 ebenfalls in Wien häufig beobachtete. b) Das splitterig-blätterige Osteophyt in einer kompakten, feinporösen Rinde von grobzelliger Struktur: gewöhnlich im Umfange von Caries an spongiösen Knochen. c) Das warzen- und tropfsteinartige Osteophyt, besonders an den Gelenkköpfen; aus kreidiger, brüchiger Substanz bestehend. d) Das Osteophyt in eignen Gestaltsformen: an schwammigen Knochen etc. e) Das Osteophyt in Form eines erstarrten Gusses von Knochenmasse, besonders an Schädel und Wirbeln. Die Beinhaut ist stets im Zustande der Hyperämie oder Verdickung und nimmt die Knochenwucherungeu in scheidenartige Fortsätze auf.

Die mikroskopische Untersuchung wurde vom puerperalen Osteophyt zuerst von Otto Köstlin gegeben. Das Osteophyt hing als dünne Platte lose an der innern Schädelplatte an, war biegsam und enthielt wahrscheinlich kohlensauren Kalk und Leim. An wenigen Stellen bildete sie eine strukturlose Membran, auf der bald wenig, bald mehr Körner von gelblicher Färbung lagen. Einzelne Körper waren granulirt und zu Zellen zusammengeflossen (?). Die grössten Zellen zeigten Hülle mit excentrischem Kern. Im Uebrigen gibt Köstlin über die Bildung Andeutungen, die weder in der Histogenese überhaupt noch in einer richtigen Beobachtung gegründet sind. Die festen knochenähnlichen Schichten zeigen zahlreiche Gruppen von Zellen, die sich in Zacken ausziehen.

Die Kerne sind in Linien angeordnet, welche leistenartigen Erhebugen bilden. Um die Zellen herum lagen Gruppen diskreter Körperchen, die theils um die Zelle koncen-

trisch, theils radienartig ausstrahlend gebildet waren. In der Intercellularsubstanz sind weder Markkanälchen noch Fasern oder Knochenlamellen.

Nach Entstehung der Zellen aus verschmolzenen Elementarkörnern wachsen sie durch Ausdehnung und Verfliessung; die Zelle verliert an Inhalt, die an der Hülle liegenden Kerne vermehren sich. Die excentrischen Kerne werden durch Salzaufnahme dunkler. Im Umkreise der Zellen bilden sich ähnliche dunkle Körperchen und die selbst davon erfüllte verschmilzt mit ihnen, so dass dadurch Knochenzelle und Kalkkanälchen gebildet sein sollen. Ducros Untersuchungen über puerperales Osteophyt haben nichts anders von Bedeutung ermittelt, als dass dasselbe um so häufiger erscheine, je jünger die Schwangern seien.

Lebert theilt die Osteophyten nach ihrer Insertion in die des Periosts, des Knochens und der Markröhre. Zu der erstern rechnet er die Knochengeschwülste der Phalangen in Anchylosen, in welchen knorplige Massen mit knöchernen abwechseln. Osteophyte der Markhaut sind ihm die Spina ventosa; die Markhaut ist hypertrophisch und gefässreich, das Periost gleichzeitig hyperämisch mit stalaktischem Knochengebilde. Als vierte Form rechnet Lebert die Hyperosteose, das Osteoid J. Müller's hierher.

Die Lebert'sche Eintheilung ist mit der Modifikation anzunehmen, als das Neugebilde sich nach den verschiedenen Stromgebieten der Gefässe des Periosts, Markhaut oder der eignen ernährenden Gefässe des Knochens ablagert.

1. Osteophyt der glatten Knochen, im Umfang der Emissaria Santorini gelagert, blätterig und kleinkörnig, fest mit der dünnern Schädeltafel verwachsen. In einer strukturlosen Masse sieht man grosse ovale Blasen, Tab. IV. Fig. 3. a., die in viele blattartig aneinander gelagerte Kanäle auslaufen, Fig. 3 b. c.. Auf andern Durchschnitten sieht man in koncentrischen Kreisen deutlich die Struktur der Knochenkanälchen und ringsum lagernde Knochenkörperchen mit ausgebildeten Ausstrahlungen, Fig. 3. e. Oft gehen die oben genannten Blasen in

2 bis 3 Verlängerungen aus, und zwischen die blätterartig gelagerten Gänge sind anorganische Massen deponirt. Die Knochenkörperchen sind in der Mitte durchsichtig und enthielten einzelne punktgrosse Körperchen.

Diese Blasen sind den kugligen Höhlen, Mutterzellen, analog, welche in der embryonalen Osteogenese beobachtet werden, sich kanalartig verlängern, durch seitliche Ausstrahlung verbinden. An den Zellwänden lagern sich die Knochenkörperchen. Daher kömmt auch in den Osteophyten die koncentrisch mit dem Durchschnitt der Kanälchen erscheinende Lagerung der Knochenkörperchen.

3. Osteophyte können von den Gefässen des Periosts und Knochens zugleich gebildet werden. Solche Produkte sind die auf amputirten Knochenstümpfen erscheinenden Knochenkränze. Die Entwickelung der Knochenkanälchen ist in diesen Theilen vor den Knochenkörperchen überwiegend; die anorganischen Massen in solcher Menge abgelagert, dass sie die Faserstruktur der Knochenlamellen beeinträchtigen. Dieser Zustand ist dem Phänomen der Ueberwallungen im Pflanzenreiche analog.

3. Osteophyten im Stromgebiet der Markhautgefässe gleichzeitig mit Fettsucht der Markzellen sind vol. I. pag. 240 beschrieben. Entsprechend den neugebildeten Haargefässen waren Knochenblättchen angelagert, deren lamellöse Struktur und Knochenkanälchen ausser der cystoiden Ausdehnung gehörig ausgebildet sind. Die Knochenkörperchen fehlen darin. Daselbst ist auch das Osteoid näher beschrieben.

Herr Jul. Müller hatte die Güte, zwei Osteophyten chemisch zu untersuchen:

1. Stalaktitischer Osteophyt, auf der Crista galli aufsitzend und in die falx cerebri hineingelagert:

3 Gramm. Masse:

an organischen Bestandtheilen verbrannt	1,20
phosporsaurer Kalk	1,55
kohlensaurer Kalk	0,25
	3 gr.

Die 1,80 betragenden anorganischen Bestandtheile sind in 100 Theilen:

86,11 gr. phosphorsaurer Kalk
13,89 gr. kohlensaurer Kalk
100 gr.

Wegen geringer Menge des zur Untersuchung vorliegenden Materials war der Gehalt an phosphorsaurer Magnesia nicht wägbar, letztere konnte indess wohl erkannt werden.

2. Blättriges Osteophyt im Umfang einer nekrotischen Knochenstelle.

Das Knochenstück von 3½ gramm. wurde verbrannt:

an organischen Bestandtheilen	1,64
phosphorsaurer Kalk . . .	1,65
kohlensaurer Kalk	0,21
	3,50

Die 1,86 gr. betragenden anorganischen Bestandtheile sind in 100 Theilen:

88,70 phosphorsaurer Kalk
11,30 kohlensaurer Kalk
100

3. Ein Osteoid an der innern Haut der Aorta, von Dr. H.. Laehr untersucht:

Masse	2,2356 gramm.
verbrennbare Stoffe	0,8690 -
davon Fett . . .	0,0200 -
phosphorsaurer Kalk	0,9660 -
kohlensaurer Kalk .	0,3806 -

Für 100 Theile:

verbrennbare Stoffe	38,8709
Fett	0,8946
phosphorsaurer Kalk	43,8709
kohlensaurer Kalk	17,0246

4. Osteoid in den Muskeln von Danbressi:

phosphorsaurer Kalk .	32,09
kohlensaurer Kalk . .	8,66

phosphorsaure Magnesia 3,25
verbrennbare Stoffe . 42,00

5. Osteoid der Pleura, untersucht von Probst:

verbrennbare Stoffe . 34,00
phosphorsaurer Kalk . 53,93
kohlensaurer Kalk . 9,09
phosphorsaure Magnesia 1,19
Natronsalze 1,79

6. Knochenähnlicher Stein des Bauchfells, untersucht von Bley:

verbrennbare Stoffe 28,096
phosphorsaurer Kalk 10,32
kohlensaurer Kalk . 34,00
kohlensaure Magnesia 27,66

7. Verknöcherte Masse zwischen den Fasern des Nerv. poplitaeus internus — Colborne — wog 228 gran und bestand aus $^2/_3$ phosphorsaurem und $^1/_3$ kohlensaurem Kalk mit Spuren von phosphorsaurem Eisen und schwefelsaurem Kalk.

Das Osteoid der Pleura kömmt in dem Verhältniss des phosphorsauren und kohlensauren Kalks dem des normalen Knochens am nächsten. Das Osteoid der Muskeln enthält einen Ueberschuss von kohlensaurem Kalk.

Die Osteophyten zeigen ein Uebermass von phosphorsaurem Kalk. Während im normalen Knochen das Verhältniss vom kohlensauren zum phosphorsauren Kalk fast wie 1 : 5 ist, wird es im Osteophyt 1 : 6 oder 1 : 8.

Der Ueberschuss an phosphorsaurem Kalk ist wahrscheinlich Grund der Porosität in den Osteophyten; wie denn auch die dendritische Ausbreitung des phosphorsauren Kalks in elementaren Partikelchen bekannt ist.

Siebenter Abschnitt.

Die Gewebeveränderungen der Blutgefässe.

1. Misbildungen.

Die Bildungsanomalien des Herzens sind nicht an elementare Veränderungen gebunden. Offenbleiben des eirunden Loches war der häufigste Befund dieser Art, mehrfach kam das Fehlen einer Aortenklappe vor*). Eine besondere Würdigung aber erfordern zwei Fälle von völliger Transposition des Herzens und der Gefässstämme, welche durch eine Laune des Zufalls an demselben Tage, den 11. September 1847 zur Beobachtung kamen.

Susanne B., 62 Jahr alt, wurde am 7. September mit Tuberkulose der Lunge, Zeichen der Kavernen in der linken Spitze aufgenommen. Der Körper war im höchsten Grade abgezehrt. Der Zustand ihrer Lunge zog die Aufmerksamkeit vorzüglich auf sich:

Körper gross, abgezehrt; Kopfhaar und Iris braun, Thorax paralytisch, im untern Theil eingezogen. Leichenstarre in den untern Extremitäten. Schädelgewölbe oval, Längenblutleiter leer, Arachnoidea etwas getrübt. Die

*) Zwei solche Fälle sind von mir in Häser's Archiv 1846 beschrieben. Vol. VIII. pag. 292 — 305.

Markmassen glänzend weiss, blutleer, in den Seitenkammern einige Tropfen klares Serum.

Linke Lunge in der Spitze festzellig angeheftet, in derselben eine hühnereigrosse Höhle nur durch eine dünne Gewebeschicht von der Oberfläche getrennt, ihre Wandungen glatt, das übrige Gewebe blassbraun, krepitirend, von einzelnen hervorragenden Tuberkelgranulationen durchsetzt; der untere Lappen blutreich. Die rechte Spitze fest angeheftet, narbenähnlich um eine einzelne Tuberkelgranulation eingezogen. Im Herzbeutel sind einige Tropfen klares Serum.

Das Herz liegt grade in der Mitte des Thorax.

Der rechte Ventrikel bildet die Spitze und ist vorherrschend muskulös. Seine Klappe ist die Bicuspidalis. An seiner hintern äussern Wand sind drei schwache Papillarmuskeln, auf deren Spitzen das Endocardium sehnenähnlich getrübt ist. An der Scheidewand der Ventrikel sitzt unter der innern Aortenklappe eine adventive Muskelpapille, von welcher zwei Sehnenfäden ausgehen und am dünnern Theil der zweispitzigen Klappe inseriren. Die hintere zweispitzige Klappe hat ebenfalls einen Apparat zur straffern Spannung; die Muskelwand unter derselben ist sehnig verdickt und gehen von ihr zur hintern Wand der Klappe schmale, strangförmige Bänder. Die Anordnung der Sehnenfäden und Taschen am freien Rande ist die gewöhnliche. — Die Kraft, mit welcher das Blut bei dem spitzeren Einfallswinkel des Ostii arteriosi an die Bicuspidalklappe zurückstaut, erfordert diese Befestigungsmittel.

An dem vordern Theil des rechten Ventrikels liegt das Ost. arteriosum, aus welchem die Aorta fast gerade nach aufwärts geht. Ueber der äussern Aortenklappe befindet sich der Eingang zur Art. coronaria cordis sinistra, welche im Sulcus longitudinal. anterior nach unten herabsteigt, nachdem ihr äusserer Ast im Sulc. transversus des rechten Herzens herumgeht. Ueber der hintern nach innen gelegenen Aortenklappe entspringt die Art. coronaria dextra, welche

in der linken Querfurche herumgeht. — In den obern, äussern Theil des rechten Vorhofs münden die Lungenvenen, über die innere Eingangsstelle erhebt sich halbmondförmig eine Fleischwulst. Oberhalb sind mehrere kleine Oeffnungen für Herzvenen.

Der linke Ventrikel hat dünne Wandungen, eine dreizipflige Klappe, an drei schwachen Papillarmuskeln angeheftet. Die innere Klappe hat vom hintern Papillarmuskel nur einen Sehnenfaden und von zwei fibrösen Papillen des Septum mehrere starke Sehnenfäden.

Nach vorn, innen und rechts geht die Lungenarterie hinauf, schräg über dem Bulbus aortae hinweg, ihre Klappen sind an den seitlichen Ansätzen gefenstert. Am innern obern Theil des linken Vorhofs mündet über dem linken Herzohr die absteigende Hohlvene; im obern äussern Theil des Vorhofs ist die valv. Eustachii, im untern innern Theil die valv. Thebesii am Ostium der grossen Herzvene, welche in der hintern Querfurche von rechts nach links verläuft.

Die Aorta thoracica steigt etwas nach rechts von der Mittellinie der Wirbelsäule und geht links vom Foramen oesophageum durch den Hiatus aorticus in die Bauchhöhle. Die Aorta abdominalis verläuft gerade nach abwärts; die aufsteigende Hohlvene auf der linken Seite der Wirbelsäule. Die linke Nierenarterie und rechte Lungenvene sind die längeren.

Die Milz liegt im rechten Hypochondrio; unter dem rechten Leberlappen das Foramen oesophageum. Der Magen erstreckt sich vom rechten Hypochondrio nach links, das Duodenum beugt sich auf der rechten Seite durch den Anfang des grossen Netzes hindurch; das Coecum liegt auf dem linken, die Flexura sigmoidea auf dem rechten Schaufelbein. Die Gallenblase liegt in einer Aushöhlung an der untern Fläche des linken Leberlappens.

Der Magen ist darmähnlich zusammengezogen, seine Schleimhaut blass; die Schleimhaut des Dünndarms verdünnt. Milzgewebe fest, blassroth; beide Nieren blutarm.

Harnblase von Harn ausgedehnt. In beiden Ovarien einzelne Cysten, der Uterus von fibroidem Gewebe durchsetzt.

Therese S., geb. R., 63 Jahr alt, wurde am 8. Sept. an Cerebrospinalirritation aufgenommen, ohne Besinnung mit lebhaftem Fieber, stark ausgedehnten Pupillen, steter Verzerrung der Gesichtszüge, Unruhe und schmerzhafter Empfindlichkeit bei jeder Berührung. Das Herz schien in der Mitte des Thorax anzuschlagen, der erste Herzton im linken Ventrikel war schwach blasend, über der normalen Stelle der Aorta beide Töne sehr schwach.

Körper gross, mager, Kopfhaar schwarz, Iris braun. Schädelgewölbe von Achterform durch Einziehung der Schläfengruben, die harte Hornhaut fest mit der innern Knochentafel verwachsen. Die Markmassen glänzend weiss, blutleer.

Beide Lungen frei, jede von ihnen hat nur zwei Lappen, ihr Gewebe blassbraun. Das Herz liegt in der rechten Thoraxhälfte mit der Spitze auf der Mitte der rechten Zwerchfellsseite. Die Herzoberfläche hat eine fast trapezoide Form, die Herzspitze ist breit und wird vom rechten Ventrikel gebildet. Die Längsfurche läuft in derselben von rechts und oben nach links und unten. Der rechte Ventrikel hat 1 Zoll dicke Wandungen, nach vorn und innen ist sein Ostium arteriosum, nach hinten und aussen das Ostium venosum. An diesem liegt die Bicuspidalis; sie stützt sich auf zwei stark entwickelte Papillarmuskeln, von denen der vordere drei Hauptzacken hat. Zu dem hintersten Theil des hintern Papillarmuskels verläuft vom Endocardio unter der äussern Aortenklappe ein mit zwei Wurzelenden entspringender Faden. Fleischige Querbalken gehen vom Grunde dieses Papillarmuskels zur Herzsubstanz. Nach vorn, oben und innen entspringt in dieser Kammer die Aorta, geht erst nach links und krümmt sich dann stark erweitert nach rechts. Die äussere Aortenklappe ist gefenstert, an den Verbindungspunkten zweier Klappenränder liegen in der Innenhaut der hintern Aortenwand verirdete Atherome. Die Art. coronaria dextra entspringt über der mittlern Klappe und geht

im sulcus transversus nach links; die art. coron. sinistra über der vordern, geht in der vordern Längsfurche nach abwärts und gibt am Kreuzungspunkte der Vorhöfe und Ventrikel den im rechten Theil der Querfurche verlaufenden Kranzast ab.

Die Semilunartaschen und der Aortenbogen sind sehr erweitert. — In die obern Zipfel des rechten Vorhofs münden die Lungenvenen unter spitzen Winkeln mit der Basis des Vorhofs, die linke ist länger als die rechte.

Der linke Ventrikel ist durch das hineingedrängte Septum räumlich verengt. Das nach hinten gelegene Ostium venosum ist von der dreispitzigen Klappe gedeckt. Die drei Papillarmuskeln derselben sind sehr schwach und wenig entwickelt, die mittlere Klappe erhält vom Endocardio am Ostium arteriosum eine Reihe kurzer, ihre untere Segelfläche straff anspannender Sehnenfäden; der Klappenzipfel wird von einem langen, von den beiden entgegengesetzten Papillarmuskeln ausgehenden Sehnenbogen gespannt. — Das linke Ostium arteriosum liegt dicht unter dem Bulbus aortae am innersten obersten Theile des Ventrikels; aus ihm entspringt unter einem Winkel von 45 Grad die Lungenarterie, geht an der rechten Seite der Aorta herum und beugt sich unter dem Arcus nach links und hinten. — Das linke Herzohr enthält die Musc. pectinati. — Die Vena cava ascendens steigt in den obern äussern Zipfel des linken Vorhofs, die Valvula Thebesii liegt an der hintern Fläche desselben, nach innen von der Eustachischen Klappe. Das Ostium der Vena magna cordis ist stark erweitert.

Die Aorta thoracica verläuft rechts von der Wirbelsäule gerade nach abwärts, geht dann auf der Mitte der Wirbelkörper durch den Hiatus aorticus in die Bauchhöhle.

Die untere Hohlvene steigt auf der Mitte der Lendenwirbelsäule links von der Aorta abdominalis nach aufwärts. Die linke Arteria iliaca geht über den Stamm der Vena iliaca hinweg. Die Art. sacralis verläuft nach rechts von der Einmündung der Vena iliaca dextra.

Die Leber liegt im linken Hypochondrium und reicht bis in die Mittelbauchgegend. Die Ränder des rechts liegenden Lappens sind zugeschärft und verdünnt. Der Grund der ausgedehnten Gallenblase tritt in der Incisura hepatis hervor. — Milz und Magenblindsack liegen im rechten Hypochondrium. Der Schlund geht rechts von der Wirbelsäule durch das Foramen oesophageum in den Magen. Der Grundtheil des Magens geht grade nach abwärts, wendet sich fast unter rechtem Winkel und geht horizontal über der Mitte der Lendenwirbel nach links. Hier beugt sich das Duodenum in hufeisenförmige Krümmung, geht dann in die rechte Körperhälfte und tritt rechts vom dritten Lendenwirbel durch das Mesocolon transversum. Der Blinddarm liegt auf dem linken Schaufelbein, der Wurm fortsatz ist an seiner vordern Fläche, die Flexura sigmoidea geht am rechten Schaufelbeine hinab.

In der rechten Herzkammer ist lockeres, dunkel schwärzliches Blutgerinnsel. Gewebe der Leber ist lichtbraun, grobkörnig. Galle blassbraun. Der Magen ist stark ausgedehnt, die Gefässe in der Schleimhaut des Blindsacks varikös; die Brunnschen Follikel im Duodeno sind auf das Stärkste geschwellt; die Schleimhaut des Dünndarms ist blass und verdünnt. Nieren blutarm, Harnblase zusammengezogen, leer. Uterus und Ovarien marastisch.

Drei Folgerungen drängen sich aus diesen Beobachtungen auf, die in der Entwickelungsgeschichte geprüft werden müssen.

1) Die Bildung der Ventrikel bedingt die der Gefässe.

2) Die Stellung der Gefässe zu den Ventrikeln bestimmt die Bildung der Klappen.

3) Die Gefässvertheilung bestimmt die Lagerung sämmtlicher Eingeweide mit Ausnahme der Nervencentra.

Diese volle Veränderung in der Anordnung der Gefässe muss ihren ersten Grund in einer Anomalie des Bildungstypus im Keime zu der Zeit gefunden haben, wo noch beide Ostia arteriosa in dem sogenannten Bulbus aortae vereinigt

sind. Der gerade Herzkanal*) theilt sich bekanntlich, indem er eine *S*förmige Krümmung annimmt, in drei Abschnitte. Die nach rechts und hinten gelegene Anschwellung entwickelt sich zu den Herzohren, der mittlere Theil dieser Anschwellung wird der Venensack. Mit der Trennung der Herzkammern wird eine Scheidung dieses Venensacks bemerkt, und es entwickeln sich die Mündungsstellen der Venen.

Die mittlere oder Kammeranschwellung ist die nach links und vorn gelegene Umbiegungsstelle des Herzkanals. Die Theilung derselben wird schon sehr früh durch eine Einschnürung angedeutet.

Die dritte Anschwellung, nach aufwärts und hinten gelegen, ist der Bulbus aortae. Diese macht eine spiralförmige Drehung, und es entwickelt sich in ihr eine Scheidewand. Von den dadurch gebildeten Kanälen steht einer mit der rechten, der andere mit der linken Kammerabtheilung in Verbindung.

Aus diesen beiden Gefässbögen, welche v. Baer in einem spätern Stadium Aortenwurzeln genannt hat, entwickeln sich successiv 3 bis 5 Gefäss- oder Aortenbögen. Die bleibenden Gefässe entwickeln sich aus 3 Aortenbögen; aus dem zweiten Bogen entwickelt sich nach rechts die bleibende Aorta, nach links die Arteria pulmonalis. Der Bulbus aortae theilt sich alsdann so, dass die beiden vordern Paare (die späteren Karotiden und Subclavien) sowie die bleibende Aorta aus dessen hinterer Partie und zwar aus dem linken Ventrikel kommen, das dritte Paar oder die Lungenarterie aus der vordern Hälfte und zwar aus dem rechten Ventrikel heraustreten.

Die Enden der untern oder Kardinalvenen fliessen in einen engen Kanal, den Ductus Cuvieri zusammen; dieser läuft mit den Venis jugularibus in einen kurzen Sack, der in die obere Seite des Venensacks einmündet.

---

*) Die Momente der Histogenese sind aus Bischoff's Entwickelungsgeschichte entlehnt.

Da die bezeichnete Perversität in einer vollkommenen Transposition der Herzventrikel, Vorkammern, Venen und Arterien besteht: so muss die veränderte Anlage des Gestaltungstypus vor Entwickelung der Scheidewände in den Anschwellungen des Herzkanals in Wirkung getreten sein.

Der andere aus der Entwickelungsgeschichte zu erläuternde Punkt der Transpositio ist, dass die Umlagerung der sämmtlichen Eingeweide von dieser perversen Bildung der Gefässe abhängig sei.

Die Entwickelung des Herzkanals, des Blutes und der Gefässe im Gefässblatt folgt auf die ersten Anlagen für die Centraltheile des Nervensystems, nachdem die erste Ablagerung der Nervensubstanz für Gehirn und Rückenmark statt gefunden. Nach Reichert ist von dem Gefässsysteme selbst das Herz der zuerst entwickelte Theil, eine abnorme Anlage seiner Scheidungen muss also eine veränderte Entwickelung der Gefässbögen bestimmen.

Das Darmrohr entwickelt sich darnach am frühesten aus der Keimblase, nachdem das Herz als Centraltheil vorhanden ist. Magen und Milz kommen erst sehr spät in das Verhältniss der Lagerung, in welchem sie gewöhnlich gefunden werden. Die Leber bildet sich schon früh als Ausstülpung des Darmkanals, nach Baer am 3ten, nach Müller am 5ten, 6ten Tage der Bebrütung.

Gleichzeitig mit der Leber entsteht die Lunge, schreitet aber langsamer als diese in der Entwickelung vor.

Es sind also die Organe, welche zunächst aus der Keimblase und mittelbar durch Ausstülpung des Darmrohres aus derselben herstammen, später als Herz und Gefässe gebildet, und da mit der Transposition der Gefässe eine Umlagerung dieser Organenreihe stattfindet, in ihrer Entwickelung und Lagerung von Herz und Blutgefässen abhängig.

In Bezug auf die Pathogenese könnte man auch eine Transposition in der Aufsuchung der vorzugsweisen Lagerstätten spezifischer Neugebilde muthmassen. So ist im ersten Fall die Tuberkulose in der links liegenden Lunge wei-

ter entwickelt. Wenn aber die Lehre vom Locus eclectionis überhaupt unsicher ist, um wie viel mehr eine solche Hypothese.

In diagnostischer Beziehung ebenso wie in gerichtlich-medizinischer Beziehung sind Fälle dieser Art von besonderer Wichtigkeit. Die beiden Fälle sind von Dr. Meyer zum Gegenstand einer besondern Monographie gewählt worden.

Die Histologie ergreift diese Aufgabe nach verschiedenen Richtungen. Sie muss die gemeinsamen Veränderungen im Auge haben, welche die innern und äussern Auskleidungen des Herzens betreffen, insofern diese Theile des Centralapparats in Kontinuität mit den identischen Membranen des gesammten Gefässapparats stehen. Sie muss ferner die räumlichen Veränderungen darstellen, welche grosse Gefässe durch Strukturmängel oder neues Wachsthum in ihren Häuten erleiden, ebenso wie sie umgekehrt sich mit den Alienationen der Gestalt zu beschäftigen hat, welche ihren kleinsten integrirenden Theilen, den Kapillarnetzen durch Raumbehinderungen in den Lagerstätten widerfahren. Viele hierher bezügliche Thatsachen müssen bei den Formveränderungen anderer Gewebe dargestellt werden, weil die Vertheilung des Kapillarnetzes in den Geweben deren normale und abnorme Beschaffenheit bestimmt. Eine allseits isolirte Schilderung der Veränderungen des Kapillarnetzes würde zu unnatürlichen Trennungen und Wiederholungen in der Darstellung führen.

Strukturveränderungen der Gefässhäute bewirken:

1) Abnormitäten im Kaliber des Gefässrohres durch gleichmässige oder lokale Erweiterungen und Verengungen.

2) Abweichungen in den Verbindungsstellen der Gefässröhren, Stenosen und Ektasien der Ostien und Anastomosen.

3) Abweichungen in den physischen Qualitäten des Gefässrohres, der Elasticität und Dichtigkeit.

2. *Strukturveränderungen des Endocardium.*

Sie finden hier zuerst ihren Platz, weil die Bildung der Innenhaut der Gefässe mit der Aufeinanderfolge der Epithelialschicht, der innern und elastischen Faserschicht im Endocardio die vollständigste Uebereinstimmung darbietet.

Die Veränderungen, welche die elastische Faserschicht durch Einlagerung von Kernfasern im Exsudativprocess erleidet, bestehen anfangs in erhöhtem Blutreichthum, später in Verdrängung einzelner Bündel, Schwund der Faserschicht; sie ist Vol. I. p. 10 seq. besprochen. Einen Nachtrag zur Bildung der granulirten Auflagerung und der damit verbundenen Texturveränderungen im Klappensegel begründet folgende Beobachtung:

An der Vorhofsfläche einer zweispitzigen Klappe befanden sich bohnengrosse, flach konkave Auflagerungen, in der Mitte roth, sukkulent und weich, am Rande härter, weisslich. Von dem Rande der Granulationen zur obern Segelfläche war eine dünne Membran mit feiner Gefässinjektion gebildet.

Von der Basis der Granulationen waren kleine Blutgefässe aus der serösen Haut des Endocardii in sie hinein gebildet. Die Randschicht der Granulation bestand aus elastischen Kernfasern, während in der Mitte noch entwickelte Exsudatzellen vorhanden waren. Die aufgelagerten Granulationen sind also nicht immer Faserstoff, sondern ein Produkt der Exsudation, das die volle Gestaltungsfähigkeit zum Fasergewebe hat. Die Gefässbildung des zelligen Exsudats bildet die Vermittelung dieser Formenerhebung; sie hört mit der Faserbildung auf. Die Exsudatfaser geht als homogenes Gewebe in das des Endocardii auf; nur bedingen die lokalen Volumsvermehrungen jene der speziellen pathologischen Anatomie wohlbekannten Verdickungen, Trübungen, Verwachsungen und resp. Verkürzungen der Klappensegel. Damit soll aber keinesweges gesagt sein, dass allen diesen Veränderungen jedes Mal die Bildung von Granulationen vorhergehe; diese

sind vielmehr nur einer der verschiedenen Ausgangspunkte ihrer Genesis. Man versteht sich am Ende zu Weitschweifigkeiten, um nicht von ungeschickten Kompilatoren ewig missverstanden zu werden.

Wesentliche Strukturveränderungen erleidet das Endocardium durch die Exsudativprocesse, welche in dem die Klappen bildenden Abschnitte statt haben. Verdickungen der Klappe, welche den Fortsetzungen derselben längs der Insertionsstätten nachfolgen, Verwachsungen der einzelnen Taschentheile unter einander, sowie Anlöthungen an die Herzwand, Verlust in der Fläche der Ausbreitung sind, wie schon gesagt, die Modalitäten der veränderten äussern Erscheinung. In einfach verdickten Stellen, von sehnenähnlicher Resistenz, gelblichweisser Färbung sieht man zwischen die elastischen Fasern des Endocardii Lagen von ausgebildeten Kernfasern verlaufen. Bei Einwirkung von Essigsäure treten die aussen aufliegenden Kerne schärfer hervor. Wenn dieser Exsudativprocess schon längst erloschen ist, bilden die Klappen eine feste fibrokartilaginöse Schicht. Hier sind die Kernfasern durch ihre Mächtigkeit und Dicke der einzelnen Faser ausgezeichnet. Sie haben dann ausserdem einen allseits hin verbreiteten, äusserst feinkörnigen Belag. — Nach hohem Grade der Exsudation bleibt in dem Segel der Klappe die bedeutendste Verdickung mit Starrheit und Undurchsichtigkeit, am Rand der Klappe ist ein Kranz von Knötchen zwischen den Blättern der Duplikatur; die Klappen sind an demselben geschwunden durch Verkürzung oder Verwachsung, die Sehnenfäden verdickt. Die Schicht zwischen den beiden Blättern des Endocardii ist ein Netz durcheinander gewürkter, oft verästelter Zellfasern mit sehr feinkörnigem Belage; diese Fasern sind in Essigsäure löslich. Die Randknötchen zeigen auf dem vertikalen Durchschnitt die beiden durch straffere Anspannung kenntlichen Platten des Endocardii und eine weichere zwischenein lagernde Schicht. Diese letztere besteht in ausgebildeten Kernfasern, bisweilen nur mit einzelnen spindelförmigen Faserzellen gemengt.

Das Endocardium ist also durch die Produkte der Exsudation wesentlich einer Hypertrophie unterworfen. Die elastische Faserschicht erleidet keine Veränderung; die Kernfasern sind von gleicher histologischer und chemischer Dignität. Nur bedingt die Dickenzunahme und die straffere Textur einen entsprechenden Verlust an Elasticität.

Mit dem Zerfallen der zwischenlagernden Faserplatten zu verirdeten, seltner zu verknöchernden Schichten erfolgt dagegen eine Atrophie der elastischen Fasern durch Auflagerung von unregelmässig polygonalen Epithelialzellen, welche den Zellen des Hornepithels ähnlich sind. Diese Umwandlungen sind jedoch selten und koinzidiren meist mit einer nach längst erloschenen Exsudationen beginnenden Atherose an andern Stellen der Gefässhäute.

Diese Veränderungen des Endocardiums sind an und für sich von der Blutmischung unabhängig. Sie erfolgen auf Exsudativprocesse bei fibrinöser, bei albuminöser, bei skorbutiseher Blutmischung; die Ausdehnung des Processes in die Fläche des Endocardium zeigt eher einen Bezug zu der Krase.

Verirdungen kommen häufiger an den Segelflächen und vordern Rändern vor, Knochenablagerungen in den Verdickungen der Insertionsstellen; so fanden sich mehrmals vollkommen leistenähnliche Einfassungen an den Insertionsstätten der zweispitzigen Klappe, bei dem Uebergange der Duplikatur in das die Muskelmasse überziehende Endocardium. Zweimal waren solche Ablagerungen bis zu einer Mächtigkeit gewachsen, dass sie den ganzen Querdurchmesser einer Muskelwand durchsetzten.

Wie eine solche Atherose des Endocardii bei Fortschritt zur Verirdung Erweiterungen einzelner Stellen der Herzwand, Muskelerweichung und Berstung des Herzens hervorruft, ist durch folgendes Beispiel zu erörtern: H. H., 82 Jahr, hatte lange Zeit an heftigen Krämpfen gelitten, war seit mehren Tagen in ein rohes stürmisches Benehmen verfallen, liess grundlose Heiterkeit schnell mit auf-

fallender Verstimmung wechseln. Bei ihrer Aufnahme wurde statt des ersten Tons im linken Ventrikel ein schwirrendes Geräusch gehört und daraus auf eine bei Alten gewöhnliche Schwerbeweglichkeit der verdickten am freien Rande atheromatösen Klappe geschlossen. Sechs Tage vor ihrem Tode hatte sie bei Nacht die heftigsten Krampfanfälle, seitdem kehrten Anfälle von grosser Athemnoth mehrfach wieder, und wechselten mit unvollkommener Besinnlichkeit. Der Tod erfolgte plötzlich.

Körper mittler Grösse, Kopfhaar grau und spärlich, Iris blau, Brustkorb marastisch, vorn und unten fassförmig aufgetrieben; Bauchdecken gespannt. Todtenstarre in den Knie-, Arm-, Hand- und Fussgelenken. Schädelgewölbe oval; Schädelknochen dick, schwerer als gewöhnlich. Harte Hirnhaut fast bis zur Undurchsichtigkeit verdickt. Die Arachnoidea ist im Umfange der grossen Hirnhemisphären leicht ablöslich, um die ausgedehnten Gefässe herum besonders verdickt, leicht zerreisslich. Die Markmassen des Hirns sind blass, zähe, blutarm; die hintern und untern Hörner beider Seitenventrikel zum Doppelten ausgedehnt, von klarem dünnflüssigen Serum erfüllt. Die hintere Spitze des linken gestreiften Körpers ist in der grauen Rindenfläche ungleichmässig gefurcht, durch umschriebene Blutüberfüllung punktirt, von verminderter Konsistenz. Das hier anliegende Adergeflecht ist getrübt, verdickt und enthält vier linsen- und erbsengrosse Cysten. Auch der vierte Ventrikel ist von wässrigem Serum ausgedehnt, am Schädelgrunde sind zwei Unzen klares Serum.

Der Herzbeutel ist ausgedehnt und gespannt von $1\frac{1}{2}$ Pfd. fest verbundenen, dunkelschwarzen Blutgerinnsels. Das Herz ist vergrössert und zwar

Länge vom Ursprung der Lungenarterie
zur Herzspitze . . . . . 11 Cent.
im grössten Querdurchmesser . . . 13 -
Dickendurchmesser des linken Ventrikels 4,2 -
An der hintern Fläche des linken Ventrikel 3,5 Cent.

von der Basis, 4 Cent. von der Herzspitze befindet sich 1 Cent. nach hinten von der linken Kante des Herzens eine 2,3 Cent. lange, 0,9 Cent. breite Stelle, an welcher das den Herzmuskel deckende Blatt des Pericardii vollkommen abgelöst ist, die Muskelfasern von einem gelblichen, streifigen Exsudat durchzogen sind. Am obern Ende dieser blosgelegten Muskelstelle befindet sich eine linsengrosse Oeffnung, welche durch die Muskelfasern hindurch nach der Herzhöhle führt. Diese Berstung erscheint wie mit einem stumpfen Werkzeug ausgeführt und ist von festem Blutgerinnsel erfüllt.

Parallel mit dem mittlern Theil dieser blosgelegten Stelle, 0,9 Cent. von ihr entfernt und 0,3 Cent. von der Herzkante, liegt eine andere ebenfalls schief von links und oben nach unten und rechts gehende Trennung der Muskelfasern von 0,6 Cent. Länge. Die zwischenliegende Muskelmasse ist weich, dunkler geröthet und behält den Fingereindruck.

In der Herzkammer sieht man die von Atheromen durchsetzten Semilunarklappen der Aorta beutelartig erweitert und offen stehend, die an ihnen liegende Bikuspidalklappe ist sehnenähnlich verdickt, von atheromatösen Ablagerungen durchsäet, die zu den zugehörigen Papillarmuskeln hingehenden Sehnenfäden sind verdickt und dergestalt mit einander verwachsen, dass die Klappe durch eine von der Kammer anströmende Flüssigkeit nicht bewegt werden konnte. Von der Basis der beiden innern Papillarmuskeln aus ist die hintere Ventrikelwandung zum Umfang eines Eies ausgedehnt mit Einschluss der Herzbasis, die Muskelmasse ist breiig erweicht und quer von der Mitte nach links, oben und hinten in zickzackförmiger Richtung zerrissen. Die umliegende Muskelmasse ist dunkelroth, die Fleischbalken sind unregelmässig durch einander geschoben. Im Ventrikel ist diese Trennung unter dem äussern Papillarmuskel und verläuft schief von unten und innen nach links und oben. Die zwischen innerer und äusserer Oeffnung liegenden Muskeln sind quer getrennt. Die absteigende Aorta thoracica und abdo-

minalis ist erweitert, auf der Innenfläche von verkalkten Atheromen durchsetzt. *)

Die Muskeln zeigen in der Umgebung der Rissstelle kaum Spuren von Querfaserung an den Primitivbündeln. Sie sind von kleinen Körnchen gleichmässig überdeckt, gehen bei geringem Drucke auseinander.

Dieser Fall zeigt als Folge der Atherose der Gefässe und der Angiektasie zunächst Erweiterung der Herzhöhlen und Hypertrophie der Wandungen. Mit Fortschritt der Atherose zum Endocardium bildete sich durch die gehinderte Bewegung und Anhäufung des Bluts an den Ventrikeln partielle Malacie der Muskeln aus, die in Herzzerreissung endete.

Ebenso wie wir in dem Nachfolgenden als häufigsten Konsekutivzustand der Atherose Zerreissung an den Kapillargefässen, also den extremen Enden des Kreislaufs und Zerstörung der anliegenden Gewebetheile finden werden; lehrt der eben geschilderte Fall, dass der gleiche Vorgang im Centralorgan der Herzhöhlen stattfinden kann.

Die Veränderungen des Endocardii nach den einzelnen Abschnitten verdienen der nosographischen Wichtigkeit wegen eine Betrachtung nach den einzelnen Abschnitten. Am bekanntesten sind die Alterationen an den über die Ostia

---

*) Der übrige Sektionsbefund ging dahin: Beide Lungen locker zellig angeheftet, in der linken Spitze eine erbsengrosse verkreidete Granulation in melanotischem Ueberzuge; das Gewebe der obern Lappen schwärzlichbraun, trocken; die grössern Bronchialäste voll purulenten Schleims; in den untern Lappen beider Lungen viel hellröthliches Blut.

Leber hellbraun, blutreich. Galle spärlich, hellbraun. Milz verkleinert, ihre Kapsel geschrumpft, das Gewebe blassroth. Magen ausgedehnt, die Schleimhaut am Blindsack verdünnt, im übrigen Theil gewulstet. Dünne Därme zusammengezogen, ihre Schleimhaut blass und verdünnt. Beide Nieren zur Hälfte des Volums verkleinert, die Oberfläche in erbsengrosse Hervorragungen abgetheilt, von injicirten Gefässen durchzogen. In die linke Nierenoberfläche ist eine bohnengrosse seröse Cyste gelagert; die Rindenschicht in beiden geschwunden, die Tubularsubstanz der rechten Niere von festem, weissem Exsudate durchsetzt; Harnblase zusammengezogen, ihre Schleimhaut blass. In beiden Ovarien Cysten.

venosa beider Ventrikel ausgebreiteten Duplikaturen. Das linke Ostium arteriosum ist häufig Sitz derselben, sehr selten das rechte. Die übrigen Abschnitte des Herzens sind von den Forschern im Verhältnisse vernachlässigt worden. Nach Abfassung des folgenden, ursprünglich zu besonderm Abdruck bestimmten Aufsatzes wurde mir die Arbeit von Aran über die Geschwülste und Entartungen der Herzohren bekannt. Nach ihm ist ein Aneurysma des linken Herzohrs von Dionis schon 1716 beschrieben worden, das nach Verletzung entstanden, eine links vom Sternum liegende, pulsirende Geschwulst ausmachte, die vom Schlüsselbein bis zur fünften Rippe reichte. Ausserdem führt er Beobachtungen von Thurmann, Cruveilhier, Fenwick an. Sicher wird die fortgesetzte Aufmerksamkeit auf die pathologische Anatomie dieser Theile der Nosologie erspriesslich sein.

Apoplexie und partielles Aneurysma im rechten Herzohr.

Die akuten Krankheiten der rechten Herzhälfte sind nach den übereinstimmenden Erfahrungen der Pathologen nicht häufig. Wenn man in der frühesten Zeit der pathologischen Untersuchung des Herzens vorzugsweise die Grössenverhältnisse, späterhin die krankhaften Veränderungen an den Klappen beachtete, darf man wol nicht mit Unrecht annehmen, dass an den minder wichtigen Theilen des Herzens manche pathologische Erscheinung übersehen wurde. Die Krankheit, welche in diesem Augenblick besprochen werden soll, ist auf einen kleinen Raum des Herzens beschränkt; aber sie steht im entschiedensten Zusammenhange mit andern Krankheiten des innern Herzblattes. Deshalb ist ihre besondere Beschreibung wol gerechtfertigt.

Die Krankheitsform ist selten, unter 1000 untersuchten Herzen kamen die beiden folgenden Fälle vor:

1. Eine 60jährige Frau war lange Zeit an einer Herzaffektion, namentlich der Aortenmündung mit Brust- und Bauchwassersucht behandelt worden. Drei Tage vor ihrem

Tode wurde die Athemnoth plötzlich vermehrt, die Frequenz der Pulse grösser. Statt des ersten Tons im rechten Ventrikel hörte man ein blasendes Geräusch, dies zog sich in das Zeitmass des zweiten Tones so weit hinein, dass dieser nur wie ein kurzer Nachklang erscholl. In der Lungenarterie waren beide Töne verstärkt, von gleicher Länge, der zweite Ton war nicht accentuirt. Das Blasen in der Aorta, welches statt des ersten Tons schon seit fünf Wochen andauernd gehört wurde, währte fort. Die angewandten Mittel waren fruchtlos.

Sektion. Körper mager, Kopfhaar grau mit schwarz, Iris braun. Brustkorb schwach gewölbt, Bauchdecken eingezogen. Völlige Todtenstarre (24 Stunden nach dem Tode).

In der rechten Brusthälfte an 15 Unzen, in der linken 4 Unzen missfarbigen Serums. Beide Lungen frei, auf der Schnittfläche krepitirend, schaumiges Serum, mit dunkelrothem Blut vermischt, entleerend. — Im Herzbeutel einige Tropfen Serum. Das Herz ist in beiden Ventrikeln, am meisten in dem rechten erweitert. Das rechte Herzohr erscheint von aussen zum dreifachen Volum geschwellt, dunkel schwärzlichblau. Auf dem Durchschnitt ist es schmutzig braunroth und enthält zwischen den zerstückten, breiig erweichten Fleischbälkchen fest anhaftendes Faserstoffgerinnsel, innig und fast untrennbar eingefilzt. Dies Gerinnsel hat Aussehen und Konsistenz der sogenannten gefranzten Granulationen. — Der linke Ventrikel ist von locker gestocktem, dunkelschwärzlichem Blutgerinnsel erfüllt; Lungenarterie und Aorta zum doppelten Umfange ausgedehnt: die gelbe, dem Faserknorpel ähnliche Innenhaut der letzteren ist bis zur Theilung von erbsen- und bohnengrossen, flachen knorpelharten Atheromen durchsetzt. In der Mitte des freien Randes der vorderen zweispitzigen Klappe ist zwischen die beiden Platten eine bohnengrosse, weiche, gelblich weisse Exsudatmasse eingelagert.

Die Leber ist in ihren Durchmessern um $\frac{1}{3}$ verkleinert, an den Kanten zugerundet, zeigt auf dem Durchschnitt muskatnussähnliche Farbenscheidung und reichlichen Gehalt an

dunkelschwärzlichem Blute. Die Gallenblase ist voll zäher, dunkelbräunlicher Galle.

Der Magen ist stark von Gas ausgedehnt, seine Schleimhaut blass, schwach gewulstet, längs der grossen Kurvatur und der untern Hälfte der vordern Wand schiefergrau tingirt. Die Milz ist klein, ihr Gewebe fest und rothbraun; das Pankreas ist fest und blutarm. Die Schleimhaut der dünnen Därme ist blass, verdünnt, durchsichtig. — Die linke Niere ist um die Hälfte ihres Volums vergrössert, blutreich; die rechte ist halb so gross als gewöhnlich, die Rindensubstanz geschwunden, die Papillen durch die erweiterten Kelche zurückgedrängt und verkürzt, das Nierenbecken ist zum Umfange eines Hühnereies erweitert, seine Innenhaut ist verdickt und matt glänzend. — Die Muskelmasse des Uterus ist von fibroidem Gewebe durchlagert. In der Bauchhöhle sind an 6 Pfd. dünnflüssiges, klares Serum.

Die elementare Untersuchung zeigte: 1) die breiig weiche Muskelmasse des rechten Herzohrs bestand aus den Muskelfasern, welche an vielen Stellen von feiner, punktförmiger Masse wie bestreut waren; eine Veränderung, welche ich auch bei der Erweichung und dem Zerfallen willkührlicher Muskeln wahrgenommen habe. 2) Das eingefilzte Faserstoffgerinnsel enthielt vielfache Fragmente von Muskelfasern, und bestand aus einem völlig texturlosen, faserigen Gefüge mit vielen Molekulen und Ballen unregelmässig gehäufter, rundeckiger, gelblicher Körnchen; — eine den vertrockneten Blutkörperchen analoge Gestaltung. Weder Entzündungs-, noch Eiterzellen waren in der vermengten Gewebemasse. In dem Gerinnsel waren auch grosse Massen verschiedentlich kombinirter rhombischer Säulen.

2. Eine 65jährige Frau war ausgezeichnet durch ein verbrecherisches Leben, dessen Denkzeichen sie im Gesichte durch eine die ganze Gesichtsoberfläche entstellende Rupia syphilitica darbot. Lange klagte sie über einen nagenden Schmerz in der Herzgrube und bekam, nachdem sich einige Zeit vorher die Zeichen der Hypertrophie der rechten Herz-

hälfte gezeigt hatten, Brust-, Bauch- und Hautwassersucht. Im weitern Verlauf der Krankheit bemerkte man über der Gegend des rechten Ventrikels statt des zweiten Tons ein blasendes Geräusch, welches auf einen pathologischen Vorgang am freien Rande der dreispitzigen Klappe schliessen liess; denn dies Geräusch blieb konstant und zog sich späterhin in den ersten Ton mit hinein. Die Erscheinungen der Brustwassersucht wurden mässiger, die Bauchwassersucht führte in steter Zunahme die Kranke einem jammervollen Ende zu.

Körper gross; die linke Gesichtshälfte von bohnengrossen, durch das Derma hindurchgreifenden, schwarzbraunen, unregelmässig gestalteten Krusten durchsetzt. Die vordere Fläche der rechten Thoraxhälfte ist unter den Schlüsselbeinen eingesunken, und erhebt sich in einem fast spitzen Winkel durch fassförmige Auftreibung der untern Interkostalräume. Die Bauchdecken sind ausgedehnt und gespannt. Die äussern Geschlechtstheile sind von intensiver bräunlichrother Leichenfärbung, das subkutane Zellgewebe der Extremitäten ist von dünnflüssigem Serum infiltrirt.

Die rechte Lungenpleura ist durch feste Exsudativschwarten mit der Rippenpleura verwachsen, in dieser Brusthälfte 1 Pfd. misfarbigen, dunkelrothen Serums. In der rechten Lungenspitze ist das Gewebe im Umfang eines Hühnereies verdichtet, dunkelschwärzlich, blut- und luftleer, mit einzelnen hanfkorngrossen, graulich weissen, halbdurchsichtigen Granulationen durchsäet. Das übrige Gewebe des obern und mittlern Lappens ist schwärzlichbraun, zähe, blutleer. Die linke Lunge ist auf der Oberfläche emphysematös, auf dem Durchschnitte blassbraun, blutarm.

Im Herzbeutel sind 2 Drachmen klares Serum. Das Herz ist besonders nach dem Breitendurchmesser um die Hälfte des gewöhnlichen Volums vergrössert; der rechte Ventrikel reicht zur Bildung der Herzspitze hinunter. Die zweispitzige Klappe ist in der Fläche verdickt, am freien Rande von zwei erbsengrossen Verdickungen durchsetzt. Die Papillarmuskeln zeigen diejenige Abweichung der ersten Bildung,

dass die beiden der hintern Klappe zugehörigen Muskeln nicht über, sondern neben einander inserirt sind. Die Sehnenfäden gehen dadurch von einer ungewöhnlich breiten Ansatzfläche aus. Ausserdem entspringt von dem aussergewöhnlich gestellten mittlern Muskel eine zwirnsfadendicke Sehnenfaser, die sich an einem zwischen dem innern Winkel beider Klappen liegenden Wärzchen inserirt.

Der rechte Ventrikel ist in seinen Wandungen um das Doppelte verdickt, das Muskelnetz desselben stärker als im linken Ventrikel. Das rechte Herzohr ist zum dreifachen Volum geschwellt, zeigt auf der äussern Fläche 2 bis 3 warzenähnliche, erbsengrosse Hervorragungen. Zwischen die Fleischbalken desselben ist eine dem geronnenen Faserstoff ähnliche, dunkelröthliche Masse fest eingefilzt. — Der freie Rand der dreispitzigen Klappe ist sehnenähnlich verdickt. — Die grossen Gefässe sind zum doppelten Volum erweitert.

Die Leber ist in allen Durchmessern verkleinert, auf dem Schnitte muskatnussähnliche Farbenscheidung, blutreich. Die Milz ist geschwellt, fest; die Schleimhaut des Magens und der dünnen Därme blass und verdünnt. Die Nieren sind blassroth, blutarm. In die Vaginalportion der Gebärmutter ist fibroides Gewebe gelagert.

Die elementare Untersuchung des rechten Herzohres zeigt die äussere Muskellage sehr dünn, die Muskelfasern unverändert. Während der eingefilzte Inhalt aus einem nicht organisirten Fasernetz und Fragmenten von Muskelfasern bestand, war zwischen diesem und der Muskellage eine kapselartige Fläche von dunkel braunschwärzlicher Farbe, — vielleicht das umgewandelte Endocardium, — in welcher sich deutlich die Blutgefässe von Blutkügelchen, besonders in den feinsten Schlingen stark ausgedehnt, und Exsudatfasern neuer Bildung mit länglich-ovalen, aussen anliegenden Kernen in gedrängten Schichten vorfanden.

Zwei einzelne Fälle haben nicht diejenige Dignität, dass sie zu einer verallgemeinernden Abstraktion berechtigen.

Ohne daher irgend eine Krankheitsform damit feststellen zu wollen, ist im Nachfolgenden das wesentlich Gemeinschaftliche hervorgehoben worden.

1. Diese Krankheit des rechten Herzohres besteht in einem Blutaustritt aus den Gefässen während des Lebens, die aus einer Zerreissung der Muskelsubstanz hervorgeht oder dieselbe zur Folge hat. Die Bruchstücke der zerstörten Muskelfasern bleiben in dem Extravasat eingeschlossen: das Extravasat selbst besteht aus einer texturlosen, unbestimmt feinfaserigen Masse: der Faserstoff dauert mithin darin länger aus, als die nicht mehr deutlich erkennbaren Blutkügelchen. Nach längerem Verharren wird das Extravasat von einer kapselähnlichen Membran, welche Blutgefässe und neu gebildete Exsudatfasern enthält, umschlossen. Die weiteren Veränderungen sind in den Beobachtungen nicht gegeben.

2. Der Krankheitszustand ist daher wesentlich ein schnell gebildetes, partielles Aneurysma mit lokaler Apoplexie des Herzmuskels. Der erweichte Herzmuskel im ersten Fall ist im Zustande des Detritus, ohne dass man Produkte einer Entzündung an ihm wahrnahm; die Bildung von Kernfasern im zweiten Fall ist nur sekundär durch den Reiz der extravasirten Masse entstanden. Die letztere Formation ist den kapselähnlichen Exsudatmembranen analog, die sich nach längerem Verweilen eines Extravasats im Gehirn vorfinden.

3. Der Krankheitszustand kömmt bei alten, erschöpften Individuen vor. Er erscheint nach wiederholten Exsudationsprocessen auf der innern Gefässhaut, nachdem sich in Folge derselben Hypertrophie des Herzmuskels erzeugt hat. Wenn durch diese Cirkulationsstörungen*) auf den Ausbreitungen der serösen Häute bedeutende Exsudationen stattgefunden haben, die Brust- und Bauchwassersucht erfolgt ist, tritt mit den letzten Phänomenen einer Exsudation an andern

*) Es versteht sich von selbst, dass die gleichzeitige Störung der Gallensekretion, die behinderte Chymifikation nicht minder zu der wässrigen Ausschwitzung beitragen.

Stellen des Endocardium die aneurysmatische Erweiterung des rechten Herzohres mit Bluterguss und Zerreissung der Muskelmassen ein. Aus der Vollendung dieses Aktes ergibt sich eine schnelle Zunahme der serösen Ausschwitzung, weil der erstere gleichsam den letzten Nachschub einer fibrinösen Ausscheidung bezeichnet, und die übrigende Blutmischung eine rein defibrinirte ist. Sowie an dem Herzohre findet man nach langwierigen Herzkrankheiten, die sich durch wiederholte Exsudationsprocesse, Insufficienz der Klappen und Hindernisse der Blutströmung, sowie durch qualitative Umänderungen des Blutes charakterisiren: Extravasate im Gehirn oder in den Nieren, seltner auch noch in den Hirnhäuten und in äusseren willkührlichen Muskeln. Somit ist die Bedeutung dieses pathologischen Vorkommens durch analoge Vorgänge gerechtfertigt.

4. Diese Apoplexie des rechten Herzohres mit partiellem Aneurysma ist während des Lebens durch keine besondern Kennzeichen der Diagnose zugänglich. Von funktionellen Erscheinungen deuten Cyanose, Dyspnoe und die ganze Reihe der für die gehinderte Cirkulation bezeichnenden Symptome nur auf irgend ein Hinderniss hin, ohne alle individualisirende Kraft. Auch das gleichzeitige Vorkommen der Geräusche im rechten Ventrikel ist ohne pathognomonischen Werth, ebensowenig die Verstärkung der Töne in der Lungenarterie. Denn Affektionen der dreispitzigen Klappe, Hypertrophien des rechten Ventrikels, Erweiterungen der Lungenarterien sind nach langwierigen Herzkrankheiten viel häufiger allein zu beobachten, als mit der beschriebenen Krankheitsform verbunden.

Wenn die pathogenetischen Verhältnisse dieser Krankheit wichtig sind als eine der Ausgangsformen wiederholter Exsudationsprocesse auf dem Endocardium, bleibt ihre Diagnostik nach dem Vorstehenden mithin noch dunkel und macht die Erforschung ähnlicher Fälle nöthig. Auch für die Therapie ist die Beobachtung dieser Krankheitsform wichtig. Die Möglichkeit solcher lokalen Apoplexien in so weit vorge-

rückten Exsudativprocessen an den Herzklappen macht darauf aufmerksam, vor Anwendung der tonischen Anthydropika sich zu hüten; stets vor deren Anwendung das Herz zu untersuchen und hauptsächlich die diätetischen Rücksichten nie ausser Augen zu setzen, so lange noch konstante Zeichen organischer Herzkrankheiten vorhanden sind.

5. *Die Atherose der Arterien.*

Dieser beim ersten Beginn nur die innerste Gefässhaut betreffende Bildungsprocess ist durch die typische Entwickelung, durch sein Vorkommen als Bedingung eines bestimmten Cyklus von Folgekrankheiten an und für sich so selbstständig, dass die morphologische Betrachtung desselben eine für sich abgeschlossene sein muss, wie sich denn auch weiterhin die Sonderung und Eigenthümlichkeit der elementaren Formveränderungen ergeben wird. Rokitansky ordnet die Atherombildung als Ausgang der excedirenden Auflagerungen von innerer Gefässhaut. Die Auflagerung erleide eine Kanalisation und ende in eine fettige Erweichung (Atherombildung) oder in Verknöcherung. Die Ringsfaserhaut, anfangs unversehrt, werde schmutziggelb, verliere an Elastizität im gleichen Verhältniss mit der wachsenden Entzündung der Zellscheide des Gefässes. Die Erkrankung der Ringsfaserhaut sei eine Fettsucht, durch welche sie ihre eigenthümlichen, verästigten Fasern und somit ihre Elastizität verliere. Die Zellscheide des Gefässes sei in einem Zustande chronischer Entzündung. Dieser steht durchaus in keinem Verhältniss zu dem Grade der Auflagerung und fehlt oft bei starker Entwickelung derselben, und sei daher ein sekundärer. Dagegen liegt der Auflagerung ein allgemeines, konstitutionelles Krankheitsmoment zu Grunde. Ueber das Wesen der Krankheit stellt Rokitansky alsdann folgende Sätze auf: die Auflagerung ist durchaus nicht Produkt einer Entzündung der Arterie; sie ist eine endogene Produktion der Blutmasse, zumeist aus dem Fibrin der arteriellen Blutmasse. Ihre Entstehung setzt eine eigenthümliche Blut-

mischung voraus, vor Allem die arterielle. Sie kombinirt sich, je entwickelter sie ist, desto seltener mit Tuberkulose, um so häufiger mit Fettsucht. Die Auflagerungen und ihre Metamorphosen haben endlich wichtige Analogien mit den Venensteinen, Fibringerinnungen etc. Rokitansky geht somit in der weitern Darstellung von der einseitigen Auffassung der Atherose ab.

Die ersten Spuren ihrer Entwickelung zeigen sich in einer ungleich vertheilten, mässigen Trübung der innern Arterienhaut, wodurch bei sehr zarten Gefässen die Durchsichtigkeit verloren geht. Die Hirngefässe, welche in mehr als 75% an der Atherose theilnehmen, bieten darum die meiste Gelegenheit zu ihrem Studium, weil in der nachgebenden Masse die Veränderungen der Gestalt, die Volumszunahmen den geringsten Widerstand erfahren.

Die einzelnen arteriellen Gefässstämmchen des Hirns erscheinen bei der ersten Ausbildung der Atherose starr, ihr Rohr steht offen. Die Innenhaut ist mit äusserst kleinen, kaum hanfkorngrossen, milchweisslichen, leicht ablöslichen Granulationen besetzt. Bisweilen sind dieselben noch farblos, nur mit der Loupe bemerkbar, bei milchweisser Färbung schon dem blossen Auge sichtlich hervortretend. Das gleichzeitige Vorkommen der Atherome im Aortensystem beweist ihren Charakter als in Bildung begriffene Atherome.

Wenn die Granulationen mit blossem Auge noch nicht erkennbar sind, sieht man bei 120 Mal Vergrösserung die innere Epithelialschicht in quer gerichteten Leisten hervorragen und mehre durch Druck von einander ablösliche Schichten breitschuppigen Epithels. Im Centro dieser epithelialen Cumuli ist eine Gruppe kugliger Körper von 0,010—0,015 mill. diam., Tab. IV. Fig. 30, deren Inhalt aus lauter kleineren Kügelchen von geringer Durchsichtigkeit besteht. Sie sind in Alkohol und Aether unverändert, in Essigsäure löst sich die Hülle. Nach Ablösung der Innenhaut von dem Stücke eines solchen Arterienröhrchens mittelst behutsamer mehrstündiger Maceration in verdünnter Essigsäure sieht

man, dass die gefensterte Haut an den Stellen der gehäuften Kernkügelchen, welche den Granulationen entsprechen, fehlt. Sehr häufig sind gleichzeitig die Kapillargefässe des Gehirns in solchem Falle an den Anastomosen bauchig erweitert, in ihrem Verlaufe varikös; auf und an ihnen lagern gewöhnlich die vorbeschriebenen Kugeln von gelblicher bis bräunlicher Färbung.

Sind die Granulationen zu platt gedrückten Stecknadelkopf- bis linsengrossen, durch Druck leicht ablöslichen Plaques geformt, so sieht man die Endothelialschicht in grösseren Fetzen rissig abgelöst. Am Ort der Granulationen liegen die kugligen Körper mit ihrem Inhalt an ringförmigen Kügelchen, Tab. IV. Fig. 13. c. Zwischen den einzelnen Kugeln bilden mehre, sich einander deckende, ringförmige Kreise zahlreiche feine Kanälchen. Ringsum findet man viele Fettkügelchen und Kryställchen. Dies Zerfallen der innern Gefässhaut mit Ausscheidung von Fett und Erdsalzen geschieht also durch die beschriebene Neubildung und koincidirt mit Ossifikationen in verschiedenen Theilen des Knorpelgerüstes desselben Individuums, mit Bildung der Fettleber und Cholelithiasis.

Wenn die Epithelialschicht sehr verdickt und die Kügelchen darunter angehäuft sind; so bekommen die atheromatösen Plaques scheinbar eine Lagerung zwischen den Häuten des Gefässrohres. Die genauere Untersuchung namentlich sehr kleiner atheromatöser Gefässe in der Arachnoidea ergibt nur, dass die Lagerung des Epithels eine einfache ordnungslose Aufhäufung, dass die Ringsfaserhaut und die Längsfaserschicht blosgelegt ist, auf welcher alsdann die mit dunkeln Kernen gefüllten Kügelchen und texturlose anorganische Massen haften. Die Anordnung dieser Neubildung ist der Art, dass nach der Längenrichtung der Fasern die elementaren Bestandtheile ansitzen; woraus sich die elliptische Gestaltung der ganzen Granulation ergibt.

Oft wird eine ausgebreitete Atherombildung in den kleinern Gefässästen von auffallender Imbibition der grös-

sern Gefässhäute mit Blutfarbestoff begleitet. Die innerste Gefässhaut ist hellröthlich, die elastische Längsfaserhaut meist dunkel violett gefärbt; wodurch der allmälige Absatz des mit dem Serum tiefer in die Mittelhaut dringenden Blutfarbestoffs hervorgeht, während die Epithelialschicht denselben durch die neue Anströmung immer wieder verliert. An der Epithelialschicht haften dann gewöhnlich äusserst zahlreiche Krystalle, der Form und Reaktion nach den Erdphosphaten angehörig. Die Ausscheidung dieser beiden Blutbestandtheile in der Atherose gibt eine Andeutung über die mit derselben verbundene Mischungsveränderung des Blutes.

Am höchsten entwickelt ist die Atherose endlich in den grossen Gefässen. Die innere Gefässhaut ist an vielen unregelmässig rundlichen Stellen erhoben, von schmutzig gelber und gelblich weisser Färbung, knorpelartiger Resistenz. Die Erhebungen selbst haben die innere Gefässhaut durchbrochen. Am gedrängtesten stehen die Atherome im Umkreis der Mündungsstellen kleinerer Gefässe, oft ist der Rand einer in das Atherom fallenden Gefässmündung von dieser Masse in Gestalt zackiger zerrissener Franzen umfasst. Auf der innern Oberfläche grosser Atherome ist auch ohne vorgängige Bildung von verirdeten Konkretionen die Oberhaut in rundlichen, unregelmässig zerrissenen Stücken abgelöst. Das grosse vollgebildete Atherom hat nach dem Gefässrohr eine konvexe Oberfläche; verkalkte und verknöcherte Atherome bedingen durch den Substanzverlust eine Einziehung und haben somit eine konkave Oberfläche. Bei der röthlichgelben bis dunkelgelben Färbung der Atherome fallen einzelne Punkte von hellerer, oft weisslicher Färbung auf, die von der grössten Renitenz sind und den Werth von Verirdungs-, resp. Verknöcherungspunkten haben.

Bei dem ausgebildeten Atherome unterscheidet man an der Stelle des Gefässrohrs durch vielfach zu wiederholende Transversalschnitte folgende fünf Schichten von aussen nach innen:

1) Eine gleichmässig rothe, stark injizirte Zellgewe-

beschicht, künstlich in zwei Blätter zu sondern. Das äussere besteht aus den in Schlangenlinien parallel gelagerten Zellfasern, zwischen welchen mit Blutkörperchen gefüllte Haargefässe verlaufen, das innere enthält die Fasern sparsamer, im unregelmässigen Netz mit sehr vielen Fettbläschen.

2) Eine hell gelblich-rothe Schicht aus Kernfasern, zahlreichen Fettkügelchen mit einzelnen durchsetzenden Gefässen. Die Fasern sind von grossen, runden Kernen besetzt.

3) Eine strohgelbe Schicht von grosser Renitenz; sie besteht aus Fasern von 0,003—0,005 mill. diam., in Bündel und Fascikel verbunden. In Essigsäure werden sie vollkommen durchsichtig. Auf ihnen lagern 0,005 mill. habende granulirte Körnchen, unlöslich in Alkohol, Aether und Essigsäure, in Salzsäure vollkommen löslich. In dieser Schicht ist bisweilen eine lichte Streifung mit blossem Auge wahrnehmbar. Wenn durch den Quetscher eine solche Leiste herabgedrückt wird, so zerklüftet sie in viele Bruchstücke rhomboëdrischer Tafeln von starkem Glanze.

4) Eine sehr dünne Schicht querer Kernfasern mit vielen aggregirten Fettkügelchen besetzt, Tab. IV. Fig. 13. b. Diese Lage zeigt oft bei uneben schwieligen Atheromen die Anlagerung spindelförmiger Zellen, bisweilen zu Faserzellen ausgebildet, welche endlich selbst wieder im Zerfallen mit kugligen Aggregaten belegt sind.

5) Eine sehr dünne, meist strukturlose Schicht, auf welcher hier und da Epithelialzellen, Fettkügelchen, rhombische Tafeln des Cholestearins aufgehäuft sind, Tab. IV. Fig. 13. a. d. Um die Einmündungsstellen der kleinern Gefässe erstreckt sich ein Netz elastischer Fasern in diese Schicht hinein.

Die erste Schicht stellt die Zellhaut des Gefässes dar, mit den Abnormitäten ungewöhnlichen Fettreichthums nach innen und einer Entwickelung von Kernfasern (sub Nro. 2). Die dritte Lage ist die elastische Gefässschicht, charakterisirt durch die Stärke des Durchmessers, die Faserverbindung und Reaktion auf Essigsäure. Sie sind schon von anorganischer Masse der formlosen Erdsalze und der krystallinischen

Fettsäure bedeckt, ein Beweis, dass bis hierher eine Durchdringung der innern Gefässhäute mit Blutserum erfolgt sein muss. Die nächste vierte Schicht hat die Charaktere der Ringsfaserhaut, diese hat an Mächtigkeit verloren und dient in den meisten Fällen Fettablagerungen zur Stätte. Die spindelförmigen Zellen, allerdings von seltenem Vorkommen, sprechen entweder für eine Massenzunahme durch Hypertrophie oder für einen in der Umgebung der Fettablagerungen selten erscheinenden Exsudativprocess. Die meist strukturlose, innerste Schicht ist die durch Zerstörung der epithelialen Schutzwand veränderte gefensterte Haut. Die Epithelialschicht selbst ist stellweise in anhaftenden Resten von Zellhäufchen vorhanden.

Die Häute um verknöcherte Atherome unterscheiden sich dahin: Unter der äussersten Zellhautlage kommt eine Fettzellschicht überreich an Fettbläschen, mit ausgedehnten Kapillargefässen durchzogen; um diese herum sind schon viele rhombische Kryställchen sichtbar. Viele Haargefässe sind schlauchartig ausgedehnt und von Blutkügelchen erfüllt. Darauf kömmt eine sehr starke Schicht von Kernfasern, mit länglich ovalen, 0,003 mill. grösseren Durchmesser habenden, undurchsichtigen Körperchen.

In den verknöcherten Stellen sieht man: 1) eine Menge rhombischer Kryställchen, die, in Wasser und Essigsäure unlöslich, sich in Salzsäure ohne Aufbrausen lösen. Sie sind bedeckt von Fettbläschen und amorpher anorganischer Masse; 2) röhrige, mit einander sich vereinende Kanälchen von 0,03 mill. Breitedurchmesser, besetzt mit runden aggregirten Kügelchen und regelmässig auflagernden, langgezogenen, schwärzlichen Körperchen, welche jedoch keine Zacken zeigen und daher ungefähr den pathologisch veränderten Knochenkörperchen entsprechen.

Ausserdem gibt es verirdete Atherome, in denen man nur krystallisirte und amorphe Massen, ohne Spur von Knochenbildung vorfindet.

Die Aherose zeigt der Reihe nach folgende Entwickelung:

1) Von den Haargefässen aus, welche nur von einer Membran gebildet werden, bis in die innere Gefässhaut der grössern Stämme wird in Folge einer Blutmischung, die durch den Ueberschuss fester anorganischer Theile ausgezeichnet ist, ein Neugebilde aufgelagert, das in der ersten Entwickelung des Zellenlebens steht, ohngefähr adäquat der Hornzelle; — die Atheromkugeln.

2) Durch Auflagerung der Atheromkugeln obliteriren die erst varikösen und ungleich erweiterten Blutgefässe, zerreissen auch und geben zu Kapillarapoplexien Veranlassung. Auf der Innenhant der grossen Gefässstämme lagern um diese Kugeln Fett, Erdsalze und übermässig erzeugtes Epithel.

3) Das Blutserum durchtränkt die innern Gefässlagen grösserer Stämme und führt häufig Blutfarbestoff in die Gewebe über.

4) Auf diese Durchfeuchtung der Gefässwände erfolgt Zerstörung der innersten Epithelialschicht und der gefensterten Haut. Die widerstandsfähigen quer- und längsgefaserten Gefässhäute werden von den anorganischen Massen durchlagert. Die Tunica adventitia erhält Neubildungen, wodurch in ihr ein die Brüchigkeit der innern Häute kompensirender Dichtigkeitsgrad erzielt wird, der jedoch durch die allgemeine Disposition des Blastems zur Fettabscheidung beeinträchtigt ist.

5) Dadurch, dass der Anstrom der spezifisch geänderten Blutmasse an den Ausmündungsstellen der Seitenäste am stärksten wirkt, sind diese Veränderungen der Gefässhäute an den Stellen der Ramifikation am bedeutendsten. Indem die Ablagerungen daselbst entweder als verirdete Masse ein festes Aggregat bilden oder dem neuen Blastem die Anlage zur Knorpel-, resp. Knochenablagerung mitgetheilt ist, erfolgt die Obsoletion an einzelnen Stellen der Ramifikation. Sowie die Haargefässe werden einzelne Gefässabtheilungen von der Cirkulation ausgeschlossen. Es verfällt der dem verödeten Stromgebiet angehörige Organtheil, kümmerlich durch Kollateralkreislauf ernährt, allen Folgezuständen der Anämie

und des Ernährungsmangels, bei völliger Abschliessung vom Kreislauf der brandigen Zerstörung.

Wenn in den Hauptgefässstämmen durch die Atherose einzelne Abschnitte der innern Gefässhäute gänzlich zerstört sind, ist die Anlage zu Aneurysmen gegeben.

Um diese Beziehungen und das Verhältniss zwischen den Zerstörungen der grössten und kleinsten Gefässe kennen zu lernen, wird es nöthig, einzelne Fälle von Zerreissung der Aorta, die durch ihre Seltenheit ohnehin das allgemeinere Interesse beanspruchen dürfen, vorzuführen:

1. Frau St. V., 39 Jahr alt, wurde am 23. Januar 1847 in das Hospital gebracht und starb ohne Untersuchung sofort, indem sie unter lautem Schrei zusammenbrach.

Körper mittler Grösse, gut genährt, Kopfhaar braun, Iris blau. Hautdecken von glänzend weisser, wachsähnlicher Färbung.

Beide Lungen an der hintern Fläche locker zellig an die Kostalpleura geheftet; ihr Gewebe blassbraun, krepitirend, trocken und blutleer.

Im Herzbeutel einige Tropfen klares Serum; der linke Ventrikel von verdickten Wandungen mit Verengung des Innenraums, die zweispitzige Klappe am freien Rande verdickt; im linken Ventrikel etwas festes, im rechten Vorhofe eine grosse Menge schlaffen Faserstoffgerinnsels.

Bei Eröffnung des Unterleibes finden sich die dünnen Därme von einigen Platten schlaffen Blut- und Faserstoffgerinnsels bedeckt. Nach Herabschlagen des grossen Netzes sieht man eine grosse Quantität ebensolchen Gerinnsels im linken Lendentheile. Es ist fest, dunkelschwärzlicher, fast theerähnlicher Färbung. Die Milz ist dicht an die Bauchwandungen angepresst, die über die linke Niere gezogene Bauchfellplatte sackartig erfüllt und in das Niveau des Magens erhoben. Links von dem etwas rechts gedrängten Leberlappen erhebt sich eine Kindskopf grosse, prall angespannte Geschwulst.

Die Brustaorta ist in ihrem Lumen, dem Gewebe der

Häute und in der Elastizität unverändert. Nach dem Uebertritt aus dem Hiatus aorticus in die Bauchhöhle ist sie zu dem Sack von eben genannter Grösse ausgedehnt. Aus dem Sack entspringen die Aeste des Tripous, darunter geht in fortlaufender Vertikale mit der Eintrittslinie die absteigende Aorta an der hintern Fläche einen Zoll unter der Eintrittsstelle ab. Auf der gewölbten Oberfläche ist der Sack geborsten, so dass die Mündung eine Zweithalerstück grosse Oeffnung ausmacht, mit unregelmässig zerrissenen, zackigen Rändern. Die Höhle ist mit festem, frischen und ältern, blassröthlichen, derben Blutgerinnsel von fleischähnlichem Ansehen gefüllt. Die Aeste der Aorta zeigen keine weitern Anomalien.

Leber verflacht, ihr Gewebe lichtgelb, fetthaltig, die Gallenblase ist von dunkelbrauner Galle ausgedehnt. Milz dunkelroth, blutreich, mürbe. Der Peritonäalüberzug des Magens ist im Umfang der kleinen Kurvatur von dunkelrothem Extravasat gleichmässig durchsetzt. Das Pankreas ist blutreich; die Nieren völlig blutleer; das submuköse Gewebe der Harnblase zu säulenartigem Balkennetz geschwellt.

Die Kanalisation des in dem Aneurysma der Bauchaorta angesammelten Faserstoffs hat eine lange Zeit den Blutlauf nach der untern Körperhälfte zugelassen. Mit den Erweiterungen der Höhle mehrte sich der Absatz von Faserstoffgerinnsel. Nachdem die Arterienhäute bis zur Grenze ihrer Elastizitätsgrösse ausgedehnt waren, erfolgte die Berstung. Am längsten wurde noch der Digestionsapparat mit Blut versorgt; dafür spricht der Blutreichthum dieser Organe in Anbetracht der Anämie aller übrigen.

Ein anderer Fall von Berstung des Hauptgefässstammes an benachbarter Stelle bot schon im Leben Gelegenheit zu folgender Beobachtung:

J. U. Maler, 32 Jahr alt, hatte im Jahre 1835 an Bleikolik längere Zeit, später oft 1 bis 2 Tage an ähnlichen Zufällen gelitten. Seit ¼ Jahr war er von seinen Arbeiten zurückgetreten und hatte bei auffallend bleichem Ansehen

kneipenden Schmerz im Epigastrio, nach dem Rückgrat zu hinziehende Schmerzen nebst hartnäckiger Verstopfung. In ärztlicher Behandlung waren diese Zufälle als chronische Bleikrankheit angesehen worden. Darin bestärkten noch zwei in der letzten Zeit erschienene konvulsivische Anfälle.

Am 7. März 1847 fand ich bei dem Kranken folgenden Zustand: Gesichtsfarbe gelblich-kreideweiss, Kopfhaar dunkelblond, Iris braun, Pupille verengt, die Bedeckungen des Brustkorbs abgezehrt, die Töne über den Herzventrikeln normal; der erste Aortenton sehr schwach, der zweite stark, fast metallisch klingend und bis in die beiden Infraklavikularräume schallend. Ueber den Karotiden hörte man beide Töne; die rechte Radialis gab keinen Anschlag, an der linken zählte man 130 sehr schwache Pulse.

Etwa 10 Centimeter unter dem Processus xyphoideus erhebt sich eine pulsirende Geschwulst, welche 1 Centimeter tiefer anschlägt. Sie erhebt sich synchronisch mit dem Herzschlag 120—130 Mal in der Minute. Sie hat halbkuglige Gestalt, konvexe Oberfläche und ist, soviel sich ohngefähr messen lässt, 10 Cent. lang, 8 Cent. breit. Mit ihrem obern Theile drängt sie die Leber nach aufwärts. Im Praecordio hört man 2 Töne, 11 Cent. tiefer, wo die Geschwulst anschlägt, zwei reibende Geräusche (bruit de va et vient); der Anschlag ist so stark, dass der Kopf erhoben wird; mit der aufgelegten Hand ist kein Schwirren fühlbar. Der Unterleib ist ringsum eingezogen. An den Kruralarterien ist der Puls schwirrend, mit dem Herzschlag synchronisch, gibt keinen Ton.

Der Kranke erinnert sich jetzt, seit 10 Tagen fortwährendes Klopfen im Bauche und Herzklopfen empfunden zu haben; er findet die grösste Erleichterung in der Seitenlage nach rechts zusammengebeugt; bisweilen durchziehen fliegend stechende Schmerzen die Stelle der Geschwulst.

Die Krankheit bestimmte ich, wie sich nach den angegebenen Zeichen wohl von selbst versteht, als Aneurysma per Aorta abdominalis, glaubte aber den Sitz nach der

Stellung der Geschwulst unterhalb des Abganges des Tripous annehmen zu müssen. Dabei machte ich auf die Gefahr der Berstung aufmerksam, welche durch die starke Pulsation bei der Umfänglichkeit der Geschwulst, durch das dem Kranken vermöge seiner Intensität erst seit Kurzem bemerkbare Pulsiren, durch den Blutandrang nach dem Aneurysma bei allgemein sichtlicher Anämie und endlich durch die stechenden Schmerzen in der Geschwulst als nahe bevorstehend anzusehen war.

Die Prognose erfüllte sich nur zu bald. Der Kranke hatte bis zum Morgen des 8. März mehre breiige Stühle entleert und dabei mehre Ohnmachten gehabt. Die Zeichen waren unverändert, nur fehlten die schwirrenden Geräusche an der Anschlagsstelle. Die Bindehaut der Sclerotica war trocken, die Cornea matt, die oberen Augenlieder hingen herab. Der Patient war bei ganzem Bewusstsein und voller Hoffnung. Nachmittags 3 Uhr erfolgte plötzlich der Tod.

Sektion nach 24 Stunden.

Körper gross, mager; Brustkorb unter den Schlüsselbeinen eingezogen, Bauchdecken angespannt, Hautdecken glänzend weiss.

Schädelgewölbe oval, Knochentafeln verdickt, Diploë blutleer. Die weiche Hirnhaut über der Wölbung der grossen Hemisphären leicht getrübt. Die weisse Markmasse glänzend weiss, fest und zähe, blutleer, ebenso die graue Schicht auffallend entfärbt. Im dritten und beiden Seitenventrikeln einige Tropfen klares Serum. Die Sinus von dünnflüssigem, hellrothem Blute erfüllt; am Schädelgrunde 2 Unzen klares Serum.

Beide Lungen frei, das Gewebe der obern Lappen blassbraun, krepitirend, trocken, im linken obern Lappen einige Tropfen dünnflüssigen Blutes, ebensolches in beiden untern Lappen.

Die beiden Basilararterien waren erweitert, unter ihrer Innenhaut einzelne gelblich-weisse hanfkorngrosse Granulationen. Im Herzbeutel zwei Drachmen Serum, der linke

Ventrikel in seinen Wandungen verdickt mit Verengung des Innenraums, der Herzmuskel blassbraun; an den Klappen hängt etwas schlaffes Faserstoffgerinnsel. Der Raum der rechten Kammer ist ebenfalls verengt, die Häute der grossen Gefässstämme verdickt.

In der Bauchhöhle sieht man nach Erhebung des normal herabhängenden, grossen Netzes die Kapsel der linken Niere zu einer Kindskopf grossen Geschwulst erhoben. Diese ist von fest anhaftendem dunkelschwärzlichen Blutgerinnsel erfüllt; in der vordern Wand eines Gansei grossen auf der vordern Wand der Aorta liegenden Sackes ist eine dreiseitige Berstung. Die Ränder dieser Oeffnung werden von den im hohen Grade verdünnten Arterienwänden gebildet. 19 Cent. unterhalb der Theilungsstelle des Aortenbogens liegt dieser Sack an der rechten Seite der Aorta. Die letztere hat dicht über der Entstehung des Aneurysma 3,5 Cent. diam., der Querdurchmesser des aneurysmatischen Sackes beträgt an der Eingangsstelle in die Aorta 4,5 Cent.; in der Mitte des Sackes sammt der Aorta 6 Cent. Vom untern Ende des Aneurysma bis zur Theilungsstelle in die beiden Iliacae 9 Cent. Der Sack war von festem Faserstoffgerinnsel erfüllt, an dessen hinterer Fläche eine flachkonkave Rinne für das durchströmende Blut gebildet war*). Die Gefässhäute zeigten in beiden Fällen dicht an der Durchbohrungsstelle scharfe, abgeschliffene bikonvexe Ränder, doch ringsum waren sie von faserknorpligem Ansehen. Die elastische Faserhaut lag an dieser Stelle, nur von Ringsfaserhaut bedeckt, nach innen blos; auf der letzteren lagen statt intermediärer und epithelialer Schicht aggregirte, anorganische Körnchen, in Essigsäure unlöslich, und lösliche kubische Kryställchen.

Die alten, fleischähnlichen Faserstoffgerinnsel zeigten

---

*) Leber blassbraun, fetthaltig. Milz dunkelbraun, blutreich. Schleimhaut des Magens und Dünndarms blassgelblich, mässig gewulstet. Pankreas blutreich, Nieren völlig blutleer. Harnblase zusammengezogen, leer.

die schollenförmigen Blätter desselben; den frischen Gerinnseln waren wenig Blutkügelchen beigemengt.

Die beiden Fälle bezeichnen zwei Hauptformen des Aneurysma, die cylindrische und die spindelförmige; sie geben ein Bild des ganzen Verlaufs und sind darum vorzugsweise von mir zur speciellen Schilderung gewählt worden.

Die Entstehung dieser Veränderungen des Gefässkalibers beruht im ersten Anfange darauf, dass ein einzelner Punkt der stark anströmenden Blutmasse einen geringeren Widerstand zu leisten vermag. Die Veränderung der Gefässwandung kann auf verschiedene Weise hervorgebracht werden. Die lokale Hypertrophie des Endothels in Verbindung mit einer durch Exsudation bewirkten Verdickung der äussern Gefässscheide gibt einen häufigen Grund der verminderten Renitenz und Elastizität in beschränktem Umfang; wie der Verlauf vieler von mir beobachteten Aneurysmen der aufsteigenden Aorta und des Bogens, die ich andern Orts spezieller erörtern will, und unter andern auch der letzte Fall des halsförmigen Aneurysma beweist. Aber auch rein mechanische Momente bringen an cirkumskripter Stelle der Gefässwand eine Elastizitätsverminderung und somit die Gelegenheit zu Aneurysmen hervor. Ein sackförmiges Aneurysma der Brustaorta beobachtete ich bei einem Klempner nach Sturz von einem Dache, ein Aneurysma der Bauchaorta nach einem Hufschlag auf die Gegend des Epigastrium.

Indem an einem Orte geringerer Widerstandsfähigkeit eine Ausbuchtung entsteht, wird diese von Blut ausgedehnt. Dies Moment der Kreislaufstörung verbleibt und bringt an den Punkten im Umfang einen den Elastizitätsgrad derselben übersteigenden Druck hervor. Durch diesen folgen sie dem schon ausgebuchteten Punkte nach, und so entsteht die Vergrösserung des aneurysmatischen Sackes.

Die Erweiterungen eines ganzen Theils des Gefässrohrs und Ektasien beruhen stets auf der schon gedachten Erkrankung der Gefässscheide und Atherose des Rohres. Durch den Verlust an Elastizität gibt das Arterienrohr dem Blut-

druck immer mehr nach und kehrt nicht mehr zu der verkleinerten Volumensform zurück.

Die Veränderungen der Gefässhäute bestehen nach Rokitansky darin, dass die innere Schicht von den verschiedenartigen Auflagerungen gebildet wird; auf sie folgt die entfärbte zerklüftete, in Fettmetamorphose begriffene Ringsfaserhaut, auf diese die elastische und die hypertrophische Faserhaut. Wenn auch in den Ektasien und Totalausdehnungen der Hauptgefässe die Atherose der Innenhaut z. B. gewöhnlich in den Aneurysmen des Arcus aortae und der Aorta thoracica gefunden wird, so ist sie keineswegs immer vorhanden; es stehen diese Zustände nicht im nothwendigen Bezuge der Gegenseitigkeit. In dem zweiten beschriebenen Falle war nur in einem entfernten Gefässstamme beginnende Atherose, die Innenhaut der Aorta ausserdem unverändert. Dagegen beobachtet man häufig, dass das ganze Arterienrohr von ausgebildeten fibro-kartilaginösen und verknöcherten Atheromen durchsetzt ist und das mitten inne liegende freie Stück zum Aneurysma sich ausbuchtet. Die starren Wandungen berauben diesen Theil seiner Elastizität. Eine Kraft, die sich in Wellenlinien fortpflanzt, geht mit der Begegnung einer Reihe von Knotenpunkten verloren.

Intermediäre und Ringsfaserhaut schwinden in der aneurysmatischen Tasche durch Druck der Faserstoffgerinnsel, nur die widerstandsfähige elastische Faserschicht liegt an ihr an. An der Stelle des Anstosses wird auch das Netz dieser Fasern immer mehr gelockert, bis mit dessen Lösung die Berstung erfolgt.

Zerreissungen einer Gefässhaut sind niemals beobachtet worden, ebensowenig Spuren von Exsudation und Verschwärung im Faserstoff. Dahin zielende Ansichten einzelner Autoren gründen sich nicht auf eine sorgfältige Untersuchung. Spuren von Bildung innerer Gefässhaut habe ich in den Faserstoffgerinnseln nicht finden können.

Die Fortsetzung der Cirkulation durch das Faserstoff-

gerinnsel bis zu einer gewissen Zeitdauer, bisweilen bis zu einer der bekannten Weisen der natürlichen Verschliessung ist sehr beachtenswerth. Der anströmende Blutcylinder bildet im Gerinnsel eine flach konkave Rinne, welche durch die Solidität der Faserstoffwandungen den fehlenden Theil des Arterienrohrs kompensirt. Diese Rinne ist von flacherer Konkavität als die andere Hälfte des Arterienrohrs; weil die Masse des von oben anströmenden Blutcylinders soviel an Kraft verliert, als der Widerstand des Gerinnsels beträgt.

Demnach ist Aufrechterhaltung der vasomotorischen Erregung in den Hauptorganen des Kreislaufs, Schonung aller Funktionen die Bedingung, unter welcher die gedachte Kompensation andauern und von einer Heilung gefolgt sein kann.

Die Raumerweiterungen und Zerreissungen der grössten Gefässe haben mit denen der kleinsten grosse Aehnlichkeit, ein fast identisches Verhalten. Die Ektasien und Zerstörungen der Hirngefässe kommen bei den Hirnkrankheiten in speziellen Betracht. Die Dignität einer Erweiterung oder spontanen Zerreissung eines kleinen Gefässes hängt von der Lebenshöhe und Widerstandsfähigkeit des umgebenden Gewebes ab. Als Beispiel diene folgendes Aneurysma der Basilararterie, dessen wichtige Folgen ein besonderes Interesse darbieten:

J. W. Schmidt, 42 Jahr, durch viele körperliche Leiden heruntergebracht, erlitt vor 3 Jahren einen schlagähnlichen Anfall und behielt davon eine verminderte Beweglichkeit der Zunge. Die vorgestreckte Zunge wurde stets vollständig nach links und oben emporgezogen, die Sprache war vollkommen lallend, besonders Lippen- und Gaumenkonsonanten unverständlich. Das rechte Auge schielte nach innen. Nach häufiger Wiederkehr in das Hospital wurde er am 23. Febr. 1847 zum letzten Mal aufgenommen. Der Kehlkopf ragte stärker als früher an dem langen, dürren Halse hervor, der Brustkorb war unter den Schlüsselbeinen eingesunken; in beiden Lungenspitzen die Zeichen kleiner Kavernen. Seit 14 Tagen peinigender Durchfall, Prostration

der Kräfte; Pulsfrequenz, Abmagerung. In den ersten Tagen des Monat März traten nach Andauer aller Erscheinungen der Enterophthise noch die Zeichen einer Infiltration des untern linken Lungenlappens ein. Tod am 9.

Körper gross, abgezehrt. Kopfhaar schwarz, Iris braun. Brustkorb unter den Schlüsselbeinen eingezogen, nach abwärts gesunken. Bauchdecken eingefallen.

Schädelgewölbe oval, Längenblutleiter von dünnflüssigem Blute erfüllt. Weiche Hirnhaut verdickt, leicht ablöslich. Die Riechkolben gross und breit, die Schleimdrüse ungewöhnlich dick und fest.

Bei Erhebung des verlängerten Marks erkennt man am linken Seitenstrange die linke Vertebralarterie zu drei an einander hängenden Anschwellungen geformt, kurz vor dem Uebergange in die Basilaris. Das Lumen der linken Vertebralarterie geht nach gleichmässigem Verlaufe erst in zwei muskatnussgrosse, dann in einen taubeneigrossen Sack über, die durch halsähnliche Einschnürungen getrennt eine elliptische Gestalt haben. Die Kapseln dieser einzelnen Anschwellungen bildet elastische und Ringsfaserschicht der Arterie, die innerste Schicht bildet ein texturloses Gewebe; der Inhalt besteht in festem Faserstoffgerinnsel mit gelblichem Blutfarbstoff gemengt. Die taubeneigrosse Masse liegt dicht auf dem Foramen condyloideum anterius der linken Seite und komprimirt den linken Nervus hypoglossus. Die andern beiden Geschwülste sind von den Wurzelfäden des Vagus umsponnen. Die Markmasse ist blass, blutleer, weich und unelastisch. Am Grunde des linken Sehhügels ist dicht am Eintritt des Hirnschenkels eine bohnengrosse, leere Höhle, deren Wandungen gelblich-braun und weich sind. Die Hirnarterien sind erweitert, von dunkel violettem Blute erfüllt, ebenso die Sinus davon erweitert. Am Schädelgrunde etwas klares Serum.*)

*) Das übrige Ergebniss: Beide Lungen fest mit der Kostalpleura verwachsen; in der rechten Spitze eine faustgrosse, nur von einer oberflächlichen Gewebeschicht bedeckte Exkavation mit schwärzlichen,

Das an und für sich kleine Aneurysma brachte also hier durch Druck auf den Hypoglossus eine bedeutsame Einseitigkeit in die Bewegung eines für Athmung und Digestion so wichtigen Theils.

Beiläufig ist dieser Fall ein kardinales Beweismoment für die schon von Galen angegebene rein motorische Energie des Hypoglossus.

Bekanntlich ist der wichtigste analoge Fall der folgende: der von Choisy und Montault 1833 beobachtet wurde. Nach Sturz auf den hintern Theil des Halses fand sich nach heftigem Schmerz und erschwerten Bewegungen desselben die Schwierigkeit, einzelne Worte auszusprechen.

1831 bemerkte man an dem Kranken in Dupuytren's Klinik, dass Geschmack und Gefühl auf der linken Zungenhälfte unverändert waren, dasselbe an dem nämlichen Kranken in Gendrin's und Rostan's Klinik. Zu Grunde lag eine hydatidöse Geschwulst zwischen der linken Hemisphäre des Kleinhirns und dem verlängerten Mark, die einige Linien in den Rückgratskanal und zum foramen condyloid. anter. drang. Nach dem Austritt aus dem Hirn sind Glossopharyngeus, Vagus, Accessorius Willisii und Hypoglossus sinister atrophirt. — Jobert beobachtete Nierenlähmung bei Kompression des Hypoglossus.

---

glatten, festen Wandungen. Der übrige Theil der rechten Lunge dunkelschwärzlich, blut- und luftleer, von zahlreichen, linsen- und erbsengrossen graulich weissen, über die Fläche hervorspringenden Granulationen durchsetzt. Linke Lunge ein verdichtetes, dunkel schwärzliches, blut- und luftleeres Gewebe, von Tuberkelgranulationen durchsetzt. Im Herzbeutel 2 Dr. klares Serum, im Herzen schlaffes Faserstoffgerinnsel; im übrigen Gefässapparat keine Anomalie.

Leber vergrössert, mit Farbenscheidung des Gewebes, fetthaltig. Milz geschwellt, ihre Kapsel mit dem äussern Peritonäalblatt verwachsen, ihr Gewebe dunkelbraun und fest. Magenschleimhaut blass, die Submucosa ringartig um den Pylorus herum von linsendickem festfaserigen Gewebe durchsetzt. — Die Schleimhaut des Dünndarms von sinuösen Geschwüren durchsetzt bis zur Valv. Bauhini. Exsudat in der Kortikalschicht der Nieren.

Der von mir geschilderte Fall ist von ungleich grösserer Beweiskraft für die rein motorische Energie des Hypoglossus. Der stete Druck des Aneurysma auf diesen Nerven ganz allein brachte kontinuirlich die Zungenabweichung nach links hervor.

Die neuen Untersuchungen von Riffi und Morganti ergeben ebenfalls, dass Glossopharyng. und Ramus lingualis n. quinti kein Bewegungsvermögen haben und nur durch grosse Sensibilität auf angebrachte Reize Reflexbewegungen hervorrufen*). Der Hypoglossus ist reiner Bewegungsnerv der Zunge.

Die Untersuchung der Ektasien und Berstungen in den Haargefässen bedingen so wesentliche Alterationen in den Grundgeweben, worin sie lagern, dass sie aus diesem Zusammenhange nicht herausgerissen werden. Schematisch sei hier nur der Grundtypus dargestellt, der sich bei allen diesen Ektasien und Gefässzerreissungen wahrnehmen lässt. Zuerst verliert das Gefäss einen Theil seiner Elastizität, widersteht an einzelnen Stellen dem Andrang der Blutkügelchen daher nicht mehr vollständig. Hiermit dehnt sich das Gefäss an einzelnen Stellen ampullenförmig aus, bekömmt ein variköses Ansehen. Im weitern Verlauf bilden sich, wie oben gedacht, an der Aussenfläche der Gefässe kuglige Atheromkörper von 0,015 — 0,02 mill. diam., bald vollkommen rund, bald elliptisch, bald unregelmässig sphäroidisch, von gelblich weisser bis brauner Färbung. Sie sind von vielen Kernkörperchen vollkommen ausgefüllt und unterscheiden sich von den Eiterkörperchen nur durch Grösse, Undurchsichtigkeit der Kernkügelchen und vollkommen unveränderte Beschaffenheit in Essigsäure. Diese Bildung ist stets mit Atherose der grössern Gefässe identisch und insofern diese Auflagerung auf das zarte Gewebe der Haargefässe mit den beschriebenen Bildungen auf der Innenhaut grösserer Gefässe zusammenfällt; so habe ich nicht Anstand genommen,

*) Annal. nuov. di Medic. Aug. et Sett. 1846.

diesen Zustand als Atherose der Haargefässe zu bezeichnen. Gleichzeitigkeit des Vorkommens und Analogie der Bildung bürgen für die Richtigkeit der Ansicht.

Wenn durch die Atherose keine Berstung in den Haargefässen entsteht, so erfolgt ihre Obsolescenz. Die Wände werden an einander gelöthet, lösen sich endlich bei erfolgender Resorption in einzelne spindelförmige und unvollkommen cylindrische Bruchstücke, die man als solche durch umgebende Atherom-Körperchen erkennt und z. B. in der Nachbarschaft apoplektischer Cysten häufig findet.

4. Gewebeveränderungen in den Venenhäuten.

Sie erleiden weit seltener eine Veränderung in der Textur ihrer Häute, obwohl ihre Theilnahme an pathologischen Vorgängen durchaus nicht selten ist.

Die Veränderungen der Venenhäute durch Exsudativprozesse bestehen nach Rokitansky in Entfärbung der Innenhaut und Ringsfaserhaut und Röthung der Zellscheide. Diese Farbenveränderungen reduziren sich nach meinen Beobachtungen auf eine grössere oder geringere Imbibition mit Blutfarbestoff; sonst war an der innern Epithelialschicht keine Veränderung nach Exsudativprozessen wahrnehmbar.

Als Produkt der Entzündung ergibt sich im Lumen der Höhle entweder ein Faserstoffpfropf oder Eiter. Die Pfröpfe haben eine cylindrische Gestalt, füllen das Lumen nicht bis zur vollen Anspannung aus, sind meist nur 1 bis 3 Zoll im Continuo, dann zackig abgebrochen von gelblich weisser, röthlicher, bis braunrother Färbung. Faserstoffschollen, Blutkügelchen, selten nur Exsudatzellen waren ihre Bestandtheile. Das eiterige Produkt zeigte die Eiterkügelchen meist mit sehr feinkörnigen blassen Kügelchen, vielen Fragmenten der Epithelialzellen und molekularer Masse.

Die Hypertrophien der Innenhaut der Vene kamen ungleich häufiger vor; z. B. eine Verdickung längs eines ganzen Gefässtheils mit Phlebektasie. Mehrfache Schichten fast viereckiger Epithelialzellen, bisweilen noch

durch centrale Kerne als Neubildung charakterisirt, finden sich vor, Tab. IV. Fig. 12. a.

Als Schwund der Innenhaut kommt bei Phlebektasien grösserer Venenstämme und sichtbarer Verdünnung ein Zustand vor, in welchem einzelne Stellen der Innenfläche sehnenähnlich glänzend, gegen die blaurothe Färbung der umgebenden Stellen abstechen. An diesen unregelmässigen Flecken fehlt die epitheliale Schicht und die vielfach verlängerte Schicht ringartig verlaufender, einfacher und verästelter Fasern liegt zu Tage.

Die pathologischen Texturverhältnisse der Venen und Lymphgefässe erfordern noch viele sorgfältige Forschungen. Der letzteren habe ich im ersten Bande in den Abschnitten Typhus und Tuberkulose mehrfach gedacht. Anhangsweise hier die Schilderung von Veränderungen der Lymphgefässe durch Infiltration mit Medullarkrebs.

Mit Krebs des Pankreas, des Magens und der Leber waren die Lymphgefässe längs des ganzen Darmplexus zur Dicke von Zwirnsfäden, einzelne bis zu der eines Rabenfederkiels geschwellt; ihre Zellscheide fein röthlich injizirt. Die Innenhaut war mit langgezogenen, oft spindelartigen, gekernten Epithelialzellen neuer Bildung belegt, darunter das cirkuläre Netz von Quer- und Längsfasern und tiefer die elastische Längsfaserschicht. Der Inhalt der Lymphgefässe war von milchweisser Färbung und zähflüssig, in enormer Quantität vorhanden. Er bestand aus Eiterzellen, die an den Rändern korrodirt, aus vielen kleinen aggregirten Fettkügelchen mit Mangel von Kernbildung (also keine Lymphkörnchen), aus grossen runden Krebszellen. Aether löst die gehäuften Fettkügelchen, ohne Wirkung auf die andern Theile. Essigsäure löst die Hüllen der Eiterzellen und spindelförmig gestalteten Epithelialzellen; die Kernmassen der Eiterzellen und die grossen runden Zellen bleiben unverändert; kohlensaures Ammoniak verwandelt ebenso wie verdünntes Kalihydrat alle Bestandtheile im molekulare Masse.

Diese durch die verbreitete Theilnahme sämmtlicher

Lymphgefässe sich auszeichnende Beobachtung beweist also, dass Bildung von Eiter und Medullarmasse im Innern der Lymphgefässe mit Desquamation und Neubildung der innern Gefässmembran und unter erhöhter Vaskularisation der Gefässscheide erfolgt. Demnach zerstört die Krebsbildung nicht immer die Gefässwandungen. Der entgegengesetzte Fall, namentlich in der Nähe des Lymphgefässplexus und drüsenähnlichen Konvolute ist bei weitem häufiger.

Achter Abschnitt.

Die Gewebeveränderungen des Nervensystems.

---

1. Hypertrophie des Gehirns.

Diese bei Erwachsenen seltene Krankheitsform charakterisirt sich durch Volums- und Gewichtsvermehrung, durch augenscheinliches Emporschwellen der Gehirnmasse über die Durchsägungsfläche des Schädels, Abplattung der Hirnwindungen, durch Ueberwiegen der weissen Markmasse, verminderte Resistenz. Rokitansky setzt ihren Grund in eine übermässige Anhäufung der intermediären bindenden Körnchensubstanz, stellt aber jede Vermehrung in der Summe der Nervenröhrchen oder jede Massenzunahme der bestehenden in Abrede.

Mehrmals hatte ich Gelegenheit, im Laufe der Jahre partielle Massenzunahmen des Gehirns zu beobachten; erst in diesem Jahre kam der nachfolgende, besonders merkwürdige Fall dieser Art vor.

Ein ausgezeichneter Miniaturmaler, der sich besonders seit den letzten Jahren seines Lebens mit besonderer Vorliebe intuitiven Studien hingegeben hatte, starb an Apoplexie.

Die Diploë war äusserst blutreich, die innere Schädeltafel von bröckligem, villös aussehendem Osteophyt bedeckt,

im ganzen Umfang fest mit der Dura mater verwachsen. Die Oberfläche der Hemisphären des Grosshirns war schwellend, auf ihrer Oberfläche vollkommen glatt, eine gleichförmige Halbkugel, an der nur flache Linien die Stelle der Windungen andeuteten. Die weisse Markmasse ist an allen Theilen des Hirns dergestalt überwiegend, dass die graue Masse nur einen äusserst schmalen, blassgrauen Saum darstellt. Die weisse Markmasse hat im Kleinhirn von vorn nach hinten 4 Cent. Durchmesser. Die Markmasse ist teigähnlich, weich und unelastisch.

Die wiederholte mikroskopische Untersuchung zeigte das Gefüge zwischen den Nervenprimitivfasern und den Hirnkügelchen sehr dicht. Die Primitivfasern verliefen in selten konstanter Streckung, fast ohne alle Bildung von Varikositäten. Vergleichende, simultane Untersuchungen anderer Gehirne zeigten in diesem Hirne keinesweges ein vorwaltendes Ueberwiegen der Hirnkügelchen gegen die Primitivfasern. Finden wir also bei Massenzunahme des Gehirns keine Bildung neuer Formelemente, auch nicht das Vorwalten eines bildenden Elements gegen das andere; so sind wir genöthigt, eine überwiegende Neubildung beider Formelemente anzunehmen. Die geringe Neigung zur Bildung von Varikositäten lässt mit Recht auf eine qualitative Veränderung in der Nervenfaser schliessen, deren Folge die grössere Starre der Wandungen ist.

Im Gegensatz dieser absoluten Massenvermehrung des ganzen Gehirns steht eine auffallende Hypertrophie einzelner Theile desselben. Vergrösserungen des Sehhügels, der knieförmigen Körper, der Taenia, der Nilpferdefüsse, der Vierhügel und der Hirnanhänge gelangen in seltenen Fällen zur Beobachtung. In einzelnen Fällen ist besonders an den Nilpferdefüssen eine Verminderung der weissen Markfaserung bemerklich. Dieselbe bildet nur die obere Rindenschicht, während die Kügelchen des grauen Belags in vorwaltender Masse hervorstechen. Nach dem Vorkommen derselben z. B. nach Hirnkrankheiten, verschiedenartigen

Geisteskrankheiten sind solche Formen gewiss auch zu den acquisiten gehörig. Die Vergrösserung der Hirnanhänge geschieht durch Einlagerung organisirter und anorganischer Neubildungen; ist daher weiter unten erwähnt.

2. *Atrophie des Gehirns.*

Die mit dem allgemeinen Marasmus verbundene Hirnatrophie ist durch die vorzugsweise Schärfe der Hirnfaserung charakterisirt; die graue Masse des Belags ist vermindert.

Die Atrophien einzelner Theile des Gehirns kommen nach Jahre lang vorhergegangenen Apoplexien vor; sie sind bei binären Theilen durch die Asymmetrie der oberflächlichen Gestaltung, durch grössere Dichtigkeit und Blutarmuth von aussen charakterisirt. Sie kommen am häufigsten an den gestreiften Körpern, Sehhügeln, seltener an der Brücke vor. Durch Druck der am Ependyma wurzelnden Produkte, sowie durch Hirnödem werden Volumsverminderungen herbeigeführt, die, auf Einlagerung neogener Elementarbildungen beruhend, hier nicht am Orte sind.

Sehhügel und gestreifte Körper erscheinen abgeflacht, bisweilen ganz geebnet. Die Masse des grauen Belags ist geschwunden und auffallend blass; die Volumsverminderung steigt bis zur Hälfte. Das bedeckende Ependyma ist verdickt, getrübt, von ausgedehnten Gefässen durchzogen.

Die linke Hälfte der Brücke erschien in einem solchen Fall vertieft und konkavirt gegen die andere Hälfte mit besonderer Markirung der weissen Faserzüge und grösserer Dichtigkeit.

Die Nervenprimitivfasern sind unverändert und bilden fast gar keine Varikositäten; in den Hirnkügelchen ist kleinkerniger Inhalt bemerkbar. Mitten in der Masse liegen einzelne grössere Zellen von kugliger Form, 0,015 mill. diam. mit rundem Kern und Körperchen darin. Diese sind wohl noch als Residua der früheren Exsudation anzusehen.

3. Hyperämie des Gehirns.

Der Blutgehalt in den Gefässen des Gehirns ist in den verschiedensten Krankheiten am Anfang, im Verlauf, gegen Ende derselben über die Norm gesteigert. Auf den verschiedenen zu Grunde liegenden Blutmischungen beruht die pathologische Dignität der Krankheit, während die elementaren Formveränderungen die gleichen sind.

Die Hyperämie kömmt ebensowohl in der grauen Belagmasse, als im Marklager vor. In der grauen Markmasse ist der Farbenstich in das Röthliche bis in das Röthlichgelbe, erhöhter Glanz und Konsistenz eigenthümlich, sowie das Hervortreten einzelner Blutpunkte auf dem Schnitt. Die Hyperämie kömmt in jeder der beiden Grundmassen des Hirns unabhängig von der andern vor; mit Hyperämie der grauen Masse ist gewöhnlich der gleiche Zustand des weissen Marklagers vergesellschaftet, wenn anders dieselbe nicht peripherisch durch Druck der Exsudate in den Hirnhäuten bedingt wird. Die kleinsten Gefässe sind ausgedehnt, zum Theil gleichmässig, zum Theil in unregelmässig schlauchförmige Erweiterungen aufgetrieben. Man kann in der grauen Substanz Gefässe unterscheiden, wo ein weiteres mit längsovalen quer- und longitudinal gestellten Kernen besetztes mittleres von zwei engeren seitlichen begleitet wird, während an den feinsten Ramifikationen nur eine einfache Haut mit longitudinal gestellten Kernen sichtlich ist.

In einzelnen Fällen von Hyperämie der weissen Markmasse ist das Lumen der Kapillargefässe erweitert, von Blutkügelchen ausgefüllt und die kugligen aussen anliegenden Kerne in der Zahl bedeutend vermehrt.

Die Zahl der sichtbaren Haargefässe erscheint im Kleinhirn wahrscheinlich nur durch die starke Blutinjektion bedeutend vermehrt.

4. *Veränderungen der Hirnmassen durch Entzündungsprodukte.*

Ein reiches, seit Herausgabe des ersten Bandes in diesem Gebiete erlangtes Material veranlasst mich, in Beschreibung dieser Form auf die Gestaltung der betreffenden Produkte selbst mehrfach zurückzukommen.

Die Hirnentzündung bildet sich gewöhnlich 24 — 48 Stunden nach der Einwirkung der ursächlichen Momente aus. Tief dunkelrothe Färbung, wechselnder Konsistenzverlust, Gefässzerreissung und Bluterguss in verschiedenem Umfange sind die äusseren Charaktere, welche mit den Zeichen der gewöhnlich sogenannten rothen Erweichung identisch sind. Nur das Vorkommen einer ausgebreiteten Exsudation im Umfange hämorrhagischer Koagula hat die rothe Erweichung als stete und unmittelbare Folge der Hirnblutung ansehen lassen. Es ist jedoch wohl zu bemerken, dass keineswegs jede sogenannte rothe Erweichung auf Vorhandensein eines exsudativen Vorgangs schliessen lasse; vielmehr ist ein äusserlich ganz adäquater Zustand durch die Brüchigkeit der Haargefässe des Hirns ohne Exsudation möglich, der durch äussere Untersuchung der grössern Gefässstämme vermuthet, nur durch die elementare Formanalyse erkannt wird. Das Weitere hierüber in dem nachfolgenden Abschnitte.

Die graue und weisse Markmasse ist in gleicher Weise der Exsudation unterworfen, der Konsistenzverlust ist im ersten Falle ein grösserer; im peripherischen Theile ebensowohl wie im centralen Gehirnkörper. Bei einer grossen Zahl von Beobachtungen kam in den Vierhügeln und den Kommissuren allein keine Exsudattion vor.

Die Blutgefässe haben in den Fällen der durch ihre Ausbreitung schnell tödtenden Entzündungen in ihren kleinsten Aesten an Elastizität verloren; sie haben ihr gleichmässiges Lumen eingebüsst und zeigen schlauchförmige Erweiterungen, zapfenartige Einschnürungen; sie sind dicht mit Blutkügelchen erfüllt. Die Primitivfasern sind stark varikös,

stellenweise erweitert, von vollkommen ungleichen, d. h. nicht in derselben Richtung fortlaufenden Rändern, oft zu schmalen, lineären Streifen zusammengedrückt. Bisweilen zeigen die Nerven nur diese Unebenheit der Ränder, welche durch schnell wechselnde Schwellung und Einziehung eine unregelmässige Gestalt abgeben.

Die Exsudation zeigt ihre Produkte nach 48 Stunden in Form runder Kugeln, die zwischen den Hirnkügelchen, 3fach so gross als diese und zwar von 0,015 mill. diam. liegen, nur hier und da durch Spur eines deutlichen Kerns den Charakter einer Zelle annehmend. Weiterhin erscheint eine Zelle von 0,008 — 0,01 mill. diam. mit centralem Kern und sehr fein gekörntem Inhalt. Mit Gestaltung des Kerns erfolgt eine Kontraktion der Zellhülle. Gleichzeitig ist dann ein Detritus von Nervenprimitivfasern und Blutgefässen vorhanden.

Im Umfange grösserer Exsudationsheerde bilden sich durch homologen Exsudationszustand aus den Verästelungen der gemeinsamen Gefässstämme viele kleine Entzündungsheerde, die im Umfange weniger bei einander liegender kleiner Gefässäste nur ein sehr geringes Volum haben, wegen der minderen Zerstörung der Primitivfasern weniger Konsistenzverlust erzeugen. Alsdann sind die feinen Gefässe theils von Blut ausgedehnt und gestreckt, theils schlauchartig erweitert, theils leer mit umgebenden extravasirten Häufchen von Blutkügelchen. In den Gehirnkügelchen zeigt sich bei allen Variationen der andern Theile keine Veränderung, wenn man nicht annehmen darf, dass ein grosser Theil zerstört die molekularen Körnchen konstituire. Der häufigste Ausgang der Entzündung ist in eitriges Zerfallen des Exsudats. Schon 4 bis 5 Tage nach Beginn der Entzündung bilden sich um die rothen erweichten Massen Streifen oder Punkte von gelblich-rother, braungelber Färbung in verschiedener Intensität des Farbentons. Allmälig geht die ganze Masse diese Veränderung der Farben vom Lichtgelben bis zum Braunrothen und Schiefergrauen ein bei grosser Verminderung der Konsistenz. In der grauen Masse

sind die Vorgänge der Art verschieden von der Vereiterung der faserigen Schichten, dass sie eine gesonderte Darstellung erheischen.

Beschränkte Heerde eiterig zerfallenen Exsudats geben der grauen Masse eine braungelbe Färbung, breiige Konsistenz; sie erscheinen gewöhnlich an der Peripherie des Gehirns. Die Haargefässe sind zum Theil erweitert, die Kernung tritt an ihnen scharf hervor, die Primitivfasern sind zerfallen, fragmentär, mit verdickten, ungleichen Rändern. Die Eiterzellen haben einen Durchmesser von 0,015 mill., sind von zahlreichen, undurchsichtigen, meist ringförmigen Kügelchen himbeerartig besetzt. Sie sind in grösster Zahl vorhanden. Vereinzelt sind diese Eiterzellen äusserst häufig bei rezenter Entzündung mit rother Färbung des Gewebes zu beobachten, ohne dass sie durch gelbliche Tinktion angedeutet wären.

1. Eine eigenthümliche Form eitriger Zerfliessung der grauen Gehirnmasse mit partieller Pigmentablagerung fand sich bei Gehirnentzündung Geisteskranker in zwei Fällen, von denen ich den bemerkenswertheren einzeln vorführe:

Das Schädelgewölbe oval, die Knochentafeln verdünnt und die Diploë so geschwunden, dass die ersteren an einzelnen Stellen in der Nähe der Näthe vollkommen durchscheinend waren. Die harte Hirnhaut blutreich, die Arachnoidea auf der Oberfläche der Hemisphären getrübt, verdickt und leicht zerreisslich, längs des Sulc. longitud. von gelblichen Exsudatflecken belegt, und an der Basis des Gross- und Kleinhirns, sowie der Verbindungstheile zu dicker, gelblich-weisser Exsudatschwarte verwandelt mit eiterähnlichem Belage.

Die graue Masse der Brücke, der Hirnschenkel, der corp. mammillaria, der Streifen- und Sehhügel, die Rindenschichten der untern Flächen der Grosshirnhemisphären und die vorderen untern Windungen des Kleinhirns sind von Farbe schiefergrau bis vollkommen kohlschwarz. Der gestreifte Körper der linken Seite ist eingesunken, in einer Ebene mit dem Boden des Seitenventrikels. Die Masse desselben ist

weicher, als die andern dergestalt veränderten Hirntheile. Die Faserung der weissen Markmasse tritt scharf hervor; sie ist blutleer und lederartig zähe. Die Seitenventrikel sind leer; am Schädelgrunde sind etwa 3 Unzen eitriges Serum.

Die Sonderung der dunkel schiefergrau tingirten, grauen Masse von der weissen Markmasse tritt überall scharf hervor. Im Grosshirn sind die Hirnkügelchen fast durchgängig zu einer feinkörnigen, pulverig erscheinenden Masse zertrümmert, nur äusserst wenige noch kenntlich. Die Hauptmasse bilden Eiterzellen von 0,015 mill. diam., himbeerartig gestaltet, auf der Oberfläche und im Innern ganz von dunkeln undurchsichtigen Körperchen besetzt. Nach der Peripherie waren sie noch zahlreicher als nach der Markmasse hin. Nervenfasern sind nur an einzelnen Stellen sichtbar, mit dunkleren Rändern als gewöhnlich und zahlreichen Varikositäten. Die feinsten Blutgefässe sind in grösster Zahl und in zweierlei Formen vorhanden. Sie sind gestreckt, in spitzen Winkeln verästelt, vollkommen leer; oder sie sind bogenförmig ramificirt, nur in den kapillaren Endschlingen leer. In den grösseren Aesten mit längs und quer gestellten Kernen führen diese noch Blutkügelchen, zwischen welchen im Innern des Gefässes, mit dem Blutinhalte verschiebbar, Eiterzellen ersichtlich sind.

Im Kleinhirn war an den betreffenden Stellen der Blutreichthum noch grösser und es fanden sich zwischen den Eiterzellen und dem massenhaften Detritus Konkretionen, in denen einzelne Formen von Blutkügelchen erkennbar waren. Dies ist ein Beweis, dass die Eiterzellen zuletzt auch das Zerfallen des haltbarsten Elements der Hirnmasse, der Gefässhaut, zur Folge gehabt haben.

In dem eingesunkenen Corp. striatum ist die Ansammlung von Eiterzellen, zertrümmerten Molekularmassen dieselbe. An den leeren Blutgefässen mit bogenförmiger Verästelung liegen Pigmentkörner von 0,007 — 0,01 mill. diam. in grauer Masse. Auch im Innern der grösseren Gefäss-

stämme waren Pigmentmassen. Mit dem völligen Zerfallen der Elementartheile beginnt um die Blutgefässe herum und in ihnen die Pigmentbildung. Hiermit ist der völlige Schwund dieses Hirntheils beendet.

Diese Gehirnentzündung ist durch ihre grosse Verbreitung, durch das allgemeine eitrige Zerfallen, die Eiteraufnahme in die Blutmasse und endlich durch die Bildung von Pigmentmassen ausgezeichnet.*)

2. Die weisse Markmasse bietet im eitrigen Zerfallen nach der Ausbreitung, nach dem Inhalt der befallnen Theile an grauen Belagkügelchen, nach der Dauer der eitrigen Umwandlung verschiedene Grade der Aenderung in Farbe, Konsistenz und Volumen dar.

Vereiterung der weissen Markmasse entsteht in den Faserschichten der Hemisphären als Ausgang der Entzündung nur in begrenzten Streifen und Abschnitten.

Im Umfange der rezenten Entzündungsheerde ist die Masse mehr weniger hellgelb, mit geringem Verlust an Konsistenz. Die Primitivfasern sind in Fragmente gebrochen,

---

*) Zur näheren Würdigung des Falls noch einige Bemerkungen: Der Kranke war ein 48jähriger Geisteskranker, der nach der Heilung von Fussgeschwüren die Erscheinungen der cerebralen Irritation und bei einer sehr beweglichen Denkweise den hervorstechenden Zug der Nostalgie darbot. Hang zum Entwenden, Gefrässigkeit und Zerstörungssucht lebloser Dinge waren an ihm bemerkbar. Am Anfang dieses Jahres verfiel er in einen Zustand von Eklampsie; epileptische Anfälle, die zusammen an 80 Stunden währten, mit Verlust des Bewusstseins, Sprach- und Bewegungslosigkeit. Nach dem Aufhören der Konvulsionen kehrten Sprache, Bewusstsein wieder; mit Ausbildung einer pyämischen Krase stellten sich dekubitäre Geschwüre von grossem Umfange ein, stete Erregung der vasomotorischen Nerven, zulezt seröses Exsudat am Schädelgrunde, das den Tod zur Folge hatte.

Hypostase der Lungen, fibrinarme Blutmasse, fettige Entartung der Leber mit Schwund derselben, Schwellung der Milz, unmässige Ausdehnung des Magens waren die Hauptmomente des übrigen Befunds.

Es ist wohl mit Sicherheit anzunehmen, dass die graue Substanz Sitz der Cerebralirritation gewesen, welche der hier nicht näher zu erörternden Geisteskrankheit zu Grunde gelegen.

mit unebnen varikösen Wandungen von grösserer Dicke, die Blutgefässe ungleich geschwellt und bluthaltig, die feinsten Aeste leer. Die Eiterzellen haben die vollendetste Gestaltung und erreichen oft an 0,02 mill. diam., man unterscheidet ausser der granulirten Kernung deutliche Kernbildung. Molekulare, formlose Massen bedecken die übrigen Bestandtheile.

Umfänglichere Eiterbildung befällt die einzelnen Hirntheile, die gestreiften Körper und Sehhügel am meisten, alsdann die Hirnschenkel und Brücke. Die Hirnmasse ist im grösseren Umfange erweicht, von braungelblicher bis dunkelbrauner Färbung. Die Eiterkügelchen sind in grösster Anzahl vorhanden; Nervenprimitivfasern und Hirnkügelchen zerstört; die Haargefässe haben die nachher zu erwähnenden Charaktere der Brüchigkeit und atheromatösen Umwandlung.

Die Eiterbildung hat entweder an und für sich tödtlichen Ausgang oder sie kann in Verödung des Gewebes, bisweilen in Pigmentbildung enden.

Die Verödung des Gewebes kömmt am häufigsten nach der umfänglichen Eiterablagerung in Seh- und Streifenhügeln, Hirnschenkeln und Brücke vor. Es ist diejenige Form, welche von den Schriftstellern früher theils zur gelben Erweichung, theils zum Gehirnabscess gerechnet wurde. Sie wird von Durand-Fardel als Zelleninfiltration, von Rokitansky als sekundäre Atrophie bezeichnet. Das Gewebe ist von verschiedener Färbung, blassweiss, gelb und braun in verschiedenen Graden. Der Verlust an Dichtigkeit nimmt nach dem Centrum des veränderten Hirntheils zu; im Centrum, seltener an einem Theil der Peripherie ist eine, selten mehre, linsen- bis bohnengrosse Höhle, von einer wässrigen, milchig getrübten Flüssigkeit erfüllt.

An der Wand dieser Höhlungen sind ausgebildete Haargefässe, meist bluterfüllt; zwischen ihnen und durch die ganze braune Masse Eiterzellen als Hauptbestandtheil von 0,015 mill. diam., vollkommen kugliger Gestalt, von vollkommener Undurchsichtigkeit, von Körnchen ausgefüllt. Die

Epithelialkerne der Gefässe sind in grösster Anzahl vorhanden. Nerven und Hirnkügelchen sind zunächst an den Wandungen des Defektes völlig vernichtet.

Die Verödung mit Pigmentbildung kömmt in den Sehhügeln bisweilen als Ausgang der Entzündung vor. Der Sehhügel ist an umschriebenen, längs gerichteten Stellen eingesunken von dunkel schwärzlicher, streifiger Färbung. Die zahlreich vertheilten Blutgefässe sind leer. Die schwarze Masse besteht aus Pigmentzellen und spindelförmigen, doppelt geschwänzten Körpern von 0,02 — 0,03 mill. diam. Sie sind beinahe völlig aus kleinen rundlichen Körnchen aggregirt. Entweder sind dies Faserzellen in der Rückbildung oder vermöge zufälliger Bestimmung zusammengehäufte Reste von Blutkügelchen.

5. Gewebeveränderungen des Gehirns durch Apoplexien.

Die Ergiessung von Blut aus den zerrissenen Hirngefässen hat jedesmal eine völlige Zermalmung der nächst anliegenden Marktheile zur Folge. Unterscheidungen, welche histologische Bedeutung haben, rühren besonders von dem Umfange der Extravasate. Hiernach kennt man zuerst:

1. Die kapillare Apoplexie: sie kömmt an einzelnen Punkten einer Hemisphäre, in einzelnen Hirnkörpern oder in seltenen Fällen durch den ganzen Umfang des Gehirns vor. Alsdann ist stets Atherose der Gefässe damit verbunden. Diese Form tritt gewöhnlich in wiederholten Anfällen auf; die Succession umfasst bei totaler Kapillarapoplexie einen so langen Zeitraum und eine Symptomenreihe, welche sie während des Lebens schwer von dem Hirnödem unterscheiden lässt. Um nur eines solchen Falles zu gedenken: Eine 55jährige, rhachitische Frau zeigte bei allgemeinem Marasmus Hypertrophie des linken Ventrikels und Atherose am linken Ostium venosum. Der Kopf war hinten übergebogen, die Respiration stertorös, die Pupillen kontrahirt, Pulsfrequenz von 120, Aufhören aller spontanen Bewegung ohne Kontraktion der Extremitäten, Puls von 40 Schlägen.

Die Kranke hatte bei ihrer Aufnahme fast das Ansehn einer Agonisirenden und verharrte in demselben durch acht Tage.

Die Diploë der Schädelknochen war blutreich. Die Arachnoidea von gelblich-weissen, festen Exsudaten gleichmässig durchlagert; zwischen ihren beiden Blättern an 2 Unzen klares Serum ergossen. Die ganze Markmasse des Gross- und Kleinhirns ist bis an die Stellen, wo sich das Mark zu den einzelnen Hirnwindungen abtheilt, von stecknadelkopf- bis linsengrossen, dunkel schwärzlichen Extravasaten gleichmässig durchsetzt. Nach dem Centrum hin nimmt die Zahl dieser apoplektischen Heerde zu. Die graue Belagschicht ist gleichmässig blass und blutleer. Die Markmassen sind fest und zähe. Die Hirnarterien sind durchgehends von ovalen gelblich-weissen Atheromen besetzt, welche besonders an den Bifurkationsstellen angehäuft sind.

Die Kapillargefässe sind sämmtlich leer, haben aggregirte Atheromkörperchen aufgelagert und sind ohne alle Erweiterung. Die Extravasate sind von Blutkügelchen gebildet in eckigen und sternförmigen Formverrückungen. Die nächst gelegenen Nervenfasern sind stark varikös.

Diese Form der totalen Apoplexie, welche einer Durchsickerung aus unmessbaren Bruchstellen der atherosirten Haargefässe ihren Ursprung verdankt, ist wesentlich verschieden von den isolirten Kapillarapoplexien, welche durch thraumatische Einflüsse, um Einlagerungen, durch Hirnkompression und in Folge einer eigenthümlichen Konstitution des Bluts entstehen. Sie kommen in beiden Markmassen gleich häufig vor, sind stets in grosser Mehrzahl bei einander. Die grösseren Hirnarterien sind von Blut erfüllter, als die sie begleitenden Doppelvenen. Die feinsten Haargefässe sind ampullenartig oder utrikulär erweitert, was schon Hasse beobachtet hat. Die Erweiterungen sind von Blutkügelchen voll und nichts anderes als das Zeichen von Paralyse der vasomotorischen Nerven.

Die Blutkügelchen sind deform und völlig zerstört im Vergleich zu den frisch aus andern Gefässen entleerten Blut-

kügelchen. In der grössten Nähe der Extravasate sind die Blutkügelchen leer und gestreckt. Bisweilen bemerkt man an den feinen Gefässen eine ungewöhnlich starke Auflagerung von Epithelialkernen.

Die massenhaften Ergüsse aus geborstenen Hirngefässen sind zum Theil von solchem Umfange, dass sie in kurzer Zeit tödten. Alsdann sind die anliegenden Gewebetheile völlig zertrümmert. Das Extravasat ist vollkommen geronnen, von wechselnder Dichtigkeit. Wenn der Bluterguss aus verschiedenen Gefässen gekommen ist, werden einzelne kleine Hirntheile völlig losgerissen. Hierdurch wird es erklärlich, wenn einzelne Fragmente von Nervenfasern und Markkügelchen in der Mitte einzelner Extravasate vorkommen.

Die umgebende Markmasse erleidet stets eine Verrükkung im Raume, welche für die Möglichkeit des Fortlebens von ebenso grosser Bedeutung, als der Hirndruck ist.

Die weiteren Veränderungen, welche apoplektische Heerde von Grösse einer Erbse bis zu der einer Faust erleiden, bestehen zuvörderst in einer Scheidung in flüssiges Serum und eine kompakte Faserstoffmasse. Diese bringt in den anliegenden Gefässen eine Reizung hervor, deren nächste Folge Exsudation ist. Die periodischen Blutergüsse in begrenztem Umfange geben Gelegenheit, die verschiedenen Zustände an demselben Individuum zu untersuchen. Eine eigene Reihefolge in der Durchbrechung von Gefässpartien bedingt die Wiederkehr kleiner Apoplexien.

Recente kirschkerngrosse Extravasate von 2tägiger Dauer zeigen noch bei einer Konsistenz des Gerinnsels, gleich frischem Cruor, um die erweiterten Gefässe des umgebenden Hirns einzelne Kugeln von 0,007 — 0,01 mill. diam. mit einem diffusen, noch nicht centrirtem Kerninhalt.

Nach 8 bis 14tägiger Dauer (im gestreiften Körper) sind um die Blutgefässe Exsudatzellen und punktförmige

Kerne gebildet. Das Extravasat ist bis zum 3ten und 4ten Theile geschwunden und besteht aus kleinkörniger Masse.

Nach mehren Wochen, je nach den übrigen Bedingungen der allgemeinen Ernährung sah Rokitansky eine Kapselschicht aus Zellgewebe ähnlichen Fibrillen, zahlreichen runden und faserig ausgezogenen Kernbildungen, Kernfasern, zerstreute und zu Exsudatzellen konglomerirte (?) Elementarkörnchen und amorphes Pigment. Diese Darstellung umfasst sehr aus einander liegende Phasen und ist daher für die pathologische Entwickelung ohne allen Werth.

Das Exsudat im Umfang des schwindenden Extravasats gestaltet sich zu einer Membran, welche gemeinhin die Kapsel der apoplektischen Cyste genannt wird. Sie ist am häufigsten im gestreiften Körper und Sehhügel, aber auch in der Varolsbrücke und im Mark der Hemisphärenwölbung von mir beobachtet worden.

Diese Wand besteht in der ersten Zeit aus einem grossen Netze bluterfüllter Gefässe, zwischen deren Verästelungen in grösster Anzahl kuglige Zellen von 0,015 mill. diam. mit einem aus aggregirten Körperchen zusammengesetzten Kern liegen. In apoplektischen Cysten von 1 und 2jähriger Dauer ist diese Wand dagegen aus spindelförmigen Zellen und einem Netz elastischer Fasern zusammengesetzt, die Blutgefässe sind leer und sparsam. Nach der Höhle hin haften auf den Fasern einzelne Zellen des Pflasterepithels.

Die Wandungen verdicken sich auch nach mehrjähriger Dauer nicht und sind dadurch von den wahren Cysten hinlänglich gesondert. Der dunkelbraune, fettige Inhalt, der einem Brei oder grummöser Masse ähnlich ist, besteht aus sehr kleinen, regellos zusammengehäuften Körnern von gelblicher oder brauner Färbung, oder aus völlig amorphen Molekulen.

Nachdem also die allgemeine Erregung der vasomotorischen Nerven, die mit einer lokalen Apoplexie der Hirngefässe eintritt, verlaufen ist, bewirkt der mechanische Reiz des Extravasats eine Blutkongestion nach den umgebenden

Gefässen, auf welche Erweiterung der Gefässe und Transsudation von Blutserum aus denselben statt hat. In dem serösen Blastem beginnt eine Zellbildung, deren Produkt zwischen die Gefässschlingen eingefügt wird. Von typischer Gestaltungsfähigkeit erhebt es sich zur Faserzelle und Kernfaser, welche eine renitente Wand bildet. Diese hindert das Extravasat vor weiterer Einwirkung auf die intakte Markmasse und bietet in seinen Gefässen, Tab. IV. Fig. 10B., das Mittelglied zur Wiederaufnahme der resorptionsfähigen Bestandtheile der extravasirten Masse. Die Gefässe sind wegen der erforderlichen längeren Dauer zur Resorption lange Zeit hindurch in ausgedehntem Zustande sichtbar. Sowie diese vollendet, ist die Bestimmung dieses Bildungsheerdes erloschen; es erfolgt keine fernere Faserbildung und umschliesst die Faserhülle nur die Residuen des Blutfarbstoffs.

Rokitansky erwähnt eine mir nicht vorgekommene Bildung eines zarten Fachwerks der Wandung von verschiedener Dichtigkeit. Die Heilung besteht nach ihm in der allmäligen Verengerung und endlichen Schliessung. Die Cyste wird dem Faserverlauf entsprechend enger, ihre Wandungen decken sich endlich und verwachsen.

Sie gehört im Ganzen genommen zu den seltensten Ausgängen der Apoplexie.

In den zwei Beobachtungen von Vernarbung der apoplektischen Cysten, die sich darboten, war die Apoplexie einmal vor 10, das zweite Mal vor 6 Jahren erfolgt. Die Hirnmasse zeigte von aussen eine deutliche Abflachung gegen die andere Hemisphäre, eine 2 — 3 Linien dicke fibröse Schicht war in dem einen Falle zwischen dem Hirnmark der Windungen und dem verflachten Corp. striatum, im andern Falle zwischen den beiden Körpern des Seitenventrikels selbst mit strahliger Einziehung nebst faltiger Depression des umgebenden Gewebes.

Der Narbenstrang besteht 1) aus sehr zahlreichen arteriellen Gefässen, deren jedes nach aussen von 2 kleineren venösen begleitet ist. Sie sind bedeckt von kleinkernigen

Kugeln und Pigmentzellen, 2) neben dieser die Hauptmasse bildenden Schicht aus anastomosirenden kleinen, blind endenden Röhren. 3) Elastische Fasern umgeben in geradliniger Streckung die Gefässe, diese selbst sind von kleinkerniger Masse besäet. Neben diesen finden sich 4) spindelförmige, kurz zugespitzte Faserzellen in grosser Menge; 5) grosse kuglige Zellen von 0,035 mill. diam., aus einer Menge kleiner Kügelchen aggregirt, liegen meistens zunächst den grössern Gefässstämmen. Von Form der Pigmentkugeln, bleiben sie in Essigsäure unverändert, wodurch sie sich hinreichend von Eiterzellen unterscheiden. Mit dem Hydrat der Salpetersäure verschwinden sie bis auf einen Kern von Farbe des Blutroths, wie er bei Behandlung der Blutkügelchen mit Salpetersäure übrigt. Endlich sind 6) kleinkuglige Kernmassen, in Salzsäure unlösliche Erdsalze, rhombische Tafeln von Cholestearin zwischen die anderen Theile ausgebreitet.

In der Mitte des Narbenstranges befinden sich Gefässe, die von noch unversehrten, mithin frisch zugeleiteten Blutkügelchen ausgedehnt sind.

Nach den vorfindlichen Elementen ist der Hergang der Narbenbildung folgender: die Blutgefässe um den apoplektischen Heerd herum exsudiren Blutserum, aus welchem sich Exsudatzellen und aus diesen ein Netz von Bindefasern organisirt. Auf der Innenfläche derselben erfolgt allmälig die Scheidung des Extravasats, die Absorption der flüssigen und für die normale Ernährung verwendbaren Stoffe. Das Fasernetz zieht sich mit der Entleerung des Inhalts zusammen, wird durch die anorganischen Elemente fester gekittet.

Sowie die Permeabilität der centralen Gefässe des Narbenstrangs die Fortdauer der Resorption anzeigt, liegt auch in ihr und der häufig gleichzeitigen Brüchigkeit der Gefässe der Grund, weshalb um solche Narbenstränge herum häufig neue Gefässzerreissungen und Hirnblutungen unter den Erscheinungen tölicher Apoplexie erfolgen.

Rokitansky nennt als Hindernisse der Vernarbung den grossen Umfang der Heerde, die Vaskularität der Auskle-

dung wegen anhaltender und übermässiger Transsudation, im Beginn Ausscheidung von Faserstoff als peripherisches und centrales Gerinnsel, peripherische Heerde.

Ausser dieser Rückbildung kann die nicht sofort tödtliche Apoplexie in Hirnentzündung, bei gleichzeitiger Atherose der Gefässe in Erweichung und auch in partielle Atrophie enden.

*6. Gewebeveränderungen durch Gehirnerweichung.**)

Die Eintheilung einer abweichenden Bildung, welche wesentlich sich formell in Erweichung darstellt, kann nur nach dem höhern oder niedern Grade dieses vorausgesetzt essentiellen Merkmals erfolgen. Der Konsistenzzustand hätte also den Grund der Eintheilung abgeben müssen, die Farbe wurde nur darum gewählt, weil sie der rohen Untersuchung am auffallendsten war.

Aber selbst der Farbenunterschiede gibt es mehr, als gewöhnlich angenommen werden, die rothe Erweichung ist braunroth bei Maceration des Gehirns in den Leichen derer, welche gewaltsame Zerstörung ganzer grosser Gehirntheile nach Schmetterbrüchen des Schädels erlitten und dieselbe noch mehre Tage überlebt haben. Lichtroth ist das erweichte

---

*) Gluge nimmt als allgemeine Charaktere der Hirnerweichung Verminderung der Konsistenz, Lösung in Fragmente und ein Maschennetz, welches das Gefässnetz des Hirns ist. Die Farbenveränderung ist sehr verschieden.

Erweichung 1) als Folge serösen Ergusses an der Hirnoberfläche oder in den Ventrikeln; sie ist entweder bei Entzündung der Hirnhäute oder durch unregelmässigen Blutlauf in erkrankten Hirngefässen bedingt. Es besteht die weiche Masse aus Fragmenten der Nervenfasern ohne Entzündungsprodukt, 2) nach Hämorrhagien der Hirngefässe, apoplektische Erweichung, 3) nach Verletzungen des Schädels und Gehirns, ohne Entzündung.

Thraumatische Erweichung 4) in Nähe von Tuberkeln und Geschwülsten, 5) durch Hirnentzündung a. mit grauer Färbung, milchrahmähnliche Konsistenz, Exsudatkörper, Fragmente der Hirnröhren und formloses Exsudat, b. weissgrau bis grünlich Eiterkörper und Exsudatkugeln, c. Fettinfiltration mit Eiter.

Gehirn im Umfang grösserer Blutextravasate, röthlich gelb im Umfang erweichter Hirntuberkeln und ergossner Eitermassen. Es gibt ferner eine gelblich weisse, tief gelbe, mattgraue, graulich weisse Erweichung. Wenn die Abweichung der Farbe mithin so verschieden, die Nnancirungen selbst durch die subjektive Anschauung des Beobacbters ungleich aufgefasst sein können, wird nothwendiger Weise diese Eintheilung nicht nur logisch unzulässig, sondern auch praktisch unausführbar erscheinen.

Es sei mir vergönnt, die schematische Uebersicht derjenigen Formen, welche ich beobachtet und untersucht habe, vorzuführen, ohne dass ich damit auf eine völlig systematische und alle mögliche Formen umfassende Eintheilung Anspruch machen will:

Ich fand Gehirnerweichungen:

I. Durch Zerreissung der Gefässe:

1. Durch Zerreissung eines oder mehrerer Hauptgefässe — Maceration des Gehirns — Charakter: Hirnmasse zu einem schwärzlich rothen, bisweilen rothbraunen Brei erweicht, Unkenntlichkeit der einzelnen grössern Hirntheile: Nervenfasern und Haargefässe nur fragmentär zu erkennen; zwischen den Hirnkügelchen zahlreiche Entzündungszellen, sparsam die Körnchenzellen. Sie kömmt vor nach Schädelbrüchen mit Impression einzelner Stücke.

2. Durch Zerreissung kleinster Gefässzweige oder Haargefässe. Erweichte Stellen von Stecknadelkopf- bis Linsengrösse, die Verminderung der Konsistenz gegen die umgebende Masse gering, Färbung hellroth, oder roth mit gelblichem Hof: diese Stellen sind meist nahe bei einander, gewöhnlich in grösserer Zahl vorhanden. — Die Blutgefässe sind mit Blutkügelchen überfüllt, gleichmässig oder an einzelnen Stellen ampullenartig ausgedehnt, Trennungen ihres Zusammenhangs nicht wahrnehmbar, wohl aber dicht an ihnen formlose und unregelmässig geballte Haufen von Kügelchen, aus denen einzelne Blutkügelchen noch unversehrt, andere in verzerrten Formen zu erkennen sind.

Nach ihrem Ort zerfällt diese Form: a) in die peripherische, welche auf der Oberfläche des Gehirns in der grauen Substanz durch Wirkung eines Blutextravasats, flüssigen serösen oder eitrigen Exsudats der Arachnoidea, exsudativer Verdickung oder Krebs derselben; — b) in die centrale, d. h. im Innern der Marksubstanz des Gehirns um kapillare Apoplexien, eingelagerte Tuberkeln, eingedrungne fremde Körper herum; — c) in die ventrikuläre: ich beobachtete sie durch Druck kapillarer Extravasate in dem Ependyma beider Seitenventrikel. Die deutlich getrübte Schicht des Ependyma war von dunkelrothen, punktförmigen Stippen wie gefleckt, die darunter befindliche weisse Marksubstanz zeigte zahlreiche etwa linsengrosse, ¼ Linie tiefe, röthlich gelbe erweichte Stellen.

II. Erweichungen durch Transsudation aus den Gefässen.

3. Gehirnerweichung durch Transsudation von unverändertem Blutserum. Hierher zählen wir:

a) die partielle und totale hydrocephalische Erweichung. Das partielle Hirnödem ist charakterisirt durch vorherrschende Lockerung der grauen Substanz und scharfes Hervortreten der durchziehenden Fasermasse. Konvexe Theile, z. B. Sehhügel und knieförmiger Körper werden verflacht oder ungleich hügelig, die weissen Fasermassen ragen über die serös infiltrirte, eingesunkene graue Markmasse hervor. Ebne Theile sinken grubig ein oder höhlen sich aus. Das partielle Hirnödem befällt vorzugsweise: Sehhügel, knieförmige Körper, Balken, Gewölbe, vordere und hintere Kommissur, Vierhügel, grosse Klaue, untere Wand des vordern und hintern Horns, Oliven und Pyramiden. Mit der Reihenfolge deute ich eine absteigende Skala der Häufigkeit an. — Anatomische Charaktere: Haargefässe erweitert, meist ohne Inhalt, einfache Exsudatzellen mit Kern und auf den Theilen, welche unter dem Ependyma liegen, z. B. Sehhügel, Kniekörper etc., die glashellen, fast viereckigen, dem Pflasterepithel ähnlichen Tafeln. Die Primitivfasern auch schon beim mindesten Drucke varikös, zerreissen bei stärkerem. — Das totale Hirnödem

ist charakterisirt durch mürbe, blasse, blutarme wässrig infiltrirte Gehirnmassen. Merkmale elementarer Unterscheidung sind andern Orts vermerkt. Die Hirnfaserung ist durch das Einsinken der von wässrigem Serum infiltrirten grauen Substanz in solchen Gehirnen mit grosser Schärfe zu beobachten.

b) Die Anhäufung gesonderter Serummassen in Mitten der Markmassen. Diese Form, welche wahrhaft mit dem Namen der serösen Apoplexie belegt werden dürfte, habe ich einmal in dem gestreiften Körper und einmal im Hirnschenkel beobachtet. In Mitten einer kugligen, graulich weissen, erweichten Masse ist eine Quantität von etwa 15 — 20 Centigtr. Serum enthalten, ohne in eine besondere Kapselhaut eingeschlossen zu sein. Diese Flüssigkeit enthält Pflasterepithel, rhomboëdrische Kryställchen und einfache Exsudatzellen.

c) Graue Erweichung im Umfange von Hirntuberkeln. Allerdings steht sie dem Charakter der serösen Durchfeuchtung nach der hydrocephalischen nahe. Im Umfange von den zu smaragdgrünem Eiter geschmolznen Tuberkeln beobachtete ich zwei Mal eine Erweichung der umliegenden Gehirnmasse mit mattgrauer Schattirung. Ausser Blutarmuth, Anhäufung vieler krystallinischer Bestandtheile, Pflasterepithelien fand ich Gruppen von Pigmentzellen zwischen den Hirnkügelchen.

4. Gehirnerweichung durch Transsudation von Blutserum und eiteriger Hemmungsbildung der darin entstehenden pathologischen Zellen. Charakterisirt durch Lockerung des Gewebes bis zum Dickflüssigen, röthlich gelbe bis dunkelgelbe Färbung, bisweilen von Blutpunkten durchsäet oder von ihnen eingefasst. Körnchenzellen, rhomboëdrische krystallisirte Blutsalze, oft auch Zellgewebe - Entwickelungszellen sind in der Masse enthalten; zerstörte Primitivfasern in grosser Menge.

Diese Form tritt auf a) als Eliminationswachsthum im Umfange sogenannter geschrumpfter, apoplektischer Cysten, nach Eitersenkung aus kariösen Schädelknochen,

im Umfange grosser Tuberkelmassen und anderer tief eingedrungener fremder Körper. — b) Sie erscheint als Anstreben einer pathologischen Organisation im Umfange und im Innern von apoplektischen Heerden. Diese werden, wenn grösser, nur marginell, wenn kleiner, in ihrer ganzen Ausdehnung von neugebildeten Blutgefässen durchsetzt, welche ihr Quotum von Blutserum ergiessen, das in Bildung der niedrigsten pathologischen Form sich erschöpft, weil die feste Masse des alten Extravasats das neue Material in der höheren organischen Gestaltung beschränkt.

III. Gehirnerweichung durch Obliteration der Gefässe.

Bevor die wesentlichen Charaktere dieser Form angeführt werden, sei es gestattet, eine Reihe einzelner Fälle anzuführen, die massgebend sind.

1. Mann von 20 Jahren, hatte lange an starkem Herzklopfen gelitten, mehrmals Blut ausgeworfen. Die Untersuchung bei seiner Aufnahme ergab: Insufficienz der Aortenklappen mit Hypertrophie des linken Ventrikels. Im Bette wurde der Kranke von einer Lähmung der linken Körperhälfte befallen und starb 24 Stunden später.

Sektion. Körper mittlerer Grösse, gut genährt. Kopfhaar und Regenbogenhaut braun. — Schädelgewölbe oval. Der Längenblutleiter von schwarzem Blute und Blutgerinnsel dicht erfüllt; die Gefässe der Arachnoidea strotzen von dickflüssigem, dunkel-schwärzlichem Blute. Die Basis des rechten Seitenventrikels, besonders die Rindenschicht des Sehhügels ist von geringerer Konsistenz, als die der linken Seite: ihre Oberfläche ist uneben netzförmig, von Serum getränkt, mattgrau von Farbe. Im rechten Ventrikel ist etwa ½ Unze Serum.

Das Herz nimmt den ganzen mittlern Raum des Brustkastens ein, drängt die rechte Lunge nach rechts und hinten. Der Herzbeutel enthält an 3 Unzen misfarbigen Serums. Die linke Kammer ist im Längen- und Dickendurch-

messer ihrer Wandungen um das Doppelte des Volums vergrössert; die Papillarmuskeln sind fingerdick. Die Arantischen Knötchen der Aortenklappen sind von erbsengrossen, verkalkten Atheromen dergestalt durchsetzt, dass eine Schrumpfung des Klappensegels erfolgt ist und die drei Klappen, mit Flüssigkeit erfüllt, sich nicht mehr berühren. Der rechte Ventrikel ist verengt, enthält wenig eines fest anhaftenden Faserstoffgerinnsels. In beiden Lungen fanden sich hämorrhagische Infarkten.

2. Frau von 45 Jahren wurde im September 1844 mit unvollkommener Lähmung des rechten Arms aufgenommen. In den ersten Tagen war sie in sitzender Stellung — mithin bei ungestörter Wirkung des deltoideus, cucullaris, suprascapularis, pectoralis, latissimus dorsi, kurz aller Hebe- und Drehmuskeln des Oberarms — im Stande, den ganzen Arm emporzuheben. Ueber Vorderarm, Hand und Finger hatte sie keine Gewalt. Die Töne waren in der Gegend der linken Herzkammer dumpf und schallend; die Aortentöne fast gleich lang, dumpf und der zweite derselben metallisch. Nach 8 Tagen wiederholte sich nächtlicher Weile der Schlaganfall. Während desselben wurde der Kopf nach der linken Achsel hin angezogen, die Augäpfel konvergirten nach oben und innen: stossweise Zuckungen schnellten die linke obere und untere Extremität empor. Trotz aller Medikamente und Blutentziehungen wiederholten sich diese Anfälle noch ausserdem zwei Mal. Darnach wurden die linke obere und untere rechte Extremität völlig unbeweglich in starrer Beugung mit Adduktion, die rechte Gesichtshälfte sank herab, ohne Empfindungslähmung. Der Tod erfolgte 36 Stunden nach dem fünften Anfall.

Körper klein, mager, Kopfhaar braun. Leichenstarre aller Gelenke (24 Stunden nach dem Tode).

Schädelgewölbe oval. Der untere Theil des Längenblutleiters von festem Blutgerinnsel ausgedehnt. Die Arachnoidea im Decktheil der linken Hemisphäre verdickt, leicht ablösbar. Die graue Schicht der obersten Windungen die-

ser Seite breiartig mürbe, röthlich grau, von zahlreichen, dicht stehenden Blutpunkten durchsäet. Die weisse Markmasse der linken Hemisphäre derartig im Vergleich zur rechten konsistenten und blutreichen erweicht, dass die Differenz — eine Scala von 10 für die Konsistenzgrade angenommen — 6 Grad minus für die linke Hemisphäre betrug. Hinteres und unteres Horn des linken Ventrikels stark ausgedehnt von klarem Serum: der grosse Nilpferdefuss dieser Seite auffallend klein. Das kleine Gehirn gleichmässig konsistent, blutreich.

Im Herzbeutel eine Unze klares Serum. Linke Herzkammer in ihren Wandungen etwas verdickt, von schwarzem, dichtem Blutgerinnsel erfüllt. Der freie Rand der zweispitzigen Klappe ist sehnenähnlich verdickt; der Aortenbogen in seinem Lumen um das Doppelte erweitert, das Endothel verdickt, an zahlreichen, verschieden grossen Stellen von verkalkten, den Knochenblättchen ähnlichen Atheromen unterbrochen. Die Aorta abdominalis ist an der Stelle der Bifurkation fast völlig durch massenhafte, verkalkte Atherome obliterirt.

Die vorangeschickten Fälle stellen im Allgemeinen die Beziehung des Absterbens der Gefässhäute zur Gehirnerweichung dar. Sie bestätigen auch die Ansicht Hasse's, dass Altersunterschiede durchaus nicht diese Form der Gehirnerweichung bedingen. Viele Fälle von Hirnerweichung, in welchen leichte Verdickungen der Klappensegel, partielle Hypertrophien der Herzkammern vorhanden waren, habe ich nicht erwähnt. Erwägt man die häufigen Mitleidenschaften der serösen Innenhaut des Herzens: so kann eine solche Koincidenz oft auch nur zufällig stattfinden. Die fortlaufende Beobachtung am Krankenbette ist der Prüfstein für die Beziehungen der Gefässobliteration zur Gehirnerweichung im einzelnen Falle; namentlich für die Priorität eines der beiden Vorgänge.

Ebensowenig sind die Fälle zu diesen Mittheilungen gezogen, in denen bei atheromatöser Entartung im Endo-

cardio und der Innenhaut der grossen Gefässe: gelbe Erweichung der oberflächlichen Hirnwindungen konsekutiver Weise durch Druck eines apoplektischen Extravasats der Arachnoidealgefässe entstanden war. Die Mitleidenschaft der Arachnoidea mit den Krankheiten der Gefässhäute, die Apoplexie derselben koincidirend mit dem atheromatösen Prozess habe ich eben so häufig beobachtet als pleuritische oder peritonäale Exsudationen nach Affektionen der Gefässhäute. Die Untersuchungen Reichert's sollten die Kontinuität der serösen Häute nachweisen. Diese schönen physiologischen Forschungen gaben der Pathologie eine mächtige Stütze zur Erklärung der sympathischen Affektionen an die Hand: sie finden auch andrerseits selbst in der anatomischen Pathologie durch die Fakta der verschiedenen simultanen Krankheitsvorgänge auf den serösen Häuten gänzlich getrennter Körperhöhlen eine Bewahrheitung, die ihnen um so dienlicher ist, je schwankender noch viele Induktionsbeweise aus der normalen Entwickelungsgeschichte dastehen.

Folgende Fälle stellen die Gehirnerweichung in unmittelbarem Werden aus der Obliteration der Haargefässe dar.

3. Frau von 65 Jahren, mit rechtsseitiger Gesichts-, linksseitiger Rumpflähmung aufgenommen. Alle funktionellen Erscheinungen einer plötzlichen Apoplexie. Tod nach 12 Stunden.

Schädelgewölbe oval, Längenblutleiter leer. Arachnoidea verdickt, getrübt, leicht ablösbar und zerreisslich, durch seröse Infiltration völlig erweicht. Die grauen Markmassen blass, blutleer, von Serum durchfeuchtet, die weisse Markmasse mürbe, von zahlreichen Blutpunkten auf dem Schnitte durchsäet. Im linken Seitenventrikel ist am hintern spitzen Winkel des gestreiften Körpers eine wallnussgrosse Höhle, von ungleichen stumpfeckigen Wandungen, röthlichgraner Färbung der Innenfläche und mit grauem, zähflüssigem Serum infiltrirt. Im hintern Horn des linken Seitenventrikels ist eine bohnen- und eine erbsengrosse Cyste des Plexus chorioideus. — An der Basilaris, den Winkeln des Circulus

Willisii, den art. profund. cerebri, fossae Sylvii sind stecknadelkopf- bis linsengrosse, zahlreiche, gelblich-graue atheromatöse, zum Theil verirdete Einlagerungen. An der Basis cerebri sind an 3 Unzen klares Serum.

4. Frau P., 35 Jahre alt, zeigte bei ihrer Aufnahme unvollkommne Lähmung der linken Körperhälfte, lallende Sprache, einseitige Schwerbeweglichkeit der Zunge, dagegen volles Bewusstsein. Am vierten Tage ihres Aufenthalts konnte sie weder sprechen, noch schlingen; am fünften erfolgte der Tod.

Körper gross, gut genährt; Kopfhaar und Iris dunkelbraun. Am Schädelgewölbe verschiedene, nicht umschriebene Verdickungen der äussern Schädeltafel. Die Gefässe der harten Hirnhaut sehr blutreich. Der Längenblutleiter mit dunklem, flüssigem Blute und festem Faserstoffgerinnsel erfüllt. Der obere Theil der Arachnoidea getrübt, leicht ablöslich. Die Hirnmasse weich, mürbe, mit Blut überfüllt. Das hintere Horn des linken Seitenventrikels ausgedehnt, die Adergeflechte von hanfkorn- bis erbsengrossen Cysten durchsetzt. Die untere Fläche der Varolsbrücke zeigt sich nahe am Ausgang des Hirnschenkels im Umfang ihrer vordern, rechten Hälfte flachkonkav eingesunken und bildet eine ungleich grubige Vertiefung. Die Brückenfasern sind an dieser Stelle gelblich-grau, breiig erweicht. Beim Einschnitt in die weiche, darüber befindliche Markschicht zeigt sich eine erbsengrosse umschriebene Ablagerung von gallertähnlicher Konsistenz, gelblicher Färbung. — Die Arteria basilaris ist in der Mitte ihres Verlaufs über die Varolsbrücke in ihren Häuten von einer weisslich-gelben, etwa linsengrossen, fibrös erscheinenden Einlagerung durchsetzt. Am Schädelgrunde ist eine Unze klares Serum.

Die angeführten Fälle, denen noch acht analoge Fälle an die Seite gestellt werden könnten, wenn ihre Aufzählung nicht eine wenig variirte Tautologie wäre, genügen, um den Zusammenhang einer besondern Form der Hirnerweichung mit der Atherose der gesammten Gefässhäute im Allgemei-

nen festzustellen. Der nächste Bildungsweg wird in der nun folgenden Reihe der elementaren Befunde dargestellt werden:

1. Atherose des Endocardii und der Hirngefässe. In der Mitte des rechten Corpus striatum ist an dem Stabkranz die graue Masse erweicht, von gelblichen Punkten durchsetzt, im Centrum dieser Stelle vom Umfange eines Dattelkerns ist eine erbsengrosse leere Höhle. Alle grössern, mit freiem Auge sichtbaren Gefässe sind erweitert, mit offen stehendem Lumen, auf dem Durchschnitte zahlreiche, theils einzelne, theils mit einander verschmolzene knorpelharte, gelbliche Placques.

In der erweichten Masse sieht man die Haargefässe erweitert, von Atheromkörperchen umgeben. Die Nervenelemente sind zu kleinkörnigem molekularen Detritus verwandelt.

2. Nach mehrjähriger Lähmung ist der rechte Sehhügel und gestreifte Körper geschwunden, abgeplattet, im hintern Ende des letztern Körpers eine erbsengrosse Höhlung, deren Wand von der erweichten grauen Masse gebildet wird. Bei Atherose der grössern Hirnarterien sind die Hirnfasern varikös, zum Theil noch regelmässig gelagert; die grösseren Blutgefässe ungleich erweitert; in ihrem Umfang lagern einzelne Blutkügelchen und Körper von 0,015 mm. von gelblicher Färbung und ganz erfüllender, granulirter Masse. Der Inhalt der Höhle besteht in Fettkügelchen und molekularer Masse.

3. Bei der sub Nro. 4 geschilderten Erweichung: die Nervenfasern der Brücke waren völlig erhalten, zum Theil solche, welche im Wasser doppelte Contouren annahmen, zum Theil die Bündel sehr zarter Fäden mit fadig aufgereihtem Epithel. An der Aussenseite der feinsten Kapillargefässe, bisweilen an deren Endverästelungen erscheinen länglich-ovale Körperchen von 0,013 — 0,2 mill. Länge, 0,003 — 0,004 mill. Querdurchmesser, Tab. IV. Fig. 14. d. Sie sind von gelblicher Färbung aus einer Menge feiner, ringförmiger, inhaltloser Kügelchen zusammengesetzt, ohne ent-

schiedene Kernbildung. Diese Körper sind in Wasser und Essigsäure unverändert, unterscheiden sich von den Brandmolekülen durch ihre Gestaltung; dadurch und durch Fehlen des Kerns auch von Eiterzellen. Oft sind um diese Körper in analogen Fällen viele Kernmoleküle herumgelagert. — Atheromkörper. —

4. Braune Gehirnerweichung der weissen Masse des Sehhügels bei Obliteration vieler Hirnarterien durch Atherome. Um die theils erweiterten, theils verengten Haargefässe herum fanden sich die eben geschilderten länglich-ovalen und rundlichen Körper.

5. Gefässatherose, Erweichung im rechten Sehhügel mit braunschwärzlicher Pigmentirung. Bei geringem Konsistenzverlust ist eine 2 Linien dicke Schicht der weissen Markmasse fast völlig braunschwarz tingirt. Die zahlreichen Blutgefässe waren leer; neben ihnen lagen spindelförmige Körper von 0,02 — 0,03 mill. Länge, fast ganz aus rundlichen Körnern aggregirt. Sie waren mit kugligen Aggregatmassen gemengt, Fig. 14. b. Tab. IV.

Die einzelnen Thatsachen ergeben mithin: dass mit Atherose des gesammten Gefässapparats, namentlich mit der des Endocardii und der Hirnarterien eine Form der Hirnerweichung verbunden ist.

Diese Form besteht wesentlich in einer Veränderung der Elastizität der Nervenfasern, welche mit Zerstörung derselben und der Hirnkügelchen einen lokalen Substanzverlust ausmacht.

Nebst dem Verlust an Masse zeigt sich eine Neubildung im Umfange der nächst grösseren Haargefässe, welche mit den Produkten des atheromatösen Prozesses in den grösseren Gefässen völlig übereinstimmt. Die geschilderten Aggregatkörper sind nach Form und chemischer Reaktion mit den Atheromkörperchen vollkommen identisch. Eine Gefässatherose, welche sich bis zu den Haargefässen erstreckt, ist demnach die eigentliche Ursache dieser Hirnerweichung.

Die Atherose der kapillaren Hirngefässe bedingt eine Brüchigkeit, wodurch kapillare Extravasate entstehen, deren Reste in übrigem Blutfarbestoff zu erkennen sind, oder die mit einer Obliteration der Kapillargefässe enden. Als Reste derselben sind wahrscheinlich die unregelmässigen länglichen Körper anzusehen, welche an die nächst grösseren Gefässe sich anreihen und weder mit irgend einer Zellbildung, noch irgend einem andern Produkt zerfallener Normalgebilde in Parallele gebracht werden können.

Die eben geschilderte Encephalomalacie kommt in beiden Markmassen gleich häufig vor. Sie ist an kein bestimmtes Lebensalter gebunden; in höheren Jahren häufiger, kommt sie auch im jugendlichen und Mannesalter bei adäquater Konstitution des Blutes zur Entwickelung.

7. *Hirnödem.*

Der Veränderungen einzelner Hirntheile durch übermässige Transsudation von Serum ist schon bei der Erweichung gedacht worden. Davon zu unterscheiden ist die allgemeine Maceration des Gehirns, welche mit Entfärbung beider Massen, Konsistenzverlust und Blutleere einhergeht. Die Kapillargefässe sind erweitert und leer. Neben den varikösen Nervenfasern und Hirnkügelchen findet man viel molekularen Detritus. Dieser umfasst die Produkte der Zerstörung einzelner Elementartheile, welche endlich zur völligen Atrophie führt. Neubildungen finden sich nicht im ödematösen Hirn.

8. *Veränderungen des Gehirns durch Krebseinlagerung.*

Zellen- und Zellfaserkrebs alieniren zuvörderst und vernichten endlich die Gewebetheile der Nervencentren und Nerven. Auffallende Mehrerzeugung einzelner Gewebetheile wurde bei einigen Beobachtungen der jüngsten Zeit gefunden. Die betreffenden Thatsachen werden ihrer besondern Wichtigkeit wegen einzeln aufgeführt.

1. Gehirnkrebs bei einem 23jährigen Mädchen. Periodische

Bewusstlosigkeit und atypische Innervationen der Rückenmarksnerven waren die hervorstechenden Zeichen.

Schädelgewölbe oval, Schädelknochen blutreich, die innere Schädeltafel längs der Art. meningeae von blutreichem dendritenähnlichen Osteophyt bedeckt. Die harte Hirnhaut emporgeschwellt von dem stark andrängenden Gehirn. Die Gyri verstrichen, die Windungen abgeplattet, die graue Markmasse in auffallender Art vermindert. An der untern Fläche des vordern linken Hirnlappens lagert, von dem linken erweichten Riechknoten ausgehend, eine plattgedrückte, Achtgroschenstück grosse Masse von weisser Färbung und knorpelartiger Härte. Die anliegende Markmasse ist erweicht, von punktgrossen Extravasaten röthlich gestippt. Die Decke des nach oben gedrängten rechten Corpus striatum ist bis zum Markkranz blutleer; die Rindenschicht des rechten Sehhügels von einer weissen, zerfaserten Markmasse gebildet. Die untere Schicht dieser beiden Körper bis zum Insellappen und Hirnschenkel ist dahin verändert, dass sie im Kern eine wallnussgrosse, knorpelharte, in der Mitte grünlich gelbe Neubildung enthalten, das umgebende Gewebe gelbröthlich, gallertartig weich ist.

Die Masse am Bulbus olfactorius ist aus grossen Krebsmutterzellen zusammengesetzt, welche viele gehörig geformte Tochterzellen mit Kernen und Körperchen darin führen. Die gallertartig aussehende, knorpelharte Masse im gestreiften Körper und Sehhügel besteht aus Zellenfasern, grossen runden und spindelförmigen Zellen.

2. Gehirnkrebs bei einem 42jährigen Goldschlägergehilfen, der allmälig erblindet war. Wüthender Kopfschmerz, Verlust des Gedächtnisses, Abzehrung des ganzen Körpers wurden von seinem Arzte bemerkt.

Von der Dura mater zur Crista Galli reicht eine fast Linien dicke Knochenplatte im vordern Ansatztheil der grossen Hirnsichel. Die vordere Spitze der linken Hemisphäre ist von einer faustgrossen, auf der Oberfläche unregelmässig kugligen Neubildung eingenommen, welche durch jene Kno-

cheuplatte von weiterem Andringen an die rechte Hemisphäre gehindert ist.

Diese Masse hat in ihrem Umfang jede Spur von Hirnmark verdrängt. Im Ganzen ist sie oval, äusserlich von grauer, im Innern von gelblich-weisser Färbung, hat grössere Renitenz, als das übrige Hirn, und einen weissen, nach allen Seiten unregelmässig strahlig verbreiteten Faserzug. Die Sehstreifen und Nerven zeigen keine Veränderung.

Die Rindenschicht ist von injizirten Gefässen durchzogen. Die gelblich-graue Kernmasse besteht hauptsächlich aus Zellenfasern, welche bogenförmig verlaufen, sich verästeln und dadurch Maschen bilden. In diesen liegen rundliche Zellen, von 0,015 mm. mit 3 bis 4 kugligen zum Kern aggregirten Körperchen. Im Centrum der Geschwulst befinden sich um ausgedehnte und mit Blutkügelchen von gewöhnlicher Form erfüllte Gefässe grosse Lager von Krebszellen, die eine kuglige oder ovale Gestalt haben, von 0,035 — 0,040 mm., deren centrische Kerne nahe an die Peripherie reichen, und in denen bis zur Undurchsichtigkeit kleine runde Kügelchen zusammengehäuft sind. Diese Schichten wechseln mit Zellfaserlagen, in welchen leere und erfüllte Blutgefässe vorkommen.

Die gesammte Anordnung ist mithin von der Art, dass in den von Zellfasern und anliegenden spindelförmigen Zellen gebildeten Maschen grosse Krebszellen eingebettet sind, Tab. IV. Fig. 16. a. b. Sie haben ihre Kerne im Innern und an der Aussenfläche; die letzteren dienen zur Neuerzeugung, Fig. 16. c. Im Umfang der Blutgefässe, welche die Faserstränge durchziehen, bezeichnen Pigmentablagerungen den Rückschritt der Bildung.

3. Der bei weitem merkwürdigste Fall, eine Kombination von Gehirn-Ganglien- und Nervenkrebs betraf ein Mädchen von 26 Jahren, L. T. Bewegung und Gefühl der linken Wange waren erloschen, die letztere hing herab, ihre Temperatur war vermindert. Der linke Bulbus war hervorgetreten, die Iris unbeweglich, das Sehvermögen beider Augen fast erloschen, die Bewegungsfähigkeit der Bulbi unversehrt, das

Gehör auf dem linken Ohr geschwächt. Der Geruch zerstört, eiteriger Abfluss aus dem Ohre, bitterer Geschmack der Speisen. Schmerz in der linken Schädelhälfte, besonders in der Gegend des Tuber frontale, längs des Infraorbitalis und Submaxillaris. Fetider Geruch aus Mund und Nase.

Mit der ferneren Vordrängung des linken Bulbus erlosch der Rest von Sehfähigkeit; die linke Wange hing tiefer herab. Die Schmerzen an den angegebenen Punkten waren unerträglich. Die Stuhlverstopfung hielt oft 8 Tage an. Erbrechen trat mehrmals ein.

Ich stellte die Diagnose: Gehirnkrebs an der Grundfläche der linken Hemisphäre mit Betheiligung des Ganglion Gasseri.

Die Sektion ergab: Körper gross, abgezehrt. Kopfhaar schwarz, der linke Augapfel zwischen den weit von einander abstehenden Liedern hervorgetrieben, linke Conjunctiva palpebralis von dünnflüssigem Serum infiltrirt.

Schädelgewölbe oval, Schädelknochen blutreich, im Längenblutleiter festes Blutgerinnsel. Der mittlere untere Theil des linken vordern Hirnlappens ist fest am hintern Rande des kleinen Keilbeinflügels angeheftet. Die Dura mater ist an dieser Stelle abgelöst. In der linken mittlern Schädelgrube und auf dem Türkensattel lagert eine Gansei-grosse Geschwulst mit unregelmässig kugligen Hervorragungen der Oberfläche. In diese geht am meisten nach vorn der linke Sehnerv, weiter nach hinten parallel mit der Seitenkante der Sattellehne der linke Trochlearis, am meisten nach hinten der Trigeminus ein. Das Neurilem dieser Nerven ist verdickt. Der hintere Theil der linken Orbitalknochen, Siebbein- und Keilbeinzellen sind von einer weissen breiigen hirnmarkähnlichen Masse erfüllt, ihr Periost zum Theil abgelöst. Die Knochen des linken Felsenbeins sind erweicht, das Neurilem des linken Gesichts- und Hörnerven verdickt. Die Seitenventrikel sind von klarem Serum etwas ausgedehnt, die Markmassen blutreich. Die Arachnoidea über der Brücke ist zu einer dicken gelblich-weissen Exsudatschwarte verändert.

Der linke Trigeminus ist sehr verdickt und geht unter

der Dura mater so in das Ganglion Gasseri ein, dass die harte Hirnhaut die Scheidewand der Eintrittstelle von dem Afterprodukt bildet. Nach dem Austritt des Nerven aus der Oeffnung der fibrösen Haut trifft er das durch die Einlagerung der Krebsmasse zur Grösse eines Taubeneis geschwellte Ganglion. Die Fäden des Nerven breiten sich weit aus, haben sehr stark injizirte, schon mit blossem Auge sichtbare Blutgefässe zwischen sich und erstrecken sich mit ihnen in die hirnmarkähnliche Masse.

Die mikroskopische Untersuchung zeigt die Vertheilung bluterfüllter Kapillargefässe zwischen die Bündel der Primitivfasern. Die letzteren sind unverändert. In den Abstandsräumen der von Blutgefässen umgebenen Nervenfaserbündel lagern ovaläre Körper von 0,03 — 0,04 mm. grösserem Durchmesser. Der Zellenraum enthält einen fein granulirten Inhalt und nahe an der Peripherie einen einzigen kugligen Kern mit rundem Körperchen im Centrum. Sie haben einen eigenthümlichen Fettglanz und nach Einwirkung von Essigsäure treten in ihnen einzelne granulirte Kügelchen hervor. Diese Zellen, nach der Gestalt und Identität mit denen der andern Seite offenbar Ganglienzellen, sind im Vergleich zu dem Knoten des rechten Ganglion zehnfach mehr vorhanden; es ist also eine wirkliche Ganglienhypertrophie mit dieser Krebsbildung verbunden.

Es könnte dieselbe als eine Kompensationsgrösse angesehen werden. Der Behinderung der Innervation durch die komprimirende Neubildung musste durch ein Plus der Sammelstätte für das typische Agens entgegengearbeitet werden.

Tiefer nach der Krebsmasse hin sind um Ganglienzellen und die ausgedehnten Blutgefässe herum viele Exsudatzellen angehäuft. In dem tiefsten Theil des Knotens verschwinden Nervenfasern und Ganglienzellen; das Gewebe besteht nur noch aus spindelförmigen Krebszellen und Zellfasern.

Auf den Fäden des Chiasma und des linken Sehnerven sind einzelne grosse runde Krebszellen gelagert. Der linke N. acusticus und facialis sind im Meat. auditor. intern. von

der ausgedehnten Arter. acustica und dem Afterprodukt andrerseits komprimirt, ihre Primitivfasern sind sehr dünn mit deutlichem Markinhalt. Der N. vidianus major zeigt eine ungewöhnlich starke Entwickelung des fadig aufgereihten Epithels; die zerstreuten queren, zusammenhaltenden, elastischen Fasern von Neurilem waren zahlreich an ihm vorhanden. Im Innern des Nerven waren mehre injizirte Blutgefässe. — Der linke Oculomotorius ging unverändert durch die Krebsmasse hindurch. Die einzelnen Primitivfasern sind sehr stark, ihr Markinhalt kopiös.

Die weisse rahmartige Masse in den erweiterten Alveolen des Sieb- und Keilbeins bestand aus Eiterzellen, sehr feinkernigen Granulationen, länglich ovalen Bildungszellen des Bindegewebes und punktförmigen Molekülen.

Die Knochenbläschen des Felsenbeins sind im Kontakt mit der Krebsmasse erweitert, die Knochenkörperchen haben theils nur sehr dünne Ausstrahlungen, sind im Kern durchsichtig, theils sind sie zu rundlichen durchsichtigen Bläschen ohne alle Ausstrahlungen umgestaltet.

Die Elementartheile des Gehirns, Nervenfaser und Markkügelchen, werden durch den Gehirnkrebs zerstört. Die ganglionnären Zwischencentra werden durch ein abgrenzendes Exsudat und eine komplementäre Hypertrophie für die Integrität der Leitung eine Zeit lang erhalten. Die sensoriellen Hirnnerven werden durch die Krebsmassen früher zerstört, als die motorischen*).

---

*) Beiläufig die Bemerkung, dass dieser Fall nicht dem Experiment von Serres entspricht, nach welchem auf Zerstörung des Gangl. Gasseri Vereiterung der Cornea eintreten muss. Der Knoten war völlig zerstört, und doch waren beide Corneae bestens erhalten. Bei dem Experiment, den fünften Knoten im Schädel lebender Thiere zu durchschneiden, sind trotz aller Methoden andere Hirnverletzungen unvermeidlich. Es ist begreiflich, wie sehr dadurch der Werth dieses Experiments geschwächt wird.

9. Parasiten im Gehirn.

Das Vorkommen eines eigenthümlichen Blasenwurms in der Höhle der Pia mater frei und in dem Endothel der Ventrikel in einer Art, wie er nur von Frédault beschrieben worden, gibt durch die eigenthümliche Erscheinung im Leben Veranlassung, von dem engern Gebiete der histologischen Beschreibung für einen Augenblick auf das nosographische Gebiet abzuschweifen.

Anton Noak, Tagearbeiter, 49 Jahr, wurde am 6. Januar wegen Quetschungen in den Muskeln des rechten Oberarms in das Hospital aufgenommen. Am 9. Januar brach der Zitterwahnsinn unter den gewöhnlichen Erscheinungen aus: Röthe und erhöhte Temperatur der Haut, Injektion der Bindehäute des Auges, unstete Bewegung der Augäpfel, erhöhte Pulsfrequenz; Delirien, in denen der Kranke erst kleine Thiere an der Wand hinauflaufen, dann Menschen von einer Wand seiner Zelle zur andern springen sah. Am 3. Tage der sich steigernden Krankheit bildete sich Infiltration des rechten untern Lungenlappens aus. Unter Anwendung von Brechweinstein, Opium in grossen Dosen und kalten Begiessungen verschwanden die Delirien und übrigen Zeichen der Exsudation in den Hirnhäuten, wogegen die Solution des pneumonischen Infiltrats langsam erfolgte. Am 25. März verliess der Kranke, frei von Husten, Athembeschwerden und mit vollkommen vesikulärem Athmen in allen Theilen des Thorax, das Hospital.

Acht Tage nach seiner Entlassung kehrte nach allgemeiner Erkältung Husten und Bruststechen wieder. Nach weiteren acht Tagen am 10. April liess sich der Kranke wieder aufnehmen.

Der rechte Thorax war in der untern Hälfte fassförmig ausgedehnt, durchweg an In- und Exspirationsbewegungen weniger betheiligt als der linke. In der Spitze des rechten Thorax hörte man Pfeifen und Schnurren, an den untern zwei Drittheilen des rechten Thorax kein Athemgeräusch.

Der Auswurf war purulent, höchst übelriechend, wurde massenhaft entleert. Haut trocken und heiss, Puls nur 75 Schläge. Bei geringer Erregung der Gefässnerven verminderten sich die Athembeschwerden. Der Darmkanal zeigte keine Störungen an.

Der Zustand wurde demzufolge als eitrige Infiltration (graue Hepatisation) des rechten untern Lungenlappens im Uebergange zur Erweichung mit Exsudat in die Pleurahöhle angesehen und demgemäss behandelt (stärkende Diät, resolvirende Mittel).

Im weitern Verlauf trat mit zunehmender Erweichung eine grössere Entleerung von eiterähnlichem Auswurf, bestehend aus Eiterzellen, Pflasterepithel, Cylinderepithel und Enchymkörnern ein. Am 4. Mai war der allmälig heller gewordene Perkussionston am untern Drittheil des rechten Thorax dumpf tympanitisch, mittelblasige feuchte Rasselgeräusche an der hintern Fläche des rechten Thorax vernehmlich; täglich wurden 1½—2 Pf. eiterähnlichen Auswurfs entleert. Das Gesicht war ödematös; die Athembewegungen der rechten Thoraxseite vermindert und eine entschiedene Aufwärtsbewegung durch die angestrengtere Thätigkeit in der obern Hälfte des linken Thorax bemerkbar. Empfindung der Athemnoth war nicht vorhanden. Oedem der Füsse; Puls 60; Haut trocken und unthätig. Es lag also die Diagnose einer grossen Höhlenbildung durch Zerfallen des Exsudats nahe. Nach wenig veränderten Erscheinungen trat am 25. Mai Morgens 10 Uhr unter heftigem Schüttelfrost von zweistündiger Dauer folgender Zustand ein:

Die Athemnoth war so gesteigert, dass der Kranke nur in sitzender Stellung, mit herabhängenden Füssen und nach vorn übergebeugtem Körper inspiriren konnte. Das Gesicht war gedunsen und blass, die Gesichtsmuskeln bei der Inspiration angestrengt. Der Thorax wurde von den die Exspiration unterstützenden Bauchmuskeln hoch emporgehoben. Der Perkussionston war im obern Drittheil des rechten Thorax tympanitisch, an den untern zwei Drittheilen vollkommen

leer. In der obern Hälfte hatte das bronchiale Athmen einen amphorischen Widerhall, in dem untern fehlte es gänzlich. Auswurf stockte. Die Lippen und Zunge entfärbt, Haut von kaltem Schweisse bedeckt; Puls klein, 120.

Die Höhle war nach der Gesammtheit der Erscheinungen in Folge der Schmelzung des Gewebes bis zur Pleura hin geborsten und Luftaustritt in die Pleurahöhle erfolgt.

Diese Erscheinungen bestätigten sich am folgenden Tage in ihrer Fortdauer durch Anspannung der obern Intercostalräume der rechten Seite, den metallischen Klang des tympanitischen Perkussionstons. Das amphorische Widerhallen der Athemgeräusche währte fort. Die Athemnoth steigerte sich in einzelnen Accessen besonders durch die Behinderung der Exspiration. Die seröse Infiltration des subkutanen Fettgewebes trat an den obern und unteren Extremitäten ein. Schnelle Vermehrung des pleuritischen Exsudats gab Veranlassung zur mehrfachen Besprechung über die Thoracentese. Die Präcedentien der Krankheit liessen aber davon abgehen.

Das Bewusstsein und alle Sinnesfähigkeiten waren, was hier besonders hervorzuheben ist, nach der zuerst besprochenen Periode des Delirium in allen Theilen ungetrübt bis zum Tode. An den Cerebralnerven war keine alienirte Innervation zu beobachten.

Der Tod erfolgte am 26. Mai, Sektion am 27.

Körper gross, mager. Kopfhaar blond, Iris blau. Der rechte Thorax trommelähnlich ausgedehnt, mit Anspannung der Zwischenrippenräume. Extremitäten in der Todtenstarre.

Schädelgewölbe oval, die Knochentafeln verdickt, Diploë blutleer. Das gewölbte Blatt der Arachnoidea zu einer dicken, festen, sehnenähnlich glänzenden Exsudatschwarte verändert, zwischen ihr und der Pia mater an 6 Unzen dünnflüssiges Serum. Ueber dem Gewölbe der rechten Hemisphäre sitzen auf der Oberfläche der Windungen an kleinen Verlängerungen der Pia mater, zum Theil frei, 8 kuglige Blasen von

Grösse einer Kirsche, von weinhefengelber Färbung, durchscheinend, mit einem centralen, weissen, undurchsichtigen Kern. Die umgebende Markmasse war glänzend weiss und zähe. Auf der Decke des rechten Streifen- und Sehhügels waren eben solche Blasen so tief in das Gewebe eingesenkt, dass ihre Spitze im Niveau der Oberflächen jener Hirnkörper lag. Vordere und hintere Hörner beider Seitenventrikel waren von klarem Serum ausgedehnt. Am Schädelgrunde 1 Unze klares Serum.

Beim Anstechen des rechten Brustkastens entströmte mit Zischen eine Menge die Flamme verlöschenden Gases. Diese Brusthöhle war zum grössten Theil mit gelblich grünem, fetidem Serum erfüllt, die Lunge an die Wirbelsäule angedrängt, zu einer ½ Zoll dicken Schicht komprimirt, ihre untere Fläche innig mit dem Zwerchfell verwachsen. Im untern Lappen befindet sich eine Taubenei-grosse Höhle mit einem sinuösen glattwandigen Gange nach aufwärts. Sie ist im Umfange eines Viergroschenstücks durchbrochen und auf ihrer äussern gewölbten Oberfläche von einer gelblichen kohärenten Exsudatmembran bedeckt. Das übrige Lungengewebe ist dunkelschwarz, zähe, blut- und luftleer, von den verödeten Bronchien in weissen Streifen bandartig durchzogen. Die linke Lunge ist völlig frei, an den Rändern emphysematös, ihr Gewebe trocken, schwärzlich braun, lufthaltig. — Im Herzbeutel 2 Drachmen klares Serum, in beiden Herzhöhlen schlaffes Blut- und Faserstoffgerinnsel.

Leber vergrössert mit muskatnussähnlicher Farbenscheidung des Gewebes, die Gallenblase von zähflüssiger Galle erfüllt, Magendarmschleimhaut blass. Nieren blassroth, blutarm. Harnblase zusammengezogen, leer, die Submucosa verdickt.

Die vorerwähnten blasigen Körper lagen 1) frei in der Höhle zwischen Pia mater cerebralis und dem innern Blatte der Arachnoidea, 2) an dem Boden eines dieser Blätter, durch den Stiel ihrer Mutterblase angeheftet, 3) vom Ependyma aus tief in das Gewebe des gestreiften Körpers und

Sehhügels eingesenkt. Sie sassen lediglich über und in der rechten Hemisphäre.

Sie bestanden

1) Aus einer Mutterblase von gelblich weisser Färbung, die am Ependyma oder an der Pia mater ansass, die aber bei den frei herumschwimmenden fehlte; — gemeinschaftliche Hülse. Sie ist zusammengesetzt aus elastischen Kernfasern mit überall deutlichen, aussen anliegenden, länglich ovalen Kernen; zwischen ihnen ausgedehnte, vielfach verästelte Gefässe. Das Fehlen dieser gemeinsamen Hülle bei den frei schwimmenden ist nur dadurch erklärlich, dass die innere Blase durch Vergrösserung den Durchbruch veranlasste, die entleerte Blase aber durch Narbenbildung mit der zur Exsudatschwarte verwandelten Arachnoidea verschmolzen ist.

2) Aus einer inneren, gelblich weissen, vollkommen freien, durch klares Serum von der äussern Hülse geschiedenen, kugligen Membran. Sie besteht bei einer Vergrösserung von 80 Diam. aus parallelen Schichten, zeigt sich aber bei einer Vergrösserung von 320 vollkommen strukturlos, nur hier und da faserähnlich durchzogen; sie ist auf ihrer Innenfläche von fettglänzenden Kügelchen bedeckt, die in Essigsäure unlöslich sind, während die übrige Membran (Fibrin) sich darin auflöst.

3) Aus einer an der Hauptmasse des Thieres anliegenden, vollkommen durchsichtigen Membran, die von dem übrigen Körper durch eine klare durchsichtige Flüssigkeit geschieden ist. Bei geringer Vergrösserung schien dieser Theil, der eigentliche Mantel, wie aus breiten Bändern zusammengesetzt, Tab. V. Fig. 4. d., bewies sich aber bei starker Vergrösserung als strukturlos, hier und da unbestimmt faserig.

4) Aus dem Körper. Er ist 2 — 3 Linien lang, von gelblich weisser Farbe, in sich selbst zusammengewunden und eine parallelgliedrige Theilung an ihm wahrzunehmen.

Der Körper des Thiers hat auf dem Durchschnitt Aehnlichkeit mit der Form eines Nautilus. Man bemerkt ein Kopfende mit blossem Auge, das bei 80 diam. Vergrösserung

eine scheibenförmige elliptische Gestalt zeigt, von dem übrigen Körper halsähnlich abgeschnürt ist. In der Mitte befindet sich eine elliptische, 0,3 — 0,4 mill. diam. habende Oeffnung, auf welcher ein Hakenkranz strahlig angeordnet ist, Tab. V. Fig. 1. b.; die Haken erschienen von ahlenförmiger Gestalt mit kleinen Wärzchen am Grunde. Um diesen Hakenmund herum lagen 4 elliptische Körper, Fig. 1. a., deren Innenraum fein punktirt erschien. Der übrige Körper war aus lauter parallelen Schildern, der Mantel aus bandartigen Streifen zusammengesetzt.

Bei einer Vergrösserung von 350 bemerkte man den Hakenkranz folgender Art gestaltet: Die Haken zeigten, von oben angesehen, eine spindelförmige Gestalt mit derartiger Biegung, dass das dicke keilförmige Ende nach der Mundöffnung, das spitze Ende nach aussen gerichtet und an den Berührungspunkten kuglige Erhebungen von 0,2 mill. diam. befindlich waren, Tab. V. Fig. 5. In der Seitenansicht erschienen die Haken wie Delphinzähne gebogen mit der Konkavität nach aussen, der konvexen Seite nach innen gerichtet, Tab. V. Fig. 3. Bei einzelnen Thieren sassen die Haken unmittelbar auf der Mundöffnung auf, bei andern befand sich unter jedem einzelnen dieser Haken ein eben so grosser, damit zusammenhängender Cylinder, Fig. 5. In dem Falle waren um den Hakenmund bis zu den Warzennäpfchen hin schwarze Pigmentkugeln strahlenartig angeordnet. Thiere mit solchem Cylinderkranze unter dem Hakenmund und mit Pigmentablagerung ckarakterisirten sich auch durch Grösse und Dicke ihrer Umhüllungen als die älteren.

Um den central gelegenen Hakenmund herum waren die vier ovalen Saugnäpfchen, an denen man einen äussern und innern Kreis unterschied, beide waren von strahlig faserigem Gefüge, ähnlich den feinsten Nervenausbreitungen. Der äussere Kreis war von spiralig geordneter Faserschicht umgeben, eine zur Befestigung, zum Ansaugen dienende Form; um den innern Kreis herum stand eine Reihe aufwärts gerichteter Cilien, Organe der freien Bewegung, Tab. V. Fig. 2. a. b. c.

Der übrige Körper erscheint bei dieser starken Vergrösserung aus hornartigen Schildern zusammengesetzt, die sich am Rande decken; jedes einzelne Schild hat nach abwärts einen doppelten konvexen Rand. Bei starkem Drucke entdeckt man in diesen Schildern einfache und verästelte Faserung, wahrscheinlich nur eine faserähnliche Zerklüftung der Horntafeln, Fig. 1 et 4 c. Tab. V. Zwischen und auf diesen Schildern lagen sehr zahlreiche runde durchsichtige Kugeln von Fettglanz von verschiedener Grösse ohne gestalteten Inhalt.

Grosse rundliche Körper von concentrisch schaaliger Beschaffenheit lagen zumeist in den älteren Thieren. Einzelne solche Körper waren völlig durchsichtig, andere hatten einen vollkommen opaken Kern. Wahrscheinlich sind dies die Knospen neuer Thiere.

Dieselben Thiere wurden während meiner einmonatlichen Abwesenheit vom Hospitale (im Juli 1847), auch ohne von Hirnzufällen bezeichnet worden zu sein, 60 an der Zahl, bei der Sektion eines 40jährigen Mannes von meinem Herrn Kollegen Nega gefunden.

Die Gestalt des Thieres, die einzelnen Blätter, das Wechseln zwischen einfachen und doppelten Hakenkranz würden das Thier für Echinococcus halten lassen; nur können die concentrisch kugligen Stämme nicht entschieden als neue Thierchen aufgefasst werden. Der doppelte Hakenkranz ist nur analog dem Wachsthum der Zähne, eine Entwickelung neuer Hornzellen, die des tieferen Kranzes werden als ältere Bildungen auch durch die Pigmentauflagerung charakterisirt.

Die Entwickelung der Thiere in einer Stätte, wo die Zufuhr des Keims nur durch das Blut stattfinden kann, ist schwer zu ermitteln. Wenn Vogel „die Cysticercen für abortive und wassersüchtige Tänien hält, die von aussen her in den Körper gelangen, dort an Stellen gerathen, die ihrer Entwickelung nicht günstig sind," so ist das eine der kühnsten Konjekturen, welche der freilich überwiegenden Theorie der Generatio ex ovo zu Liebe gemacht sind.

10. Pathologische Veränderungen des Ependyma.

1. Bildung fibroider Massen.

Zunächst entstehen derartige Ablagerungen um die Hauptgefässe des Ependyma. Um die erweiterten, mit blossem Auge sichtbaren Gefässe herum sind einzelne elastische Kernfasern sichtbar. Selten ist ihre Gestaltung zu grossen abgesonderten Massen wie in folgendem Falle.

In der Leiche einer Frau, welche lange an Lähmung der linken Körperhälfte gelitten hatte, war an dem hintern Theil des rechten Adergeflechtes über dem knieförmigen Körper des rechten Sehhügels ein ovaler Körper von Grösse einer lombardischen Nuss, gleichmässig faseriger Struktur und knorpelartiger Härte. Die harte Hirnhaut war blutreich. Die Decke des Balkens und Gewölbes ist von breiig weicher Konsistenz; der rechte Seitenventrikel zum achtfachen des gewöhnlichen Lumens ausgedehnt, von dunkelschwärzlichem, kohärentem Blutgerinnsel erfüllt. Die Wandungen des Ventrikels, sowie Sehhügel und gestreifter Körper haben an Konsistenz verloren und zeigen eine röthlich weisse, mit rothen Punkten marmorirte Färbung.

Die fibroide Masse hat einen unregelmässigen Faserzug und besteht aus dicken cylindrischen Fasern von durchgängig mehr als 0,01 mill. Querdurchmesser. Sie sind platt und nur an einzelnen ist ein körniger, undurchsichtiger Belag. Einzelne sind deutlich in zwei und drei abgehende Aeste getheilt und diese endigen kuglig und keulenförmig. Sie sind von andrem Bindegewebe und Exsudatfasern durch dreifach grössern Durchmesser, sowie durch ihre Unlöslichkeit in Essigsäure unterschieden. — Zwischen den Faserschichten finden sich kuglige Zellen mit kugligem Kern und 2 bis 3 Körperchen darin.

Ihrer Gestalt und chemischen Beschaffenheit nach ist diese Form jedenfalls zu den krebsähnlichen Gebilden zu rechnen.

Eine nähere Bedeutung für die Genese solcher Bildungen liegt in folgendem Fall:

In dem Gehirn einer Frau, welche 6 Jahre an Lähmung der rechten Körperhälfte gelitten hatte, fand sich auf dem Ependyma an der innern Fläche des linken vordern Bogens des Gewölbes ein gestielter Sack, von der Grösse einer Muskatnuss mit gefalteter, weisslicher, halbdurchsichtiger Hülle von fibroidem Aussehen; ihr Stiel war 2 Linien lang, von injizirten Gefässen durchzogen, ihr Inhalt einige Tropfen Serum.

Der Stiel bestand aus Netzen sich durchkreuzender elastischer Fasern, durchwebt von einzelnen Blutgefässen.

Die Wandung war aus parallel geschichteten, gestreckten, elastischen Exsudatfasern gebildet, die mit einzelnen kleinen kugligen Kernen unregelmässig besetzt waren. Einzelne leere arterielle und venöse Blutgefässe durchzogen diese Haut.

In dem flüssigen Inhalt des Sacks waren zahlreiche runde Kugeln, in denen eine beginnende Kernbildung durch eine centrale Trübung angedeutet war; ausserdem Cholestearine in rhombischen Tafeln.

Vergleicht man die beiden Neubildungen in ihrer Analogie zu andern Bildungen auf serösen Häuten, z. B. auf dem peritonäalen Ueberzuge der Eierstöcke, mit den Cystenbildungen an den Nieren, dem Zellschaalenkrebs, so lässt sich die Entstehung in folgender Aufeinanderfolge annehmen. Aus den strotzend erfüllten Gefässen des Ependyma erfolgt an umschränkter Stelle ein Serumerguss zwischen das Epithel und die Markmasse. Aus dieser erfolgt unter fortdauernder Anströmung von Blut die Bildung von Exsudatzellen, welche sich in der Zeit zu Kernfasern emporbilden. Bei beschränktem und partiellem Erguss wird alsdann nur eine umschriebene Trübung und Verdickung des Ependyma übrigen. Wenn aber mit einer beschränkten Blutextravasation auch im grössern Umfange eine Ablösung des Ependyma erfolgt — und hierfür spricht das Vorkommen dieser cystoiden und fibroiden

Bildungen nach Jahre lang vorhergegangenen Apoplexien — so wird die Bildung von Kernfasern um die Blutgefässe herum die Wandung einer Cyste ausmachen, welche mit zunehmendem Serumerguss aus den Blutgefässen der Wandung an Umfang, mit vermehrter Bildung von Kernfasern an Dichtigkeit zunimmt. Die grosse Vertheilung des Bluts im Gehirn spricht für die nicht übermässige Ernährung solcher Neubildungen, welche mit Ausfüllung der Höhle durch ineinander geschichtete Kernfaserlagen ihre Vollendung erlangen.

Ein Faktum, das für eine derartige Genesis anzuziehen ist, besteht darin, dass mitten in den Stiel des oben beschriebnen Cystensacks sich Nervenprimitivfasern hineinzogen.

Die Gefährlichkeit solcher Bildungen beruht darin, dass sie zu chronischem Hydrocephalus, zu Erweichungen der Hirntheile, auf welchen sie aufliegen, und bei der meist begleitenden Atherose und Brüchigkeit der Haargefässe zu erneuten Apoplexien Veranlassung geben.

11. Texturveränderungen der Hirnhäute.

I. Der harten Hirnhaut.

Das geformte Bindegewebe der fibrösen Umhüllung zeigt begränzte Hyperämien, die mit Blutüberfüllung der Knochen, Anheftungen an denselben verbunden und meistens auf einzelne Abschnitte beschränkt sind; am häufigsten erscheinen sie in der Richtung des grössten Querdurchmessers der Hirnhaut im Umfange der Meningealarterien.

Wiederholte Hyperämien bedingen eine Massenzunahme der Hirnhaut. Sie wurde nach langwierigen Geistesstörungen mit Hirnhöhlenwassersucht, Hirnödem und Atrophie des Gehirns kombinirt gefunden. Die Hypertrophie muss auf einer Vermehrung der eigenthümlichen Fasern beruhen. Das Gewebe besteht gleichmässig aus elastischen Fasern, die sich in Essigsäure völlig lösen, ohne dass Kerne rückständig bleiben. Bisweilen bewirken aufgeschichtete molekulare Körnchen eine schwärzliche Pigmentirung.

Die Atrophie der harten Hirnhaut wird durch Auflagerungen auf die Arachnoidea, Hyperosteosen und Osteophyten des Schädels hervorgebracht. Sie ist meist partiell und der offenbare Schwund vieler elastischen Faserbündel zeigt sich in maschenartigen Lücken. Die Knocheneinlagerungen in das eigentliche Gewebe der Dura mater sind bei der Osteophytenbildung erwähnt worden. Die Verwachsungen der harten Hirnhaut mit den Schädelknochen sind einer einfachen Agglutination zuzuschreiben. Auf dem fibrösen Gewebe sitzt eine kompakte Epithelialschicht. — Schwund der Bindefasern mit Auflagerung molekularer Pigmentkörnchen bewirkt die Missfärbung und Verdünnung der auf nekrotischen Knochen anhaftenden Theile der Dura mater. Exsudativvorgänge und Einlagerungen betreffen fast immer das Parietalblatt der Arachnoidea.

2. Der Arachnoidea.

Die Hyperämie der serösen Hirnhaut ist ungemein verbreitet. In grosser Ausdehnung ist sie schnell tödtlich, partiell dagegen hat sie oft einen langwierigen, periodischen Verlauf, der mit Transsudation allein oder mit Exsudation alternirt. Die gleichmässige Ueberfüllung der Arachnoidealgefässe ist stets mit einer geringen Transsudation verknüpft. Selten idiopathisch, kann sie sich fast mit allen Blutmischungen und den meisten Lokalkrankheiten kombiniren.

Die Berstungen der Gefässe in der Arachnoidea, Apoplexien, kommen am häufigsten im konvexesten Theile vor; sie setzen ein gleichmässig die Hirnoberfläche bedeckendes Extravasat, oder es ist dasselbe um einzelne Gefässe gelagert und drückt das cerebrale Blatt in die Furchen hinein. Weit seltner ist die kapillare Apoplexie dieser Haut. Die Erfüllung der Kapillargefässe macht den grössern Gefässreichthum ersichtlich. Während an der Stelle der Extravasation leere Gefässe sich befinden, an denen man Längsfaserhaut und Epithelialkerne unterscheidet, sind die feinsten Gefässe mit Blutkügelchen erfüllt, ampullenartig ausgedehnt.

Auch entleerte Gefässe zeigen die ungleichmässige Erweiterung. Die geborstenen Gefässe sind also keineswegs immer die letzten Enden; Aeste, die mit Kernung der Innenhaut, andre mit Rings- und Längsfaserhaut versehene sind erweitert und leer.

Apoplektische Cysten der Arachnoidea haften über den Hemisphären und enthalten einen rostbraunen, aus molekularen Körnchen bestehenden Inhalt, — Reste des Blutgerinnsels. Solche Cysten sind einer fibroiden Umwandlung fähig. In der Leiche eines Mannes, der an Pneumonie der rechten Lunge gestorben war, war die Arachnoidea über der Wölbung der Hemisphären sehr verdickt, am stärksten im Umfange der Gefässe. Auf der zur Pia mater gekehrten Seite sass eine bohnengrosse Cyste von festen, fibrösen Wandungen mit bröckligem gelblichen Inhalt. Die Kapsel ist aus mehrfach übereinander liegenden Schichten von elastischen Fasern gebildet, die mit punktförmigen Kügelchen übersäet sind. In der Höhle sind kuglige, feste Aggregatmassen und ausgebildete Tafeln von Cholestearin. Das in einem Abschnitte der serösen Haut eingeschlossene Depot bringt also in derselben einen Exsudativprocess hervor, dessen Produkt sich zur Faser gestaltet. Der Inhalt selbst verschrumpft und zerfällt in die Zersetzung.

Transsudation von Serum aus den Gefässen der Arachnoidea erfolgt in geringerem Grade durch die successive Paralyse der vasomotorischen Nerven beinahe immer gegen das Ende des Lebens. Massenhafter in der zwischen Kleinhirn und Rückenmark gelegenen Abtheilung des Arachnoidealsacks hat sie zu den pomphaften Mystifikationen mit der Cerebrospinalflüssigkeit Veranlassung gegeben. Longet's Gegenexperimente haben bekanntlich die Nichtigkeit der hierauf bezüglichen Hypothesen Magendie's erwiesen. Habituelle Hyperämien der Arachnoidea, Verdickungen derselben durch Einlagerung von Exsudatfasern, Atherose der Gefässhäute, Atrophie und Oedem des Gehirns sind die simultanen Krankheitsprocesse. Die einzige elementare Verän-

derung besteht in einer stellenweisen Auflagerung von Pflasterepithel auf die Faserlagen der Arachnoidea.

Die Exsudation in den Blättern der Arachnoidea bringt nach der Dauer verschiedene Entwickelung des Produkts und demgemäss abweichende Alienationen der Gewebetheile hervor. Das parietale Blatt zeigt die feinsten Gefässe ungleichmässig erweitert und die zu Flocken verschmolzenen Membranen. Besonders bemerkenswerth erschien mir ein Fall, den ich im Herbst 1846 in Leubus mit Martini und Hoffmann beobachtete. Das Exsudat des parietalen Blatts hatte gleichsam eine vierte Haut gebildet, welche in 2 Abtheilungen, ähnlich der Dura mater das Visceralblatt bedeckte und für sich ablöslich war. Sie bestand aus faserähnlich aneinander gereihten Exsudatzellen.

Schnell tödtliche Exsudationen des cerebralen Blatts der Arachnoidea kommen zumeist in der konvexen Oberfläche derselben vor; darnach über der Brücke, den Hirnschenkeln der Lamina perforata media. Das Exsudat bildet dicke flockige und membranöse Massen, welche aber trotzdem aus kugligen Exsudatzellen bestehen, in welchen centrale Kerne mit sehr feinen Körperchen sind. In dem Gewebe selbst ist nur Gefässerweiterung bemerkbar.

Bei rapidem eiterigen Zerfallen des Exsudats in der Arachnoidea sind die elastischen Fasern auseinander gedrängt, die Eiterzellen besonders im Umfange der Blutgefässe angehäuft. Die Fasern selbst erleiden dann eine Art Maceration, sie sind uneben, von feinkörnigem Belage überdeckt.

Die Produkte längst vorhergegangener Exsudation bilden die Verdickungen der Arachnoidea, wobei sie an Durchsichtigkeit verliert und ein sehnenähnliches Ansehen erhält. Das Gewebe zeigt leere Kapillargefässe, die elastischen Fasern sind mehrfach über einander geschichtet und einzelne Strata sind von fadenartig aufgereihten, länglich ovalen Epithelialkernen besetzt. Offenbar sind dies Lagen völlig mit dem Gewebe verschmolzener Exsudatfasern.

Eine beständige Kombination mit jener Exsudation bildet die Ausschwitzung von Serum zwischen Arachnoidea und Pia mater. Hierdurch ist die leichte Ablöslichkeit des cerebralen Blatts der Arachnoidea von der Dura mater in solchen Fällen zu erklären.

Nur ein einziges Mal habe ich ein membranöses zusammenhängendes Exsudat auf der Visceralseite des cerebralen Blatts beobachtet.

Die Arachnoidea ist endlich die Stätte verschiedenartiger Osteophytenbildung. Sie sind am häufigsten am vordern Ansatz der grossen Hirnsichel, in dieser selbst und in der kleinen Hirnsichel. In diesen Theilen bilden sie meist kompakte, abgerundete, geglättete Stücke. Knochenfasern, Kanälchen und Körperchen sind ihre Elemente, analog dem normalen Knochen. Ebenso zusammengesetzt sind die nadel- und splitterähnlichen Knochenbildungen, welche am ganzen parietalen Blatte der Arachnoidea vorkommen. Die gleichzeitige Verdickung der cerebralen Abtheilung der Arachnoidea ist die Schutzwehr der Hirnmasse, da das Leben bei solchen Neubildungen oft noch lange fortbesteht. Die chemische Zusammensetzung derselben ist ebenfalls dem Knochengewebe adäquat (vid. pag. 58).

12. Gewebeveränderungen des Rückenmarks.

Der angeborne totale oder partielle Mangel, meist mit Acephalie, ist häufig beobachtet worden. Ollivier d'Angers nennt diesen Zustand Amyelencephalie. Statt des Hirns und Rückenmarks findet sich am obern hintern Theil des Kopfs eine Tasche von unregelmässiger Form, die sich verschieden tief an der Wirbelsäule hin erstreckt. Die Blase zerreisst oft während der Schwangerschaft und hinterlässt nur einzelne Reste. Die vordere Wand der Tasche wird von allen drei Rückenmarkshäuten gebildet, die hintere membranöse Wand meist von der Pia mater allein; die Arachnoidea schwindet oft gänzlich; bisweilen bildet die Dura mater die ganze Tasche.

Ollivier begreift unter der Bezeichnung Atelomyelie:

mangelhafte Bildung des obern Endtheils des Rückenmarks, schärfer ausgedehnte Sonderung in 2 Hälften, Verschiebung in die Länge und Breite, Existenz eines Kanals im Innern, die Analogie einer Thierbildung.

Die Hyperämie der Arachnoidea und Pia mater spinalis ist ein nach Verletzungen der Wirbelsäule, Tetanus und den sogenannten Rückenmarkserschütterungen ein häufiger, nicht selten der alleinige Befund.

Die serösen Ergüsse im Arachnoidealsacke sind die Endresultate langwieriger Hyperämien — die acquirirte Hydrorrhachis. Nach dem Icterus neonatorum fand Ollivier den Durchtritt eines pathologischen Mischungstheils des Bluts: den Gallenfarbstoff transsudirt (Kirronose). Die Exsudate üben auf die Nervenwurzeln stets einen grössern Einfluss als auf die Marksäule selbst aus.

Exsudationen sind in der Dura mater seltner und lassen Verdickungen derselben durch Schichten von Kernfasern zurück oder führen bei sekundärer Entstehung mit Caries der Wirbel zur Eiterbildung an einzelnen Stellen und zur Aufhebung der Kontinuität.

Die Arachnoidea wird in dem Visceralblatte, das mit der Pia mater spinalis verwachsen ist, vorzugsweise Sitz der Exsudation. Sie ist gewöhnlich mit Bluterguss in den Arachnoidealsack, Gefässzerreissung verbunden, die nur selten fehlt (Albers). Die Exsudation des Visceralblatts und der Pia mater setzt gelblichweisse Membranen, die bei recentem Erguss locker und zerreisslich, aus einem Aggregate von Exsudatzellen bestehen; erscheinen bei Entwickelung der Faserzelle fest und schwartenähnlich verdickt. Die Verbreitung in die Länge wechselt, gewöhnlich kombinirt sie sich mit Exsudation in die Cerebralhäute. In seltenen Fällen sollen seröse Ergüsse zwischen Pia mater und dem zwischen ihr und der Markmasse liegenden geformten Bindegewebe statt haben. Kapillare Apoplexien in die umhüllenden Rückenmarkshäute sind mit der Exsudation gleichzeitig beobachtet worden.

Von isogenen selbständigen Neubildungen sind fibroide

Ablagerungen (Knorpelplatten?) von Ollivier in der Arachnoidea häufig bemerkt worden. Sie lagern auf dem Visceralblatte, haben 3—4 Lin. Durchmesser; sie sind seltner auf der vordern Fläche und dem Halstheile, meist im Dorsal- und Lendentheil; Rokitansky gibt hierüber die Angaben Ollivier's fast wörtlich wieder. Je zahlreicher die Plättchen sind, desto kleiner. Esquirol und Ollivier haben die häufige Knochenbildung in den fibroiden Ablagerungen angeführt. Der Letztere drückt dies folgendermassen aus: man bemerkt auf den Placques zahllose kleine Rauhigkeiten, die sich senkrecht von der Oberfläche erheben und bis zum Grunde isolirt sind. Die entgegengesetzte Fläche ist glatt und eben, der serösen Haut anhängend. Er beschreibt eine grössere Verknöcherung von 1,5‴ Dicke, 3‴ Breite und 2 Zoll Länge. In der cerebralen Arachnoidea ist das parietale Blatt, in der spinalen das viscerale der Locus eclecticus dieser Knochenbildung.

Tuberkelgranulationen sind in der Dura mater sekundär nach Tuberkel der Wirbelknochen entstanden. Ihre Masse durchlagert gleichmässig die Maschen des fibrösen Gewebes oder sie ist zu einzelnen plattgedrückten, gelblichen, bröckligen Klumpen aggregirt. Sie zerfallen sehr bald mit Produktion von Eiterkörperchen in dem angrenzenden Gewebe.

Der Krebs ist vom kleinen Gehirn aus nach den Umhüllungen der Stränge und Oliven ausgebreitet von Guersant gesehen worden. Ollivier schildert eine Krebsmasse, die vom 6ten bis 12ten Wirbel zwischen Mark und Arachnoidea, also in der Pia mater lagerte, von röthlichgelber bis rostbrauner Färbung war und das Mark vollständig komprimirte. Rokitansky unterscheidet primären und sekundären Krebs der Dura mater und bemerkt, dass letzterer vor Allem die fibrösen Scheiden der Spinalnerven und ihre Ganglien in den Vertebrallöchern in Anspruch nehme.

Die Hypertrophie des Rückenmarks in seinen Elementartheilen ist eben so selten, als die Volumszunahme durch Einlagerungen häufig. Hutin fand nach Chorea vom Occipitalloche bis zur Mitte des Dorsaltheils eine solche Hyper-

trophie, dass sie die Höhle der Dura mater völlig ausfüllte; das Gewebe war verdichtet, gelblichweiss. Ollivier fand Hypertrophie in der Cervikalportion mit Erweichung und Exsudation in die Pia mater bei Verdichtung des Rücken- und Lendentheils. Rokitansky erwähnt ihr Vorkommen im Fötus und bei Kindern, sowie ihre Kombination mit Hypertrophie des Gehirns.

Die Atrophie des Rückenmarks ist sowohl acquisit, als auch durch die Involution im Alter normaler Weise vorhanden. Zunahme an Dichtigkeit und Blutarmuth sind ausser der Volumsverminderung ihre Hauptmerkmale. In den Primitivfasern, Ganglienzellen ist nicht die mindeste Veränderung bemerkbar; bei anscheinender Blutleere zeigen die kleinen Gefässe im centralen grauen Markantheil, namentlich in der Lumbalportion jedes Mal Blutgehalt. Ollivier hat die Atrophie des Rückenmarks bei Verkrümmungen der Wirbelsäule und Rhachitis im Allgemeinen sorgfältig aufgesucht. Folgendes ist ihm entlehnt: Bei wenig ausgesprochnen Krümmungen der Wirbelsäule erleidet die Markröhre im Ganzen eine Formveränderung ohne Substanzverlust. Wenn sie aber nach langer Andauer alle Nervenwurzeln von der Marksäule ganz abschneidet, so folgt das Mark einfach der Krümmung der Wirbelsäule. Ist sie stärker, so bemerkt man über dem Punkte der Verengerung ein bulböses Anschwellen des Marks, ein Hinaufdrängen der untern Medullarantheile. Rokitansky irrt also, wenn er Ollivier hierin eine Hypertrophie bezeichnen lässt. Bei einem 49jährigen Rhachitischen sah er das Mark bis zum Volum eines Federkiels geschwunden. Welches Unglück ist es, dass der Gebieter über ein so reiches Material nicht das Mikroskop zu Rathe gezogen hat!

Die Apoplexien des Rückenmarks (Haematomyelie) theilt Ollivier in solche des verlängerten Marks und des übrigen Rückenmarks. Erstere kommen als umschriebene Risse mit Berstung oder Zertrümmerung des Gewebes vor. Als kapillare Apoplexien sind sie zahlreich und gruppirt. Die

erste umschriebene Apoplexie des eigentlichen Rückenmarks berichtete Hutin (Nouv. bibliot. médic. 1828). Dies war ein erbsengrosser Heerd in der grauen Markmasse zwischen dem Ursprung der 5ten und 6ten Halsnervenpaare, ein grösserer war in der Gegend des 4ten Rückenwirbels mit einer Geschwulst am 4ten, 5ten und 6ten Halsnervenpaare.

Exsudationen in die Markmasse des Rückenmarks sind von Ollivier, Albers, Rokitansky, Gluge u. A. nebst konsekutiven Erweichungen angegeben worden. Da sie nur den äusserlich anatomischen Charakter berücksichtigen und ich nicht einen Massstab der Kritik an sie legen kann, der aus eignen Beobachtungen oder histologischen Datis herflösse, begnüge ich mich, auf die betreffenden Werke zu verweisen.

13. Gewebeveränderungen der Nerven.

1. Hyperämie der Nerven.

1) In ganglionnären Nerven. Die Knoten am Grenzstrang des Sympathicus und die Ganglien des Vagus zeigen an der geflechtartigen Ausbreitung der Nervenfasern um und zwischen die Ganglienkugeln mitten hinein gelagerte Kapillargefässe, von Blutkügelchen dicht erfüllt. Diese Nervenknoten, welche dadurch ein hellröthliches Aussehen bekommen hatten, wurden an Typhusleichen vorgefunden.

Die Gasserischen Knoten zeigen nach sensorieller Gesichtslähmung bisweilen Hyperämie, wenn gleichzeitig vorhandene Apoplexien von grösserm Umfange einen schnell tödtlichen Ausgang bedingen.

Bei sensorieller Lähmung der linken Gesichtshälfte war der Gasserische Knoten der rechten Seite etwas grösser als der linke, von grauröthlicher Färbung mit dunkelrother Streifung zwischen den einzelnen Bündeln. Primitivfasern zweierlei Art setzen ihn zusammen, stärkere von fast 0,01 mill. Querdurchmesser mit dickem Axencylinder, der von dunkelm, in sphäroidische Massen zerklüftendem Nervenmark erfüllt ist; dünne Fasern von nur 0,003—0,005 mill. diam. mit dünnem Axencylinder, dessen Mark blass und fein punk-

tirt ist. Zwischen diesen Fasersystemen verliefen Kapillargefässe von Blutkügelchen ausgedehnt. Der Blutreichthum war darum ein bemerkenswerther, weil in den andern Nervenstämmen solcher Individuen durchaus Blutarmuth vorherrscht.

2) In Spinalnerven. In den Nerven des Plexus brachialis und ischiadicus der an Tuberkelphthise Leidenden sind sehr zahlreiche, ausgedehnte Kapillargefässe zwischen die Primitivfasern gelagert. Es ist beiläufig nicht uninteressant zu bemerken, dass in den spinalen Nervensträngen der Phthisiker die umschnürenden elastischen Fasern, welche transversal um die Bündel verlaufen, zahlreich vorkommen. Bei Vorhandensein seröser Krase nach kopiösen Exsudationen ist eine verminderte Elastizität des umhüllenden Neurilems und dadurch grössere Neigung der Primitivfasern zur Bildung von Varikositäten bemerkbar. Das Nervenmark zeigt keine Veränderung in Konsistenz und Menge.

2. Vermehrung der einzelnen Formelemente der Nerven.

I. Vermehrung des Neurilems. Sie ist besonders in den Spinalnerven häufig*). Durch Güte des Herrn Professor Barkow erhielt ich die verdickten ischiadischen Nervenstränge aus der Leiche eines Phthisikers. Die Nerven beider untern Extremitäten waren bis zur Spaltungsstelle der Tibialnerven verdickt bis zu 3 Lin. Querdurchmesser. Auf dem Durchschnitte zeigten sie bei Betrachtung mit blossem Auge ein feinfaseriges Gewebe, aus welchem die Nervenbündel

*) In organischen Nerven, namentlich im Sympathicus schildert sie Lebert: Fasergeschwulst im ersten Knoten des Sympathicus von Schönlein in Würzburg beobachtet, im Zürcher Museum von Lebert untersucht, zeigte eine 3 Zoll lange, 2 Zoll breite Schicht von Fasern von 0,0025 mill. Breite in gewundenen Bündeln vereinigt, parallel ohne Verästelung. In der Mitte waren Blutgefässe, Cholestearin als Zersetzungsprodukt, keine Spur von Nervenfasern.

Eine andre Beobachtung Lebert's über die Hypertrophie des zweiten Halsknotens entbehrt der gehörigen Untersuchung.

als glänzende, straff gespannte Stränge hervorstachen. Das feinfaserige Gewebe bestand aus dicht aneinander liegenden, elastischen Kernfasern mit aussen angelagerten Kernen. Die Primitivfasern selbst erschienen bedeutend verdickt; ihr Querdurchmesser betrug 0,015 bis 0,02 mill. Die Axencylinder reichen fast bis an die Peripherie der Fasern, das Mark bildet eine gleichmässig graue Masse. Mit einer grössern Ausdehnung der Primitivfasern durch die Schwellung der Axencylinder ist im Umfange die Neubildung der Kernfasern erfolgt, welche nach der Bildungsart und Stätte die Dignität des Neurilems haben.

II. Eine vermehrte Anzahl von Primitivfasern und Ganglienkugeln lässt sich insofern nicht nachweisen, als die Zählung nur in einzelnen kleinen Nervensphären möglich und eine Normalzahl durchaus nicht festgestellt werden kann*). Dass dem früher erwähnten Vorkommen eines Vorherrschens der weissen Fasermasse über die graue Belagsubstanz auch veränderte Quantitäten in den Nervenausbreitungen zu Grunde liegen, ist wahrscheinlich, aber nicht durch mikroskopische Analyse nachweisbar.

III. Im Anhang ist zu erwähnen, dass ich an Amputationsstümpfen der Fingerglieder rings um die Narbenlinie die Paccinischen Körper in grösserer Anzahl gelagert fand, was vielleicht im Verhältniss mit der Erhöhung der sensiblen Thätigkeit stand.

3. Verminderung der einzelnen Formbestandtheile der Nerven.

I. Verminderung der Ganglienkugeln**). Die Unmöglichkeit, eine Normalmenge aufzustellen, wird auch nie eine

*) Wahrscheinliche Vermehrung der Ganglienzellen im Gangl. Gasseri vid. Hirnkrebs p. 135.

**) Dixon fand nach Lähmung der Empfindung und Bewegung der linken Seite und Lymphergusss in die linke vordere Augenkammer das Gangl. Gasseri dieser Seite und den N. quintus vom Pons Varoli bis zur Fissura supraorbitalis in eine ovale Masse verwandelt, welche keine Spur von Primitivfasern und Ganglien enthielt.

absolute Verminderung derselben auffinden lassen. Nur relative Abnahme im Nerventheile der einen Seite gegen den der andern lässt sich annähernd ermitteln. So fand ich bei sensitiver Gesichtslähmung der linken Seite, bei Hyperämie des rechten Gasserischen Knotens, eine Verminderung der Ganglienkugeln im Verhältniss zu dem entgegengesetzten. Die Kugeln waren von 0,04 mill. diam. mit einem in der Mitte oder an der Peripherie liegenden Kern von kugliger Gestalt, 0,013 mill. diam. und feinkörnigem Inhalt. Die Ränder erschienen bei Auftröpfelung von Wasser fein granulirt; in verdünnter Essigsäure zeigte der Kern vor seiner Auflösung sehr fein granulirte Körperchen.

4. Veränderte Gestaltung der einzelnen Formelemente des Nerven.

I. Bei Vorhandensein von Magenkrebs war in dem sympathischen Grenzstrang der linken Seite der oberste und unterste Knoten der Brustportion mehrmals geschwellt. Der unterste war langgezogen, olivenförmig von gelbröthlicher Färbung und gallertartiger Konsistenz. Die Ganglienkugeln wechseln im Durchmesser von 0,03 — 0,04 mill. Sie sind kuglig oder längsoval und enthalten einen Kern von 0,01 mill. diam., der die fein granulirte Textur eines Eiterkörperchens bei defibrinirter Blutmischung hat. In einzelnen Kugeln ist dieser Kern zu einer blassen, verschwimmenden Masse verändert. Bisweilen waren in einer Zelle noch mehre Kerne von 0,005 — 0,007 mill. diam. In den nächst höhern Ganglien zeigten die Kugeln dieselbe Beschaffenheit, in dem obersten Brustknoten erreichten sie nur 0,02 mill. diam. Die gewöhnlichen Nervenprimitivfasern, sowie die feinen Fasern mit fadig aufgereihtem Epithel waren gleich häufig vertheilt. Die grosse Verschiedenheit in der Grösse der Ganglienkugeln und veränderte Gestaltung der Kerne dürften die Hauptunterschiede bilden.

II. Eine Verdünnung des Axencylinders hat in den Sympathicis der Phthisiker statt. Bei einem Durchmesser

der Nervenfasern von 0,003—0,005 mill. bildet der Cylinder eine äusserst dünne Röhre, die mit dunklem, kleinkörnigem Mark erfüllt ist. Die Primitivfasern sind wenig geneigt zur Bildung von Varikositäten und von einem sehr massenhaften Neurilem umgeben.

III. Die veränderte Gestaltung und Lage der Formelemente der Nerven durch Einlagerung der Produkte neuer Bildung sind oben bei Einlagerung von Exsudatfasern in den Ischiadicus, weiter unten bei Einlagerung von Eiterzellen und Pigmentkugeln in die Sehnerven erwähnt.

Eben solche Einlagerungen geben Nervensträngen, welche in einer Abscesshöhle verlaufen, eine bedeckende Exsudatkapsel, was besonders in den Abscessen des Psoas und Iliacus beobachtet wird. Die dicken Neurilemstränge zeigen Lagen von spindelförmigen Zellen, umgeben von kugligen Exsudatzellen. Die Primitivfasern sind unverändert.

5. Regeneration der Nerven.

Die Ansichten über die Neubildung, welche die durchschnittenen Nervenenden mit einander verbindet, sind nach zwei Richtungen abweichend. Einige behaupten, dass die Vereinigung durch Nervenfasern erfolge und berufen sich auf die Wiederherstellung der Leitungsfähigkeit, wollen auch die neugebildeten Primitivfasern gesehen haben. Andre wenden dagegen ein, dass die Bindemasse getrennter Nerven nur aus Fasergewebe bestehe, und durch die Kontinuität allein die Leitung wiederhergestellt werde. In den zur Entscheidung des fraglichen Gegenstandes angestellten, leider nicht zahlreichen Experimenten fand ich nur Kernfaserbündel als Narbenmasse der Nerven. Man könnte dagegen den Einwurf machen, dass die ausgeschnittenen Stücke zu entfernt von einander gewesen. Es lässt sich zwar die Grenze, innerhalb welcher die Regeneration der Nerven stattfinden kann, nicht mit Bestimmtheit ziehen; die Wahrscheinlichkeit, dass Neubildung der Nerven statt habe, geht aus folgenden Untersuchungen an Amputationsstümpfen hervor.

Dumville fand die Nervenenden eines schmerzhaften Amputationsstumpfes in olivenförmige Knoten gestaltet, mit verdicktem Neurilem. In den Knoten war eine feinkörnige Masse mit unzähligen feinen Fasern. Die Primitivfasern waren unverändert. Lebert sah in den Amputationsstümpfen der Nerven fibröses Gewebe, dicht aus feinen parallelen, unverästelten, wellenförmigen Fäden bestehend, die sich in Bündeln durchkreuzten.

An den Stümpfen der Fingernerven, Jahre lang nach geschehener Amputation einzelner Phalangen fand ich die Nerven in einen ovalen Körper endend, der wie eine Melonenfrucht gefurcht war. Von diesem Stumpfe gingen feine Fädchen zu dem Fettpolster des Narbengewebes, die in demselben durch kleine Knötchen festgehalten wurden. Der grosse ovale Körper bestand aus zahlreichen Primitivfasern und einem koncentrischen Netze von Kernfasern, welches dem Knoten eine auffallende Aehnlichkeit mit der Struktur eines Paccinischen Körperchens verlieh. Die feinen Fäden, die vom Knoten ausgingen, enthielten Primitivfasern.

Nach der Koincidenz mehrer gleichartiger Fälle stehe ich nicht an, die pathologische Umgestaltung eines Nervenendes zum Bau eines Paccinischen Körperchens zu vermuthen. Die feinen Fasern können allerdings abgelöste Fäden sein, welche vor der Amputation an der Durchschneidungsstelle abgingen und jetzt von dem neogenen Bindegewebe umkleidet sind; es können aber auch neugebildete Primitivfasern sein.

C. Die Gewebeveränderungen in den Sinnesnerven.

Die Schwellungen im Olfactorius beruhen grösstentheils auf einer grössern oder geringern Zahl der in demselben vorkommenden kugligen Körper, die zwischen Markkügelchen und Ganglienzelle mitten inne stehen. Im N. acusticus sind noch sehr wenig Alienationen in einzelnen Fällen ermittelt worden.

Am häufigsten sind die Texturveränderungen in den Sehnerven.

Verdünnung der Primitivfasern, Fehlen des Nervenmarks

und der grauen Belagkügelchen, Eitererguss zwischen die Primitivfasern bedingen eine Nervenerweichung, welche ich an den Sehnerven mehrmals beobachtet habe. Die Erweichung der Sehnerven, in den oben gedachten Elementen begründet, ist mit Amaurose und Kataraktenbildung verbunden. Die Sehstreifen sammt Chiasma und Sehnerven verlieren an Volum bis zu einem Dritttheil desselben; die neurilematische Hülle ist getrübt und blutreich, die Nervenmasse ist von gallertartigem Aussehen und Konsistenz, von weingelber Farbe. Trotz des Konsistenzverlusts gestattet die Dichtigkeit des Neurilems die Abhebung der Sehstreifen von der Hirnmasse.

Die Nervenprimitivfasern sind bei noch bestehendem Zusammenhang der Masse um die Hälfte dünner als in gesunden Sehstreifen. Die Axencylinder sind ohne irgend welchen Inhalt, sehen nur wie matt schattirte Röhren aus. In andern Primitivfasern sind die Axencylinder völlig geschwunden, treten auch nicht bei Einwirkung von Essigsäure hervor.

Die Primitivfasern sind überall von einer äusserst grossen Anzahl Exsudat- und Eiterzellen bedeckt. Diese sind von kugliger Gestalt, erreichen einen Durchmesser von 0,015—0,02 mill., enthalten einen vollkommen kugligen Kern mit blassen, verschwimmenden, punktförmigen Körperchen, der in Essigsäure schärfer hervortritt. Der Kern ist von der unbestimmten Gestalt einer kugligen Masse bis zur vollendetsten Kernform mit Inhalt von Körperchen in den verschiedenen Zellen ausgebildet. Die Zellen sind durch eigenthümlichen Fettglanz ausgezeichnet.

Zahlreiche, erweiterte Blutgefässe sind zwischen die Bündel der Primitivfasern gelagert; die darin enthaltenen Blutkügelchen zeigen keine Veränderung.

Das Neurilem besteht aus Schichten elastischer Fasern; viele derselben sind mit langen, spindelförmigen, undurchsichtigen Zellkernen besetzt.

Die Kügelchen des grauen Belags, welche im normalen Chiasma vorkommen, fehlen in der erweichten Masse. Die Primitivfasern sind von der oben erwähnten Beschaffenheit.

Die Sehnerven selbst vom Chiasma bis zum Eintritt in den Bulbus zeigen ein sehr reiches Neurilem; die Primitivfasern sind äusserst dünn, und ihre Axencylinder ebenfalls inhaltlos.

2. Ablagerungen von Pigmentmassen zwischen Neurilem und Primitivfaser, Konsistenzverlust der letztern bedingt eine andre Art der Atrophie des Sehnerven, welche ich bei Katarakte beobachtet habe. An den dünnen Primitivfasern ist eine den Fasern des Sehnerven ungewöhnliche Neigung zur Bildung von Varikositäten bemerkbar. Bei ihnen befinden sich Kernfasern mit zahlreichen aussen anliegenden, rundlichen Kernen. Himbeerartig aggregirte Pigmentkügelchen lagern auf ihnen.

Eine andre Form von Neuromalacie des Opticus beruht auf Hyperämie, Ablagerung von Exsudatzellen um denselben. Die Primitivfasern haben einen geringern, als den normalen Durchmesser.

Die häutige Ausbreitung des Nerven in der Retina zeigte in mehren Fällen von Amaurose, die gleichzeitig mit Hirnkrankheiten oder sehr schleunig entwickelt waren, eine dünne gelbröthliche, sulzige Membran aufgelagert. Diese bestand aus ausgedehnten Blutgefässen und Zellen von 0,015 mill. diam. mit undurchsichtigen Wandungen, die mit kleinen Körnchen erfüllt sind.

Die pathologischen Produkte können mithin in dem Nervenapparat des Sehorgans sämmtliche Entwickelungsstufen erreichen. Sie bedingen als Exsudatzelle und Eiterkugel eine Lockerung des Gewebes, als Faserzelle und Kernfaser Hypertrophie des Neurilems und lagern als Pigmentmasse auf dem atrophischen Nerv.

Die Primitivfasern erleiden einen Verlust des Querdurchmessers ohne Abnahme des Markinhalts.

Der Blutreichthum ist erhöht und in dem Stromgebiet der durch ihr Kaliber und Zufluss ausgezeichneten Art. ophthalmica erfolgt eine schnelle Neubildung von Kapillargefässen.

Als Anhang folgen Krankheiten des Sehorgans, soweit sie der anatomischen Untersuchung zugänglich waren.

Die elementaren Veränderungen der Linse und Linsenkapsel in der Katarakte haben immer durch ihre pathologische Bedeutung die Forschung in Anspruch genommen. Wenn die normalen Gewebe auch lange als bekannt dastehen: so sind die Data über die pathischen Alienationen dürftig zu nennen. Pappenheim bemerkte über die Bildung der Katarakte: da die Linsenkapsel an der Aussenfläche ein Epithel besitzt, so kann die Trübung derselben sowohl von einer Verdunkelung des Epithels, wie von einer eben solchen der Linsenfasern ausgehen. Die Linsenkapsel selbst ist ohne Blutgefässe, eine Exsudation in dieselbe kann also nur aus den Gefässen der Hyaloidea erfolgen; — woher die mit Katarakten vorkommenden Erkrankungen des Glaskörpers zu erklären sind, — oder von den Gefässen der Zonula, des Ciliarkörpers oder der Iris. Da die Gefässe der Hyaloidea nur die hintere Wand, die Gefässe der Zonula nur die vordere Wand berühren, so sei es einleuchtend, dass jede Fläche für sich in eine Exsudation eingehen könne. Als weiteren Grund der Linsentrübung nimmt Pappenheim einen verminderten Reproduktionsprozess, z. B. Abschuppung, Mumificirung etc. an. Diese Art der Trübung komme jedoch mehr in körnigen Geweben, daher im Epithel der Linsenkapsel vor; während faserige Gebilde (Linse) mehr zur vaskulösen Entzündung und zur Eiterung hinneigen. Letztere Behauptung widerspricht aller Erfahrung der pathologischen Histologie. Die bisher dargestellten Verhältnisse der Gewebe zum Exsudativprozesse, sowie die im letzten Abschnitt zusammengestellten Ergebnisse widerlegen Pappenheim's Behauptung. Vogel sah im Linsenstaar die Fasern nach dem Centro hin immer farbloser und undurchsichtiger. In der Peripherie ist diese Verdunkelung gering. Sie erschienen gekerbt in parallelen Streifen und undurchsichtig. Essigssäure und Ammoniakhydrat machten sie durchsichtiger. Lebert sah die verdunkelte Krystalllinse aus Blättern von Cylinderfasern von 0,01 mm. zusammengesetzt mit krenirten Rändern und anscheinend punktirter Oberfläche,

andre erschienen quergestreift, spiralfaserig. In andern Katarakten fand er neben granulirten Fasern grosse freie Kugeln. Ruete stellt die irrige Behauptung auf, dass es wahrscheinlich eine Trübung der Linsenkapsel selbst, also einen eigentlichen Linsenkapselstaar nicht gäbe. Allerdings sind in den meisten Fällen nur Auflagerungen auf einer der Kapselflächen vorhanden, wie dies aus dem Mangel eigner Kapselgefässe hervorgeht. Hypertrophien der epithelialen Schicht, also der Kapsel selbst, sowie wirkliche Einlagerungen von Bindegewebe aus den elongirten Gefässen bedingen, wie gleich erörtert werden wird, einen eigentlichen Kapselstaar.

Die Untersuchung vieler frischen und in Spiritus aufbewahrten Katarakten ergab eine Reihe verschiedener pathologischer Vorgänge, deren gemeinschaftliches Resultat eben die Zerstörung der Lichtbrechungskraft des Linsensystems ist. Um artifizielle Veränderungen nicht mit in die Darstellung zu mengen, mögen zuerst die Resultate über die Untersuchung von in Spiritus aufbewahrten kataraktösen Linsen angeführt werden, deren mir Herr Professor Kuh eine sehr grosse Anzahl zur Untersuchung zu geben, die Güte hatte. Die Veränderungen des Linsengewebes selbst durch Spiritus sind, wie die aller Fasergewebe, in diesem Medium nicht erheblich.

1. Eine grosse Zahl von Linsen zeigte die Linsenfasern mit Andeutung der zähnigen Kanten unverändert. In diesen Fällen muss also eine Alienation der chemischen Konstitution den Grund der Verdunkelung hergegeben haben.

2. In einer andern Reihe waren die Fasern zerklüftet, in einzelne Fragmente zerfallen. Die Aufbewahrung war für alle Linsen eine gleiche gewesen, konnte mithin nicht Veranlassung dieser Veränderung sein. Die Zerklüftung der Fasern war besonders in den bröcklig zerfallenden Linsen bemerkbar.

3. Andre Linsen hatten auf der Aussenfläche unregelmässig verdickte Stellen, weissliche Ablagerungen vom Aussehen des Faserknorpels. Diese bestanden zuoberst aus Pflasterepithel, darunter aus Bindefasern und spindelförmigen Faserzellen.

Die Untersuchungen frischer Linsenstaare kurz nach erfolgter Extraktion oder aus den Leichen kurz vorher Verstorbener ergaben folgende Verschiedenheiten:

1. Beginnende Exsudationen in die Linsenkapsel. Die Linsenkapsel stellt eine weissliche, verdickte Membran dar. Die Schichten der Linse lösen sich leicht von einander ab, haben verminderte Lichtbrechung, das Centrum der Linse hat dunkelgelbliche Färbung.

Die Kapselfläche war von Kügelchen bedeckt, an denen zum Theil keine deutliche Zellbildung wahrnehmbar, andrerseits von Zellen von 0,008 mm. mit centralem Kern. Das Epithel der Linsenkapsel befand sich in einem solchen Schwund, dass nur lineäre Abrisse der Zellhüllen sichtbar waren. Die blätterartige Anreihung der Linsenfasern ist unverändert. Die Fasern im gelblich gewordenen Centraltheil erscheinen granulirt, dadurch dass sie mit den feinsten Kügelchen wie übersäet sind, Tab. IV. Fig. 20. b.

Mit einer unvollständigen Exsudation auf der Linsenkapsel und der Rückbildung ihrer Epithelialzellen zu einer texturlosen Masse erfolgt die Atrophie der centralen Linsenfasern.

2. Fibröses und verkalktes Exsudat in der Bedeckung und den Nachbargeweben der Linsenkapsel (Cataracta lactea, gypsea).

Die Linsenstaare sind auf ihrer vordern Fläche von einer knorpelharten, milchweissen, schwach durchscheinenden, in der Mitte durchbrochenen Platte, wie von einem Discus bedeckt, der nach allen Seiten strahlenähnlich ausgebreitet ist und vollkommen kalkharte Konkretionen eingelagert enthält. Die veränderte Linsenkapsel besteht aus feinfaserigen, elastischen, sich nach allen Richtungen durchkreuzenden Fibrillen des Bindegewebes. Die strahlenartig aufgelagerten harten Konkretionen sind die Reste der Zonula Zinnii. Die Falten derselben sind vollkommen erhalten, sie sind statt des Pigments mit texturloser Masse bedeckt, welche, mit Schwefelsäure begossen, aufbraust. — Die Fa-

sern der Linse sind von kleinen Körnchen verdunkelt und scheinen theilweise aus ihnen völlig zusammengesetzt, so dass sie das Aussehen zerfallender Muskelbündel darbieten, Tab. IV. Fig. 20. a.

Die Ausscheidung eines Exsudats aus den Gefässen der Zonula hat zunächst stattgefunden; hiermit hat gleichzeitig die Linsenkapsel und Linse vermindertes Bildungsmaterial erhalten. Mit der Rückbildung des Exsudats auf der Zonula ist das in der Linsenkapsel abgelagerte Exsudat zum festen Fasernetze ausgebildet; die Linsenfasern sind zu jenen granulirten Fäden umgestaltet.

3. Fettumwandlung der Linse mit Hypertrophie des Epithels der hintern Linsenkapselfläche.

Solche Linsenstaare haben eine unregelmässig sphäroidische Gestalt, Fettglanz und fettiges Anfühlen. In den Sehnerven fand ich in solchen Fällen mehrmals Varikositäten der Primitivfasern und Pigmenteinlagerung. —

Das hintere Segment der Linsenkapsel bedecken übereinander geschichtete Lagen von Pflasterepithel mit Kernen darin. Die Masse der Linse besteht zum grossen Theil aus rhomboëdrischen Tafeln von Cholestearin, Fettkugeln, es übrigen nur einzelne granulirte Faserlagen.

Die völlige Rückbildung der Linse bei Verdunkelung der hintern Kapselfläche lässt für die physiologischen Verhältnisse den Schluss zu, dass die Gefässe der Hyaloidea die wesentliche Ernährungsquelle der Linse seien.

Die Untersuchungen über die übrigen Häute des Auges betreffen die Staphylombildungen und die Krankheiten der Chorioidea.

Vogel sah die Staphylommasse für imbrikat aufgelagertes Pflasterepithel mit Kernen an. Lebert führt folgende Fälle an: 1) Die Hornhaut ist von feinen, stärkeren und blassen, sich durchkreuzenden Fasern durchsetzt. Die Oberfläche ist von der strukturlosen Descemetischen Haut bedeckt. Die eigentliche Masse des Staphyloms besteht aus runden und eckigen, wie Pflanzengewebe gelagerten

Zellen von 0,0162—0,2 mm. mit Kern im Innern. Die Iris adhärirt und zeigt im freien Theil nicht mehr die faserige Struktur, sondern nur verlöschte Faserbündel. 2) Die Hornhaut ist bläulich weiss, ihre Aussenfläche von Pflasterepithel bedeckt von 0,025 mm. mit Kernen von 0,0075 mm. und fein punktirtem Inhalt um diese herum. Darunter spindelförmige Zellen von 0,0375 mm. Länge und 0,01 mm. Breite, ähnlich denen des Cylinderepithels. Sie sind imbrikat gelagert. In der tiefsten Schicht sind zarte Fasern von 0,005 mm. Breite mit fein granulirter Masse dazwischen; endlich noch über der Descemetischen Haut eine gemischte Lage von Pflaster- und Cylinderepithel. Die Faserung der Iris ist verlöscht, die Sclerotica in dicke Faserbündel entartet.

Das Staphylom besteht also in einer Epithelialwucherung der Descemetischen Haut oder auf überliegendem Exsudate. Hieraus ist auch die verschiedne Pathogenie des Staphyloms erklärt; insofern es ebensowohl unmittelbar mit Atrophie der Hornhaut als auch im Gefolge chronischer Hornhautentzündungen entsteht. Die an- und unterliegenden Gewebe atrophiren.

Arlt schilderte mehre Erkrankungen der Chorioidea, von welcher die meisten und tiefen Erkrankungen des Auges ausgehen sollen. Die Verknöcherungen in den tieferen Gebilden sind in Kalkkonkremente verwandelte Exsudate, die von der Chorioidea ausgeschieden. Das Substrat dieser Verkalkungen sei durch Entzündung der Chorioidea gebildet. Seröses Exsudat kömmt an der innern und äussern Fläche der Chorioidea vor; durch die Ausscheidung nach innen wird die Netzhaut einwärts gedrängt, der Glaskörper schwindet. Es mangeln leider mikroskopische Untersuchungen, welche diesen schönen Forschungen einen ungleich grössern Werth gegeben hätten.

Die pathologische Gewebelehre des Auges verdankt ihre Armuth dem Grunde, dass es ausserordentlich selten gestattet ist, sich der Augen einer Leiche zu bemächtigen; weshalb die werthvollsten Präparate unbenutzt bleiben.

Spätere Untersuchungen der Leukome zeigten mir, dass mit den Anhäufungen von Pflasterepithel wirkliche Exsudate eingelagert werden. Die obern Schichten centraler Leukome der Cornea bestehen aus polyedrischen Hornzellen ohne Kerngehalt, die nächst tieferen Lagen aus Fasern von 0,0025 mm. diam. wellenförmig aneinander gereiht. In ihrer Mitte liegen grössere verästelte leere Cylinder. Unter dem Stratum von Fasern folgen Lager von Exsudatzellen, die 0,015 mill. diam. haben mit excentrischem Kern. Diese Zellen sind in ein Stroma gebettet, das voll von Elementarkörnchen ist, die Hülle der Exsudatzellen deutet durch ihre längs ovale Streckung den Uebergang zur Faser an, während die Kerne unverändert sind. Unter solchen Zelllagen befinden sich obsolete Fasermembranen, die durch Verschmelzung der einzelnen Fibrillen bis auf faltenähnliche Einschnitte texturlos sind. Langdauernde, periodisch wachsende Leukome sind mithin das Resultat einer wirklichen Exsudation. Mit der Epithelialwucherung auf der Oberfläche der Hornhaut erfolgt in dem unter die Conjunctiva Corneae und die superficielle Schicht gesetzten Blastem eine Neubildung von Gefässen. Diese setzen ein schnell zur Faser fortschreitendes Exsudat. Das periodisch regenerirte neue Exsudat komprimirt die tiefern Lagen von Exsudatfasern, die zur texturlosen Membran werden und befördert die Epithelialwucherung auf den oberflächlichen Exsudatschichten — Uebergang des Leukoms zum Staphylom. — Einzelne Leukome der Hornhaut lassen bei schichtenweiser Abtragung erkennen, dass auf die angegebene Weise die Cornea in ihrer ganzen Dicke von Exsudat durchsetzt ist.

Die histologische Untersuchung der Iris hat ausser den quantitativen Unterschieden des Pigmentgehalts und partiellem Faserschwund nichts ergeben. Vor Kurzem hatte ich die Gelegenheit, die Iris eines Mädchens von 25 Jahren nach zwei Jahr vorhergegangener künstlicher Pupillenbildung zu untersuchen. Herr Professor Kuh, der die an Wassersucht Verstorbene glücklich operirt hatte, untersuchte das

Auge gemeinschaftlich mit mir. Nach dreitägiger Maceration des Auges in Wasser gelang es, im grössten Querdurchmesser des Bulbus die Sclerotica allein mit einer langen, im Knie gebogenen Augenscheere einzuschneiden und die Sclerotica mit dem stumpfen Scheerenende ringsum abzulösen. An der Stelle der künstlichen Pupille haftete ein Rest der Iris am Ciliarligament. Während das übrige Stück der Iris die normale Faserbildung darstellte, waren die Fasern in dem Fragmente des incidirten Theils an einzelnen Stellen ungleich verdickt, schärfer marquirt und hatten mit verkleinerten Exsudatfasern Aehnlichkeit. Ohne ihnen den letztern Charakter entschieden beizulegen, beweist dies Faktum gleichwol eine Veränderung der Irisfasern nach thraumatischen Eingriffen.

Neunter Abschnitt.

Die Gewebeveränderungen der Athmungsorgane.

I. Des Kehlkopfs.

Die Formbestimmung, gesicherte Lage und die Akkomodation zur Erfüllung der Funktionen gewährt das Knorpel- und Fasergerüst der Larynx. Der wesentlichste Theil ist jedoch die Schleimhaut, welche durch verschiedenen Blutgehalt, Uebermass der Sekretion oder deren Abnormität, durch stellenweise Zerstörung alle den andern Schleimhäuten zukommenden Bildungsanomalien eingeht, aber vermöge der Dignität für die Respiration zu den Fragen des individuellen Fortbestehens in weit näherem Bezuge steht, als andere Ausbreitungen der Schleimhaut.

1. Hyperämie und Anämie der Schleimhaut: der erhöhte Blutreichthum in dem Kapillarnetz der granulirten Schicht bedingt oft in der ganzen Oberfläche eine stärkere mammelonirte Hervorragung der in den Gefässnetzen eingeschlossenen Abtheilungen der Schleimhaut. Diese selbst bietet eine vermehrte Erzeugung von Cylinderepithel und Ausscheidung von Enchymkörnern der Kehlkopfdrüsen dar. Die Hyperämie ist oft auf einzelne Abtheilungen beschränkt, auf

den Umfang der Morgagnischen Taschen, den Theil über dem ligam. arytaenoideum transversum, die Schleimhaut des Kehldeckels. Sie besteht lange Zeit, ohne in Exsudation überzugehen.

Die Anämie der Schleimhaut bedingt Verminderung der Sekretion; die Schicht der submukösen elastischen Fasern hat in ihrer Kontraktilität verloren, die Höhle des Kehlkopfs erweitert sich. In Schild- und Ringknorpel treten dann häufig Verkalkungen und Verirdungen ein. Dieser Zustand ist dem höhern Alter besonders eigen, meistens mit Bronchiektasie verbunden. Die Textur der Knorpelzellen verknöchernder Luftröhrenknorpel ist dahin verändert, dass sie in die Länge gestreckt, fächerartig abgetheilt sind. Sie haben von 0,02 — 0,03 mill. diam. mit kugligem Kern und Körperchen darin. Knochenkörperchen sind sparsam vertheilt, ebenso Kalkkanälchen darin mit texturloser, anorganischer Masse erfüllt.

Reste der Hyperämie zeigen sich in den Schwellungen der Schleimhaut, wobei man lediglich Volumsvermehrung der eigenthümlichen Drüsen beobachtet. Dieser Zustand bedingt den Katarrh (vid. vol. I, pag. 46).

2. Veränderungen der Kehlkopfschleimhaut durch gerinnbares Exsudat. — Angina membranacea.

Die seltne, nur in der Privatpraxis erreichbare Gelegenheit, des Leichenbefunds sich in solchen Fällen zu bemächtigen, und die Wichtigkeit des Gegenstands veranlasst zu speziellen Anführungen.

a. Kroup nach 24stündigem Bestehen bei einem 3jährigen Knaben, tödtlich; die stärkste Innervation der respiratorischen Nerven zog eine schnelle Paralyse nach sich. Die Schleimhaut der hintern Kehlkopfwand ist über Ring- und Giesskannenknorpel von dickem gelblichen, fadenziehenden Schleim bedeckt, von vielen Blutgefässen durchzogen. Die Schleimmasse enthält gekerntes, also neugebildetes Cylinderepithel, Enchymkörner und zusammenhängende Stücke von Pflasterepithel. (Fragmente zerstörter Drüsen.) Die

Schleimhaut besteht aus Cylinderepithel und leeren Traubendrüsen. Auf der Glottis-Schleimhaut sind zahlreiche Schlauch- und Traubendrüsen.

Die zu häufige Innervation der Sekretionsnerven bewirkt unmässige Sekretablagerung und Zerstörung der Schleimhaut. Die Hyperämie hat bis zur Erweiterung der Gefässe und Stase der Blutmasse geführt, ohne dass Exsudation thatsächlich erfolgt wäre.

b. Kroup bei einem 1jährigen Knaben, tödtlich nach 3tägiger Dauer. Die Schleimhaut des Kehldeckels ist blass. Die Morgagnischen Taschen sind von festem, gelblich-weissem Gerinnsel dergestalt erfüllt, dass dasselbe in linsengrossen Massen bis über die Stimmbänder hervorragt. Unter dem Ringknorpel ist die Luftröhre bis zur Bifurkation von aneinander gekitteten, röhrigen, gelblich weissen, kohärenten Konkretionen erfüllt, die unterliegende Schleimhaut blass. Die Schleimhaut der Bronchien bis zum Eintritt in die Lungen dunkel geröthet, ihre Faserschicht straff hervorgetrieben.

Die Lungen sind wenig bluthaltig, im Herzen nur schlaffes Faserstoffgerinnsel. Leber und Milz blutreich.

c. Kroup nach 3tägiger Dauer tödtlich, bei einem 7jährigen Knaben. Der Kehlkopf ist oberhalb der Stimmbänder von dickem weisslichen Faserstoffgerinnsel ganz ausgefüllt. Unterhalb der untern Bänder ist der Kehlkopf und die Luftröhre von einer festen kohärenten Membran, die schwer ablöslich ist, erfüllt. Die darunter liegende Schleimhaut ist blass und blutleer.

Die Lungen sind in den untern Lappen blutreicher, lobulär verdichtet. In dem Herzen sind schlaffe Faserstoffgerinnsel.

In beiden Fällen war die kohärente Membran aus der texturlosen Masse mit faserigen Streifen gebildet, in welcher gewöhnlich der geronnene Faserstoff erscheint. Zwischenein waren viele Enchymkörner eingelegt. Nur in einem Falle sah ich in einer Röhrenmembran, die von einem

andern Arzte zur Untersuchung gegeben war, Exsudatzellen.

Mithin ergibt sich genetisch folgende Succession der pathologischen Vorgänge: Hyperämie der Kehlkopfschleimhaut bedingt eine übermässige Erregung der Sekretionsnerven. Durch typischen Reflex erfolgt dann eine desto stärkere Erregung der sympathischen Fasern. Bei fortdauernder Hyperämie erfolgt die Transsudation von faserstoffreichem Blutserum. Dieses gelangt vermöge der Oertlichkeit: nämlich der in stetem Eliminationsstreben begriffenen Unterlage und der kontinuirlichen Luftströmung, ohne weitere Gestaltung in einen Zustand der Gerinnung, welcher den Exkretionsapparaten den bekannten Widerstand leistet. Durch die mechanische Belastung erfolgt die Paralyse des Vagus, nach welcher die durch Anämie und den Gehalt der Herzhöhlen charakterisirte Lähmung der vasomotorischen Nerven eintritt.

Die Paralyse des Vagus wird in der letzten Epoche des Kroups auch durch folgendes Symptom äusserlich bezeichnet. Die Kranken reissen bewusstlos mit den Fingern und Händen an Nase und Mund. Es ist dies jene unwillkürliche Reflexbewegung, deren jeder, der zum Zweck der experimentellen Pathologie Unterbindungen eines oder beider N. vagi gemacht hat, sich leicht erinnern wird. Die Thiere wühlen fortwährend mit den Vordertatzen an den Nüstern herum und suchen sie aufzusperren. Es ist dies ein äusserliches, aber durch Analogie und Stetigkeit wichtiges und erschliessendes Symptom.

3. Veränderungen der Kehlkopfschleimhaut durch eiterig zerfallendes Exsudat.

Ulceröse Zerstörung der Kehlkopfschleimhaut in verschiedenem Umfange entsteht durch aphthöse, blennorrhöische Verschwärung, Erweichung der Tuberkelinfiltration und Zer-

fallen des typhösen Brandschorfs; von dem letztern nachher. Ein Gesichtspunkt von vorzüglichem Belang, unbeachtet von Anatomen und Pathologen, ist die Stellung des Geschwürs zur Stimmritze und sein Verhältniss zur Muskulatur des Kehlkopfs. Ist auch der locus eclectionis des Tuberkels am Grunde der Giesskannenknorpel eine allbekannte Sache: so konnte doch darin allein kein genügender Grund zu den Veränderungen der Stimme gefunden werden.

Wiederholt bestätigte Beobachtungen haben mir ergeben:

1. Die Ulcerationen am Grunde des Giesskannenknorpels bringen Atrophie oder Zerstörung des Musc. arytaenoideus hervor.

2. Die häufigen Ulcerationen an der hintern Insertion der obern Stimmbänder haben die gleiche Wirkung auf die Musc. crico-arytaenoidei.

3. Ulcerationen in den Morgagnischen Taschen bringen eine Relaxation in dem fibrösen Gewebe der Stimmbänder hervor.

4. Diese verschiedenen Zustände haben in den beiden ersten Fällen eine Lähmung in dem die Stimmbänder einander nähernden Muskelapparate zur Folge. Dieselben werden alsdann einander nur so weit entgegenbewegt, dass die Stimmritze statt der Gestalt einer einfachen Längsspalte im vordern und hintern Drittheile je einen ovalären zugespitzten Raum offen lässt, sie erhält eine Achterform. Oder sie wird nach hinten gar nicht geschlossen und es lassen die Stimmbänder in dem noch übrigen höchsten Grade der Muskelspannung einen Raum offen von Form eines spitzen Triangels, mit der Basis nach hinten gerichtet. Diese grössern Oeffnungen der Stimmritze bedingen wie natürlich Aphonie. Die Durchbohrungen der Morgagnischen Taschen, sowie die Relaxation der Stimmbänder bewirken Nebenströme der exspirirten Luftsäule, wodurch alle jene bekannten Modifikationen der kreischenden und zischenden Töne erklärlich sind, welche bei Ulcerationen des Kehlkopfs vorkommen.

An den exulcerirten Stellen fehlt das Schleimhautgewebe; statt dessen lagern im Grunde Eiterzellen, Erdphosphate, bisweilen sehr zahlreiche Molekularmassen. Im Umfang der Vereiterung sind die einfachen und gruppirten Schlauchdrüsen, Traubendrüsen und das Flimmerepithel auf ihnen stark entwickelt. In der Nachbarschaft tuberkulöser Geschwüre sind die Enchymkörner der Drüsen oft unentwickelt, nur mit sehr feinkörniger Masse erfüllt, auch in geringer Anzahl ausgeschieden. Oft enthalten die Drüsen alsdann nur kuglige, kleine Aggregate. Das Flimmerepithel der Morgagnischen Taschen ist — dem Zwecke vermehrter Exkretion angemessen — sehr ausgebildet, die agminirten Drüsen derselben geschwellt. Auch der Kehldeckel ist auf beiden Flächen reichlich mit Flimmerepithel versehen.

4. Veränderungen der Kehlkopfschleimhaut durch Verschorfungen.

Dieser Zustand tritt am gewöhnlichsten im Laryngotyphus ein. In den letzten vier Jahren war derselbe in Schlesien sehr selten. Die Theilnahme des Larynx beschränkte sich meistens nur auf partielle Hyperämie der Kehlkopfschleimhaut oder auf polypöse Hypertrophie. Der einzige eklatante Fall von genuinem Laryngo-Typhus ist folgender:

W. J., Tischlergeselle, 21 Jahre alt, erkrankte am 9. Nov. 1846 unter Durchfall, Erbrechen und allgemeiner Schwäche. Am 23. Nov. zeigte er bei seiner Aufnahme, nachdem er selbst zu Fuss ins Hospital gekommen war, robusten Körperbau, Kopfhaar blond, Iris blau, Augenbindehaut matt und glanzlos; livide Röthe bedeckte die Wangen, Temperatur des Körpers erhöht, an der Conjunct. palpebralis Ablösung des Schleimhautepithels. Schmerz in der Magen- und Ileocöcalgegend, Bauch mässig aufgetrieben, Gefühl allgemeiner Prostration. In den folgenden Tagen nahmen die Erscheinungen der Typhämie zu, die Durchfälle hielten an.

In den Stühlen sah man am 17. Tage der Krankheit,

den 26., Nov. Schleimhautepithel in grossen, aneinander hängenden Fetzen, Exsudatzellen in geringer Menge mit kleinen Kernkörperchen und die Krystalle des Erdphosphats in überwiegender Anzahl und trefflicher Ausbildung. Von den Nahrungsmitteln waren Stärkemehlkörner, dodecaëdrische Pflanzenzellen und Chlorophyll unverändert übergegangen. Der Stuhl am 19. Tage war dünnflüssiger, grünlich und enthielt ausser den genannten Theilen eine überwiegende Menge Schleimhautepithel. Vom 18. Tage an waren die Erscheinungen der katarrhalischen Affektion in beiden untern Lungenlappen, schon bei Aufnahme des Kranken vermerkt, gestiegen; es trat Heiserkeit ein und gleichzeitig begann die Schilddrüse im ganzen Umfange zu schwellen. Am 21. Tage war die Geschwulst der Art, dass der Hals den Umfang eines Mannsschenkels hatte. Die Geschwulst fühlte sich teigartig an und eine sehr flache, halbrundliche Erhebung des Vorderhalses liess auf vorzugsweise Schwellung in die Länge und Breite der Schilddrüse schliessen. Muscitirende Delirien hielten auch den Tag über an, wiewohl der Kranke leicht zum Bewusstsein zurückzuführen war. Die Haut war trocken und dürr; auf den Unterleibsdecken einige Stippen der Roseola. Am 23. Tage erfolgte der Tod.

Sektion am 3. December.

Körper gross, gut genährt, Brustkorb stark gewölbt, Bauchdecken aufgetrieben und gespannt; vollkommene Leichenstarre.

Die Schilddrüse vom Umfange eines kleinen Kindskopfs, ihre seitlichen Lappen vorherrschend vergrössert, im Gewebe derselben erkennt man die einzelnen kugligen Abschnitte, geschwellt von einem blassbraunen, festen, aber locker infiltrirten Exsudate und einer zähflüssigen, bernsteinfarbnen, gallertähnlichen Masse.

Beide Giesskannenknorpel in ihrem Breitendurchmesser geschwellt; die Ueberkleidung des linken bis an den Ansatzpunkt der hintern Stimmbänder hell rosenroth injizirt; an der innern Fläche des rechten Giesskannenknorpels bis

zum lig. intermedium hin, zum Ansatz der Giesskannenknorpel andrerseits erstreckt sich ein sechsergrosses Geschwür von uneben zerfressenem Rande, von bräunlicher Brandjauche erfüllt und einem in die Tiefe der Submucosa gehenden Grunde, Tab. V. Fig. 6 et 7.; die ganze übrige innere Fläche der Cartilago arytaenoidea ist dunkel schiefergrau tingirt; die Decken der Schleimhaut des obern, rechten Stimmbandes stark geschwellt; die Schleimhaut an der Cartilago cricoidea und den untern Flächen beider Stimmbänder ist hell rosenroth tingirt.

Beide Lungen frei, nur $^2/_3$ des Thorax ausfüllend; das Gewebe der obern Lappen crepitirend, schwärzlichbraun, hellröthliches Blut entleerend. Beide untere Lappen verdichtet, zähe, luftleer, dunkel schwärzlichbraun. Im Herzbeutel 2 Drachmen Serum, in beiden Herzkammern etwas hellviolettes, schmutzig abfärbendes Blut. Die Musculatur des Rumpfes rothbraun und trocken. Die Milz von doppeltem Volumen, kirschbraun, grosstraubig, Pancreas gross, fest und blutleer. Die Leber blassbraun, blutreich. Die Schleimhaut des Magens im Fundus blass, verdünnt, im Pylorustheile stark geschwellt. Die Schleimhaut des Ileum ist im obern Theile blass und zeigt an der Stelle der Peyerschen Placques eine geringe Erhebung derselben mit netzartiger Oberfläche. Im tiefern Theile sind die Placques zu $^1/_2$—$1^1/_2$ Zoll langen Stellen geschwellt, von $^1/_2$ Linie Erhebung, dunkelbrauner Färbung, von elliptischer Gestalt, mit ihrem längern Diameter in die Längsflucht des Darmes fallend. Mitten in denselben unterscheidet man etwa 6 linsengrosse Stellen, an welchen die Schleimhaut fehlt, das so gebildete Geschwür hat einen scharf abgeschnittenen Rand und einen ebenen, von der Submucosa gebildeten Grund. Die Schlussplacque und der stumpfe Rand der Bauhinschen Klappe sind besonders stark emporgeschwellt, von braunrother Färbung. Die Schleimhaut des Dickdarms ist blass und verdünnt, die Mesenterialdrüsen zu Bohnengrösse geschwellt, von dunkelröthlicher Färbung. Die Nieren stark geschwellt, blutreich, die Harnblase stark von

dünnflüssigem Harne ausgedehnt, die Schleimhaut blass. Die Leichendiagnose war: Laryngotyphus in stadio escharrationis cum thyreophymate post ileotyphum in stadio ulcerationis anomalum cum hypostasi pulmonum typhosa.

Die braunen verschorften Massen im Kehlkopfgeschwür bestanden aus grossen, unregelmässig kugligen Aggregaten schwärzlich-brauner Kügelchen — den sog. Brandmolekülen und ferner aus den deutlich entwickelten Krystallen der Erdphosphate. Die dicht um die verschorfte Masse lagernde gelblich-braune Masse zeigte in dem von solchen Kügelchen durchsetzten Epitheliallager noch viele Blutgefässe ohne Inhalt.

Die dunkel geröthete Schleimhaut auf den Kuppen des rechten Giesskannenknorpels hat die cylindrischen und agminirten Traubendrüsen in starker Entwickelung. Das neugebildete Cylinderepithel mit meist abgebrochenen Flimmerhärchen ist auf der Oberfläche, grosse Enchymkörner sind zu drei und vier in ihnen entwickelt.

Die Schilddrüse ergab 1) einen grossen Reichthum an ausgedehnten Blutgefässen, 2) ausser den eigenthümlichen Zellen des Enchyms sehr zahlreiche Exsudatzellen von 0,005 mill. diam. ohne Kern mit sehr feinen Körperchen.

Diese Exsudatzellen, den Zellen des typhösen Produkts in den typhösen Placques völlig gleich gestaltet, bilden in Verbindung mit Epithelialzellen, Fett und rhombischen Kryställchen die gallertartige bernsteinfarbne Masse des Infiltrats.

Das brandige Zerfallen der Kehlkopfschleimhaut ist mithin von umschriebner Hyperämie bedingt, mit erhöhter Sekretion von Epithel in der anlagernden Schleimhaut verbunden. Die Schwellung der Schilddrüse ist vielleicht den Milztumoren bei Ileotyphus zu parallelisiren.

Ausserdem kömmt nach Rokitansky der Brandschorf über dem Musc. transversus nächst den hintern Enden der Ventrikel und an den Seitenrändern des Kehldeckels vor.

2. *Die Gewebeveränderungen der Lungen.*

Die pathologische Histologie der Lungen bietet um so grössere Schwierigkeiten dar, als die Lehre vom normalen Bau derselben noch nicht über alle Streitfragen erhaben ist. Die äussern anatomischen Erscheinungen der Lungenkrankheiten sind mit unverlöschlichen Zügen von Rokitansky beschrieben worden. Es ist daher ein gewiss bedenkliches Unternehmen, die Kritik der histologischen Forschung an die Data der pathologischen Anatomie zu legen, die aber gleichwohl das Unwesentliche und die Identität mancher differentiellen Annahmen nachweisen muss.

Elastische Faser der Bronchien, Bronchialschleimhaut, die Ausstülpung derselben zu Lungenzellen, Arterien, Venen und ihre Kapillarnetze, Nerven und interstitielles Bindegewebe sind die Elemente, welche durch verschiedene Bedingungen der Ernährung, Einlagerung, Kompression Veränderungen erleiden. Eine Sonderdarstellung dieser Veränderungen nach dem einzelnen Gewebeelement wäre ebenso erkünstelt und unnatürlich, als auch darum unmöglich, weil diese Elemente in der Zusammensetzung sich gegenseitig bedingen und daher auch mehr oder weniger gemeinsame Veränderungen durch pathologische Hergänge erleiden.

1. Vermehrter und verminderter Blutgehalt, Apoplexie. Abnormer Inhalt der Gefässe.

Die Ausdehnung der Lungengefässe durch ungewöhnlichen Blutgehalt koexistirt mit mannigfachen Erkrankungen der Lungen selbst und mit Krankheiten andrer Organsysteme. In hohen Graden derselben sieht man die feinsten Kapillarnetze im Umfang der Lungenzellen stark ausgedehnt. Der Einfluss verminderter Innervation der Lungennerven auf Erzeugung von Blutfülle der Lunge ist in verschiedenen Erkrankungen des Gehirns und dessen häutigen Umkleidungen ebenso sichtlich, als durch das Experiment erwiesen.

Die Blutarmuth lässt die einzelnen Gefässstämmchen nur bis zu jenen Aesten verfolgen, welche den kernigen Be-

lag zeigen: die feinsten einfach röhrigen Schläuche sind in ihrem leeren Zustande nicht erkennbar. Die Schleimhaut der Bronchien hat in der Blutfülle und Blutarmuth einen Wechsel in der Menge des Sekrets; die Bronchialäste sind häufig erweitert, die Schleimdrüschen der grössern Aeste von Enchymkörnern ausgedehnt, die Epithelialschicht von Flimmer- und Cylinderepithel, Enchymkörnern und fadenziehendem Schleim bedeckt. Ihr Vorkommen mit Schwund der Lungenzellen charakterisirt die marastische Lunge, mit Pigmenteinlagerungen die Melanose.

Die Ueberfüllung der Blutgefässe bis zur Berstung und Kompression des Gewebes charakterisirt die Apoplexie der Lunge, den hämorrhagischen Infarctus. Beide Zustände sind in ihren elementaren Bedingungen identisch und unterscheiden sich nur durch das Abhängigkeitsverhältniss, in welchem sie zu andern Krankheiten stehen. Sehr begrenzte apoplektische Heerde, wie solche mit akuter Tuberkelinfiltration häufig sind, lassen Blutergüsse in die Lungenzellen erkennen; die Hämorrhagie ist dann gewöhnlich auf lobuläre Heerde der Lungenspitzen beschränkt. Apoplexien, die grössere Abtheilungen des Gewebes betreffen, zeigen Zerstörung der Lungenzellen und Gefässe; um die feinsten Ramifikationen der Bronchialäste findet man die Konglomerate der Blutkügelchen.

Die Lungenvenen sind in der Pyämie erweitert, auf ihrer Innenhaut oft cirkumskripte Epithelialwucherungen. In bauchigen Sinuositäten derselben lagern Pfröpfe von Faserstoff.

2. Die Veränderungen des Lungengewebes durch Exsudationen.

Seit im ersten Bande einzelne Data über die Pneumonie veröffentlicht wurden, sind von Lebert und Remack eigene mikrologische Untersuchungen veröffentlicht worden, deren Resultate hier in Kurzem vor der weiteren Auseinandersetzung der hierauf bezüglichen eigenen Arbeiten erwähnt werden mögen.

Lebert hat im ersten Beginn der Entzündung Gefässinjektion um die Lungenbläschen und Erfüllung einzelner mit Exsudat beobachtet. Das Zwischengewebe enthält röthliches Serum, worin Blutkügelchen und granulirte Kugeln von 0,02 — 0,03 mill. diam. mit Körperchen ohne Kern. Im Pneumotyphus ist sein Befund kein anderer. Die rothe Hepatisation ist nach ihm Exsudation in die Lungenzellen mit Schwund derselben. In der chronischen Pneumonie fand er: 1) Infiltration mit kleinen granulirten Kugeln und Fibringerinnsel in dem interstitiellen Gewebe und den Lungenbläschen, 2) Schwund vieler Gefässe, Bildung von neuen, 3) schleimig eitrige Absonderung in den Bronchialästen.

Remack, der auf seine vermeintliche Entdeckung der Bronchialgerinnsel zu viel Gewicht legt, kömmt zuerst auf den Bau des normalen Lungengewebes zurück. Er leugnet mit Recht die Trennung in interstitielles Gewebe und Lungenbläschen. Die Wände aller Bläschen bilden ein zusammenhängendes, maschenförmiges Netz von Bindegewebe und elastischen Fasern, in welchem Gefässe und Nerven verlaufen. In dieses ragen die Bronchialenden und deren epitheliale Auskleidung hinein. Remack unterscheidet, Valentin und Henle entgegen, das Schleimhautepithel der Lungen von dem der Bronchien. Die Zellen des erstern sind mehr sphärisch durchsichtig und nicht granulirt. Die Höhle der normalen Lungenbläschen enthält eine Menge granulirter Zellen, den Schleimkörperchen analog.*)

In der Pneumonie sind nach Remack die kleinsten Blutgefässe erweitert, mit Blutkügelchen überfüllt. Die Pfröpfchen aus den Lungenbläschen bestehen aus granulirten, grössern und kleinern Zellen, durch homogene Grundmasse zusammengehalten. Die Epithelien sind mithin entweder geschwunden oder in granulirte Zellen verwandelt. An den Wänden der Lungenbläschen lassen sich eine Menge Faserzel-

*) Diese Unterscheidung ist von mir im ersten Bande schon festgestellt.

len unterscheiden, embryonales Bindegewebe, mithin eine Verdickung der Zellenwände. Die Erweichung der Faserwände liefert einen Theil der Eiterpfröpfe. Es ist also nicht mehr die Frage, ob Schleimhaut oder interstitielles Gewebe Sitz der Exsudation sind, sondern ob die Faserwände oder das Epithel. Es scheint Remack, dass früher in den Lungenbläschen und Bronchien, als in den Faserwänden die Exsudation statt habe und ihr eine Ausschwitzung vorausgehe.

Die Verdickung der Faserwände ist eine rein hypothetische Annahme. Wenn auch durch meine früheren und viele spätern Beobachtungen nachgewiesen ist, dass sich innerhalb der Lungenzellen nebst den Exsudatzellen längsovale und Faserzellen (embryonales Bindegewebe) gestalten, so hat nimmermehr irgend ein Präparat die Anlagerung der Faserzelle an die Zellenwand wahrnehmen lassen. Diese lediglich supponirte Verdickung der Zellenwandungen dient Remack zum Grund der Resistenzvermehrung, welche, wie bekannt, durch jede vollständige Erfüllung der Lungenzelle entsteht.

Die Ergebnisse eigener Beobachtungen müssen mit der Vorbemerkung beginnen, dass die geschilderten Vorgänge im Lungengewebe bei jeder Exsudation identisch sind. Die Blutbeschaffenheit und Innervation bedingen nur die Periodizität, Ausbreitung der Exsudation und die Simultanität anderer Krankheitsvorgänge.

Die Verdichtung kleiner Lungenläppchen durch Infiltration der Exsudatzellen in die Lungenzellen — lobuläre rothe Hepatisation — zeigt die Lungenzellen in hohem Grade ausgedehnt; sie haben, durch die Schwellung an einander gedrängt, eine trauben- oder thyrsusähnliche Stellung. Die Bronchien verlaufen bis zur feinsten Faservertheilung in das elastische Fasernetz der Lungenbläschen vollkommen unverändert. Wenn die Infiltration einen grösseren Umfang erreicht, sind die feinsten Bronchialäste dadurch erweitert, dass ihre innere Epithelialbekleidung mit vielem neugebildeten Epithel bedeckt ist. Die Masse der Exsudatzellen bringt

alsdann bei temporärer Verschliessung der Exkretionswege die Berstung einzelner Bläschen und ganzer Gruppen derselben hervor. Das Volumen einzelner Lungenzellen dehnt sich bisweilen bis zum dreifachen des normalen aus.

Nach längerer Dauer der Hepatisation ohne eitriges Zerfallen sind die Lungenzellen theils verdrängt von kompakten Exsudatmassen, grossentheils zu Faserzellen entwickelt; in den übrigen ausgedehnten Lungenzellen finden sich viele Faserzellen ohne bestimmte Lagerung. Die Bronchialäste sind in ihrem Kaliber leer, die innere Schicht meist von einfacher Reihe Cylinderepithel gebildet. Blutleere, Schwund vieler Blutgefässe, Obsolescenz der Bronchien, deren Wände mit Verschmelzung des Lumens an einander gelöthet sind und Ablagerung von Faserzellen in den Lungenbläschen sind die elementaren Formzustände in hepatisirten Lungentheilen von älterer Dauer. Die Einlagerung von Neubildungen ist, wie bald zu gedenken, Folge der Obsoletion einzelner Lungenbläschen.

Die eitrige Umwandlung des Exsudats erfolgt mit Erschöpfung des Fibringehalts im Blute bei Beginn oder erst nach langem Bestand des Exsudats. Innerhalb der erweiterten Lungenbläschen erfolgt die Reduktion des Exsudats zu Körnchenzellen. Damit ist zunächst Zerstörung der Lungenbläschen, des Kapillargefässnetzes, des Fasergewebes, zuletzt des grösseren Bronchialgerüstes gegeben — eitrige Schmelzung der Hepatisation. Die grösseren Bronchialäste zeigen übermässige Sekretion von Cylinderepithel und Enchymkörnern und die durchgeleiteten Eitermassen. Die Blutgefässe sind selbst in den grösseren Stämmen leer, so dass ihre Häute genau unterscheidbar sind.

Umfänglichen Zerstörungen des Lungengewebes durch eitriges Zerfallen des Exsudats wird durch einen neuen, begrenzenden Exsudativprozess eine Grenze gesetzt und bei gelungenem Wiederersatz in den festen Blutbestandtheilen die Naturheilung angebahnt. Rings um eitrig zerfallende Gewebetheile ergiessen die Blutgefässe des be-

nachbarten Fasergewebes der Lungen ein bildungsfähiges Exsudat. Dies gestaltet sich zur Bindefaser und macht die Kapselschicht der Lungenabscesse aus. Die bronchialen Fasern des zuletzt zerstörten Gewebes liegen zwischen den elastischen Fasern mit freien Enden wie entlaubte Reiser. Zwischen elastischen und Bronchialfasern ist das Kapillargefässnetz in hohem Grade entwickelt und erweitert. Wenn die Prämissen der Ernährung, der Zeitpunkt und die Ausbreitung der Vereiterung keine Wiedervereinigung ermöglichen, zerfällt das transsudirte Blastem stets von Neuem zur Körnchenzelle. Die Abscesswand wird zur Sekretionsfläche des eitrig umgewandelten Substrats. Die redintegrirenden Momente, die Entwickelung des Kapillarnetzes und die erhöhte Blutströmung werden alsdann die Quellen der schnelleren Erschöpfung. *)

Die Eiterinfiltration in die Lungenzellen erscheint lobulär begrenzt am häufigsten nach Pyämie — metastatische Pneumonie. — Die arteriellen Gefässe in der Umgebung sind erweitert und von Blutkügelchen erfüllt; die varikösen Venenstämmchen sind von Faserstoffpfröpfen ausgedehnt. Bei grossen metastatischen Ablagerungen sind die Exsudatzellen und Eiterkörperchen in das Grundfasernetz eingebettet. Die Lungenbläschen sind theils zerstört, theils von Kugeln ohne Inhalt infiltrirt, die sich in Aether auflösen; muthmasslich also Fettkügelchen.

Wohl zu unterscheiden von der Infiltration der Lun-

---

*) Lebert fand, wenn Eiter mit Blut in den Venen enthalten ist, die kapillare Gerinnung von orangegelber und violetter Färbung. Niemals hat nach ihm im Innern der Gefässe die Umbildung von kapillaren Gerinnungen in Eiter oder Exsudatkugeln statt. — In der eitrigen Infektion verlieren die Blutkügelchen zuerst ihren Farbestoff, dann werden ihre Ränder blass und sie erhalten ihre primitive Kugelform. Diese Veränderungen der Blutzellen kann ich nach meinen Beobachtungen in keiner Weise bestätigen. Nur eine grössere Veränderlichkeit der Form der Blutzellen, also eine Veränderung der Elastizität in der Hülle des Bläschens konnte wahrgenommen werden.

genzellen mit Exsudat sind die äusserlich ähnlichen typhösen Hypostasen der Lungen. Wie schon Traube sehr richtig bemerkt hat, sind dies nur Folgen der Lähmung des Vagus. Die Lungenbläschen sind von dem in ungewöhnlicher Masse erzeugten Epithel erfüllt und ausgedehnt, die Kapillargefässe, sowie die feineren Bronchialäste erweitert. Die verminderte typische Innervation der Nerven in den Exkretionswegen bringt jene mechanische Infiltration hervor. Jedoch kombiniren sich Exsudationen in das Lungengewebe mit verschiedenen Phasen des Typhus. Des Weiteren ist über Lungentyphus, wie auch über Lungentuberkel auf den ersten Band zu verweisen.

3. Chronischer Schwund der Lungenzellen.

Die verminderte Produktion von Epithel im Innern der Lungenbläschen ist gefolgt von einer Komplanation derselben und Pigmentablagerung in die Zellenwandung. Sie wird von allen Zuständen hervorgebracht, welche die Bedingungen des verminderten Blutzuflusses, einen Rückgang der Ernährung in sich enthalten. In allgemeiner Ausbreitung entwickelt sich dieselbe durch konsekutive Anämie, marastische Blutarmuth, Kompression der Lungen. Im geringen Umfange an hepatisirten Stellen, an den Grenzen remanenter Auflagerungen von fibrösem Gewebe und Einlagerungen von indurirten Tuberkelgranulationen.

Das Lungengewebe ist bei allgemeinem Marasmus an einzelnen Stellen verdichtet und enthält kuglige, zu enukleirende Körner von kohlschwarzer Färbung, welche vollkommen undurchsichtige Pigmentkugeln zeigen. Die Massen sind getrocknet in ein feinkörniges Pulver zu reduziren, das rusig abfärbt und bis auf geringen Aschenrückstand mit heller Flamme verbrennt. Natalis Guillot (Arch. gener. Janv. 1845) und Melsens (Comptes rendus 1844) haben Untersuchungen darüber veröffentlicht. Die Blutgefässe sind leer, die feinsten Bronchialäste werden erweitert und haben ein Sekret von grossen kugligen Schleimzellen. Bisweilen ist das körnige, kohlenhaltige Pigment längs der feineren Bron-

chialäste abgelagert. Der nicht mehr vollkommen erfolgende Umsatz des Kohlenstoffs im Blute in Kohlensäure, welcher während des Greisenalters experimentell nachgewiesen ist, basirt auf der Anämie und ist der Grund zu diesen Depositen. Am Ende der feinsten Bronchialausbreitungen beobachtet man die Verdrängung einzelner Lungenzellen.

Komprimirte Lungentheile behalten nur das Grundfasernetz unversehrt. In diesem sind an dem maschigen Netz der bronchialen Endfaserungen statt der bläschenartigen Einstülpungen der Epithelialschicht Häufchen von Pigmentkörnern abgelagert.

Wohl zu unterscheiden hievon ist die Abscheidung kohliger Bestandtheile durch Pigmentumwandlung des Bronchialschleims. In der Bronchiektasie, bei Emphysem, lobulärer Infiltration, alter disseminirter Tuberkulose hat häufig eine vermehrte Abscheidung kohlenhaltiger Sekrete in Form von Schleimzellen mit pigmentären Kernen statt.

Der Auswurf in der katarrhalischen Pneumonie.

In dem Frühjahr 1846 kam während der Intermittensepidemie eine Form derjenigen Lungenentzündung ziemlich häufig vor, die von den Schriftstellern als Pneumonia notha, Pneumopyra, Pneumonia catarrhalis bezeichnet wird. Wie näher, aber kurz erörtert werden soll, war der Lauf dieser Lungenentzündung so eigenthümlich, dass ich eine fortwährende Aufmerksamkeit auf die elementare Zusammensetzung des Auswurfs von Anfang bis zu Ende der Krankheit richtete und die Ergebnisse dieser Beobachtungen hier beiläufig niederlege.

Die Krankheit kam von der Mitte des Aprils durch den ganzen Monat Mai hindurch zur Erscheinung, während welcher Zeit der schnelle Wechsel in Temperatur, Feuchtigkeitsgrad und Elastizität der Atmosphäre in 24 Stunden meist sehr bedeutend war. Sie befiel vorzugsweise Männer, am meisten zwischen 20 und 30 Jahren, weniger zwischen

30 bis 40 Jahren, noch eine geringere Anzahl unter 20 und einige Personen über 40 Jahr. Die Zahl der damit befallnen Frauen belief sich nur auf etwa $\frac{1}{5}$ der Zahl.

Das erste Auftreten war durch heftigen Schüttelfrost, mehr oder weniger heftigen Brustschmerz bezeichnet, der sich schnell durch die ergriffene Lunge hin ausbreitete. In der Mehrzahl war die linke Lunge und Pleura befallen, seltener die rechte; in der Hälfte der Fälle verbreitete sich die Krankheit auch auf die andere Lunge.

Die Eigenthümlichkeit der Krankheit in Vergleich zu andern Pneumonien bestand in Folgendem:

1. In den ersten 24 bis 48 Stunden nach dem Frostanfalle war ungeachtet der veränderten Funktion der Lungenzellen, kenntlich in dem fein- und kleinblasigen Rasseln, noch keine Spur von Schmerz in den meisten Fällen vorhanden. Am dritten und vierten Tage der Krankheit traten mit dem Schmerze die physikalischen Erscheinungen des pleuritischen Ergusses ein (matter Perkussionston des Thorax, vermindertes oder fehlendes Zellenathmen). Am fünften und sechsten Tage gesellten sich hierzu die Erscheinungen der Lungeninfiltration (helles, bronchiales Athmen) und die Affektion der Lunge schritt nach aufwärts fort, ging gegen Ende der ersten 7tägigen Periode meist auf die andere Lunge über. Nur in wenigen Fällen endete die Krankheit vor der Infiltration, die meisten verliefen bis zum 14ten, 21sten Tage. Die volle Resolution erforderte einen 4wöchentlichen Zeitraum.

2. Die Schmerzen waren im Verlaufe der Krankheit heftig und über den ganzen Thorax verbreitet. Die Dyspnoe war anhaltend und gross.

3. Der Ausgang der Krankheit war im Allgemeinen ein günstiger; nur wenige Fälle, die nach langer Vernachlässigung zur Behandlung kamen, endeten tödtlich. In letzterem Falle war nur der Zustand der rothen Hepatisation ohne besondere andere anatomisch nachweisbare Veränderungen als bei der gewöhnlichen Lungenentzündung zu erkennen.

4. Die durch Aderlässe erhaltenen Blutmassen zeigten keine Vermehrung der Fibrine; dagegen deutete eine Vermehrung des Serums die nahe bevorstehende Exsudation an. In den schwachen Faserstoffkrusten waren schon bei den ersten Aderlässen grosse Mengen von Lymphkügelchen und farblosen Blutkörperchen suspendirt.

5. Die Kombinationen des Lungenleidens erfolgten mit Katarrh der Magen- und Darmschleimhaut, in einzelnen Malen mit Kroup der Darmschleimhaut. Nächstdem war vor Allem die Mitleidenschaft der Nervencentra durch die in 8 Fällen beobachtete Kombination mit Tertianfieber festgestellt. Die Athemnoth erhöhte sich in den Fieberanfällen zu einem lebensgefährlichen Grade. Die Lungenaffektion zeigte in ihren physikalischen Zeichen während der fieberfreien Zeit keine Intermission, keinen plötzlichen Nachlass, sondern verlief in den oben bezeichneten Zeiträumen zur allmäligen Resolution. Die Dyspnoe war stets beseitigt, nachdem das Fieber durch den Gebrauch des Chinins koupirt worden.

6. Die Behandlung zeigte die sehr wesentliche Modifikation, dass bei möglichst geringer Blutentziehung der Verlauf milde war und die Resolution schneller und vollständiger eintrat. Wärme, diaphoretische Mittel und Reizung der peripherischen Nerven waren die wohlthätigsten Verordnungen.

7. Die derzeitigen epidemischen Verhältnisse charakterisirten sich ausser durch die vorwaltende Intermittens in den verschiedenartigsten Katarrhen und in hier und da auftretenden kroupösen Exsudationsprozessen der Darmschleimhaut.

Wenn die Eigenthümlichkeit dieser katarrhalischen Lungenentzündungen im Vorstehenden nach den Hauptzügen angedeutet ist, war besonders der Auswurf von dem gewöhnlichen Verhalten in der Pneumonie nach dem ganzen Verlaufe hin so abweichend, dass derselbe nach mehren einzelnen Fällen geschildert zu werden verdient.

1. Entzündung des untern linken Lungenlappens. Männlicher Kranker, 31 Jahr alt.

Vierter Tag d. K. — Bronchiales Athmen und matter Perkussionston im angegebenen Umfang. Auswurf weingelb, zähflüssig, noch trennbar, nur mit Spuren weisser Streifen. Er enthält 1) die Blutkügelchen theils einzeln, theils in einfachen oder zusammengesetzten Reihen, die in ihrer Anordnung eine ästige Theilung zeigen, 2) Enchymkörnchen, deren nähere Beschreibung ich andern Orts*) gegeben habe, 3) sparsam die Zellen des Pflasterepithels.

Sechster Tag. — Verminderte Dyspnoe, jedoch durch die ganze linke Lunge bronchiales Athmen. Der Auswurf ist dunkel weingelb, dickflüssig mit einzelnen flockigen Massen. Die Enchymkörner sind zahlreicher, mit ihnen sind einzelne Exsudatzellen entschiedener Ausbildung vermengt; letztere haben einen Durchmesser von 0,01 mill., runden Kern mit Körperchen und ausserdem einen durchsichtigen, feinkörnigen Inhalt. Die Blutkügelchen sind sparsam, in Reihenform; die Zellen des Pflasterepithels sind massenhaft enthalten und bilden die flockigen Massen.

Siebenter Tag. — Subjektives Gefühl der Erleichterung bei noch sehr gestörten Athembewegungen; das bronchiale Athmen, durch die linke Lunge hörbar, währt fort. Färbung und Konsistenz des Auswurfs sind unverändert, er enthält kuglige Massen. Die Zahl der Blutkügelchen ist vermehrt, sie stehen in vielfachen Reihen bei einander. Die Enchymkörner machen den Hauptbestandtheil aus, die Exsudatzellen sind zahlreicher. Es werden einzelne Zellen des Cylinderepithels, mit Flimmerhärchen besetzt, erkennbar.

Neunter Tag. — Aus dem obern Lappen der linken Lunge hört man bereits feuchtes, mittelblasiges Rasseln, im untern Theil noch bronchiales Athmen. Der Auswurf ist blass weingelb, mit weissen, schleimigen, fadenziehenden Massen. Die Blutkügelchen sind sparsam, Exsudatzellen in grösserer Menge, Pflaster- und Cylinderepithel, letztere mit graden, gekrümmten und seitlich inserirten Flimmerhärchen;

*) Wunderlich und Roser, Archiv für physiologische Medizin, 1845.

sie bilden mit den Enchymkörnchen den vorwaltenden Antheil. Ausserdem ist viel fadenziehender Schleim, zum Theil nach der Gestalt der feineren Bronchialäste geformt, enthalten, in ihnen sind Zellkerne von 0,015 mill. diam. kugliger Form, kleinen, scharf ausgeprägten kugligen Körperchen und übrigens durchsichtigem Inhalt. Diese werde ich fernerhin nur als „bronchiale Enchymkörner" bezeichnen.

In den folgenden Tagen wird der Auswurf mässiger, gelblich grau, die bronchialen Enchymkörner, einfache Enchymkörner, Flimmer- und Pflasterepithel machen bis zum 18ten Tage die Zusammensetzung desselben aus. Seit dem 15ten sind nur vereinzelte Blutkörperchen wahrnehmbar.

Achtundzwanzigster Tag. — Zellenathmen durch die ganze linke Lunge, auf der Höhe der Inspiration einzelne Blasen. Auswurf sparsam, weiss, schaumig und dünnflüssig, Pflasterepithel, einzelne Enchymkörner und sehr wenig bronchiale Enchymkörner bilden denselben.

2. Entzündung der linken Lunge. Männlicher Kranker von 25 Jahren.

Fünfter Tag. — Grosse Dyspnoe und Schmerz. Pleuritischer Erguss an der Basis der linken Brusthälfte, bronchiales Athmen bis zur Mitte derselben. Auswurf weingelb, dick, zähflüssig, besteht aus zerstreuten und reihig gestellten Blutkügelchen, Zellen des Cylinderepithels, deren einzelne mit Flimmerhärchen versehen sind, aus Pflasterepithel, theilweise in grossen kontinuirlichen Lamellen. In diesen sind die Enchymkörner, welche das Gros des Auswurfs bilden, oft zu 5 bis 6 gelagert, so dass diese Zellen des Pflasterepithels die Fragmente zerstörter Traubendrüsen des Kehlkopfs zu sein scheinen.

Achter Tag. — Am 7ten Tage trat ein heftiger Intermittens-Anfall ein, während dessen die Frequenz der Pulse auf 122 in der Minute stieg, die Dyspnoe sehr gross war und der Auswurf nicht entleert werden konnte. Am 8ten war bei erleichtertem Athmen auf 88 Schläge verminderte Pulsfrequenz, Dämpfung an der Basis beider Tho-

raxhälften; im untern Lappen der linken Lunge bronchiales Athmen mit Schnurren; vermindertes, fernes und undeutliches Zellenathmen im untern Theil der rechten Lunge. Der Auswurf ist dunkel weingelb, in das Orange ziehend, schaumig, minder dickflüssig. Die Blutkügelchen sind zahlreich, aber einzeln zerstreut; sehr viele vereinzelte, verschieden gebogne Flimmerhärchen, meist ohne Zellen, und grosse Mengen von zerstörten, gewöhnlichen und bronchialen Enchymkörnern.

Neunter Tag. — Die grosse Erleichterung der Athmung ist in der Ruhe der Gesichts- und Halsmuskeln angedeutet. Die Pulsfrequenz ist 76. An der Basis der linken Brust hört man Pfeifen und Schnurren, nur im obern Theil dieser Brusthälfte noch etwas bronchiales Athmen an umschriebener Stelle. Die Dämpfung an der Basis der rechten Brusthälfte reicht nicht mehr so hoch hinauf. Der Auswurf ist spärlich, weingelb, zähflüssig mit geballten Massen gemengt. Er enthält wenig Blutkörperchen, Enchymkörner, Pflasterepithel, Cylinderepithel mit Flimmerhärchen, dünnen, ästigen Fäden bronchialen Schleims und darin bronchiale Enchymkörner, welche theilweise so undurchsichtig sind, dass sie den Pigmentzellen gleichen.

Elfter Tag. — Nach allgemeinen, wiederholten Schweissausbrüchen bedeutendes Gefühl der Erleichterung. Feuchtes, mittelblasiges Rasseln ist auch im obern Theil der linken Lunge. Der Auswurf ist graulich weiss, mit vielen geballten Massen gemengt, Hauptmassebestandtheil sind Enchymkörner, alsdann Fragmente von Pflaster- und Cylinderepithel, bronchiale Schleimgerinnungen mit bronchialen Enchymkörnchen und zahlreiche Exsudatzellen.

Vom 13ten bis zum 18ten Tage der Krankheit nahmen die Enchymkörner in der Zahl ab, Exsudatzellen und Pflasterepithel wurden vorwaltend gefunden; nebstbei Flimmerepithel und fadenziehender Schleim.

Am 24sten Tage, bei völlig wiederhergestelltem Zellenathmen der Lungen, enthielt der Auswurf nur noch ein-

zelne Exsudatzellen, bronchiale Enchymkörner und fadenziehenden Schleim.

3. Entzündung beider Lungen, pleuritisches Exsudat in der linken Thoraxhälfte. — Männlicher Kranker von 30 Jahren.

Sechster Tag. — Nach zwei Venäsectionen noch bedeutende Athemnoth, Zeichen der Infiltration der ganzen linken Lunge; der Beginn derselben in der rechten. — Auswurf blassgelb, dickflüssig, mit gesonderten, braunrothen, zähen Flocken. Darin sind Blutkügelchen in vielfachen Reihen und Häufchen, wenig Enchymkörner und Cylinderepithel; die Hauptmasse der Flocken bildet ästig geronnener Schleim, in welchem kontinuirliche Massen bronchialer Enchymkörner aufgereiht sind.

Achter Tag. — Bedeutende Erleichterung des Athmens, bronchiales Athmen noch längs des hintern Theils der ganzen linken und des obern Lappens der rechten Lunge hörbar. Der Auswurf ist gelb in massigen Kugeln mit braunen Flocken und Streifen. Vorzüglich sind darin zahlreiche Exsudatzellen, Blutkügelchen, Cylinderepithel, sowie aufsitzende und freie Flimmerhärchen und Enchymkörner, welche letztere, mit Pflasterepithel gemengt, namentlich die kugligen Massen ausmachen.

Elfter Tag. — Tiefe In- und Exspirationen sind noch behindert. Das fortwährende bronchiale Athmen bezeichnet die langsame Lösung. Auswurf blassgelb, enthält Exsudatzellen, Enchymkörner, Pflasterepithel, Blutkügelchen, Cylinderepithel und Fragmente desselben.

In den folgenden 11 Tagen wurde die Zahl der Enchymkörner und Exsudatzellen geringer.

Einundzwanzigster Tag. — Vollkommene Lösung, feuchte ungleich blasige Rasselgeräusche an der Basis der linken Lunge, sonst überall vesikuläres Athmen. Der Auswurf graulich-weiss, noch etwas zähflüssig. Darin sind zahlreiche Zellen des Cylinderepithels, fadenziehender Schleim mit Exsudatzellen; sehr sparsam sind die Enchymkörner und gänzlich isolirte Blutkügelchen.

In den folgenden 12 Tagen enthielt der Auswurf, bei Fortdauer der Rasselgeräusche auf der Höhe der Inspirationen, zahlreiche bronchiale Enchymkörner und Exsudatzellen, Cylinderepithel mit Flimmerhärchen und viele molekuläre Kügelchen.

Mit dem Verschwinden der Exsudatzellen mehrten sich in den nächsten Tagen die molekulären Körnchen, so dass am 40sten Tage nur noch einzelne Enchymkörnchen und Pflasterepithel, die gewöhnlichen Bestandtheile des täglichen Laryngealsekrets, übrigten.

4. Entzündung des untern Lappens der rechten Lunge. Weibliche Kranke von 24 Jahren.

Vierter Tag. — Im Umfang des rechten untern Lungenlappens matter Perkussionston, bronchiales Athmen. Auswurf grau mit schwachem Stich in das Lichtgelbe, mit einzelnen gelben, blutstreifigen Klümpchen. Er enthält bronchiale Schleimgerinnungen, d. i. mehr oder weniger gebogene, mit einander sich verästelnde Streifen von Schleim, der Blutkügelchen und Enchymkörner führt. In den Gerinnseln sind die Blutkügelchen in Reihen gestellt, im flüssigen Auswurf sind sie isolirt. Ausserdem führt der Auswurf bronchiale Enchymkörner, Pflasterepithel, Cylinderepithel, Flimmerhärchen und einfache Enchymkörner.

Fünfter Tag. — Die physikalischen Zeichen sind unverändert. Der Auswurf ist grau mit schwach gelblichem Stiche und enthält feinfadige, ästige Schleimgerinnsel, zahlreiche einfache und bronchiale Enchymkörner, Flimmerhärchen auf dem Cylinderepithel aufsitzend. Einzeln vertheilt waren die Blutkügelchen, das Pflasterepithel und kleinkörnige Molekularmasse.

Siebenter Tag — Grosse Erleichterung, nur an einem kleinen umschriebnen Punkte im untern Theil der rechten Lunge bronchiales Athmen, sonst Rasselgeräusche, Auswurf graulich weiss, nur in den geballten Massen mit einem Stich in das Gelbliche. Er enthält in kugligen Massen Enchymkörner, Exsudatzellen und unregelmässig gehäufte Blut-

kügelchen, fadenziehenden Schleim, Pflasterepithel, bronchiale Enchymkörner und Cylinderepithel.

Während der in den nächsten 4 Tagen beendeten Resolution waren im Auswurf noch Exsudatzellen, Pflaster- und Cylinderepithel, zuletzt nur noch Epithel mit Enchymkörnern.

5. Entzündung im mittlern Theil der rechten Lunge. Männlicher Kranke von 22 Jahren.

Vierter Tag. — An der bezeichneten, zweien Handflächen an Umfang entsprechenden Stelle ist rauhes, vesikuläres Athmen. Der Auswurf ist weiss und zähflüssig, er enthält viel Pflasterepithel und wenig Enchymkörnchen.

Sechster Tag. — Athemgeräusch vermindert, an einzelnen Stellen bronchiales Athmen. Der Auswurf zähflüssig, gelb, klebrig, enthält Enchymkörner, einzelne Blutkügelchen und ästig geronnenen Schleim.

Diese Bestandtheile blieben bis zu der am 9ten Tage endenden Lösung. Die Blutkügelchen fehlten schon am 7ten Tage.

6. Entzündung des untern Lappens der rechten Lunge. Mann von 55 Jahren.

Dritter Tag. — Geringe Dämpfung in der rechten untern Thoraxhälfte. Rauhes Zellenathmen und Schnurren auf der Höhe der Inspiration an dieser Stelle. Der Auswurf ist weiss mit einem Stich in das Blass-Rothbraune, gallertähnlich zähflüssig. Die Blutkörperchen darin sind in 2—3 und 4fachen Reihen, ferner Exsudatzellen, Enchymkörner, Cylinderepithel mit Flimmerhärchen.

Der Befund im weiteren Verlaufe war mit dem sub Nro. 3 beschriebenen so völlig identisch, dass die einzelne Aufführung desselben nur eine unnöthige Weitschweifigkeit wäre.

Fassen wir die vorstehenden Beobachtungen und die elf analoger, nicht aufgeführter Fälle in ihren Ergebnissen zusammen, so sehen wir die Bestandtheile des pneumonischen Auswurfs folgende eigenthümliche Verhältnisse eingehen.

1. Die Blutkügelchen sind in den meisten Fällen schon von Anbeginn der Krankheit an vereinzelt vorzufinden. Vom 4ten und 5ten Tage an kommen sie in einfachen, 2 — 3, 4 — 5fachen Reihen an einander geordnet und ästig abgelöst vor, so dass man entweder ihre Ausstossung oder ihre Fortbewegung in den feinsten Bronchialästen annehmen kann. Bis zum 11ten, manchmal bis zum 18ten Tage blieben sie in einfachen und in verästelten Reihen. Alsdann kamen sie in Häufchen, oft mit den bronchialen Enchymkörnern in unten zu erörterndem eigenthümlichen Gemenge vor; zuletzt vereinzelt, oft noch am 21sten Tage. In Gestalt und Bildung der einzelnen Kügelchen war kein besonderer Unterschied.

Der Ursprung der Blutkügelchen aus Gefässen, welche jedenfalls der Schleimhaut in den äussersten Bronchialverzweigungen angehören, die geringere Menge aber anhaltende Ausscheidung der Blutkörperchen sind dieser Form der katarrhalischen Pneumonie eigenthümlich. Dasselbe Verhalten der Blutbeimengung findet man auch bei der kapillären Bronchitis und ist die Verwandtschaft beider Krankheiten in ihrem Beginn auch aus andern Gründen wahrscheinlich.

2. Die einfachen Enchymkörnchen, welche aus den Drüsen des Kehlkopfs ihren Ursprung nehmen, sind im Beginn der Krankheit in unbestimmter Menge vorhanden, meist am 9ten bis 11ten Tage in grösster Zahl, sie vermindern sich mit der Ausscheidung bronchialer Enchymkörner, sind aber noch bis zur Zeit der Konvalescenz vorfindlich.

Die Menge, in welcher dieser Theil des Auswurfs vorkommt, hängt unzweifelhaft von der Individualität ab. Bei Sängern und Rednern ist im gewöhnlichen Morgen-Auswurf stets eine grosse Menge derselben ohne übrigens krankhafte Zeichen.

3. Das Cylinderepithel mit Flimmerhärchen, sowie losgestossene Flimmerhärchen werden meistens erst vom 9ten und 11ten Tage an secernirt; nur bei stürmischem Verlaufe der Krankheit schon am 5ten und 7ten Tage.

Hierdurch ist im Vergleich mit den andern Orts*) erhärteten pathologisch-anatomischen Thatsachen erweislich, dass nach Ausscheidung einer grösseren Menge Enchymkörner aus den Drüsen der Kehlkopfschleimhaut die Losstossung des epithelialen Schleimblatts und die Neubildung des cylindrischen Flimmerepithels bis zu den Bronchien hin erfolgte.

4. Das Pflasterepithel ist in sehr verschiedener Menge zu jeder Zeit der Krankheit dem Auswurf beigemengt. Bei geringer und grosser Quantität des Auswurfs ist stets die grösste Menge Pflasterepithel vorhanden, wenn im ersteren Falle die Reizung der Muskelhaut des Schlunds und Rachens durch das in den infiltrirten Lungen gesetzte Hinderniss, im letztern Falle durch die mechanische Belastung auf eine rapidere Losstossung des mukösen Ueberzugs hervorgebracht wird.

5. Die Exsudatzellen sind in Form, Grösse und Inhalt von dem Vorkommen in der gemeinen Pneumonie nicht verschieden. Sie erscheinen vom 6ten, 9ten Tage an, sind in grösster Zahl vom 11ten bis 15ten vorhanden, verschwinden vom 18ten bis 21sten.

Aus der Zeitbestimmung kann man bei jeder Pneumonie und auch bei dieser Form den Moment mit Wahrscheinlichkeit bestimmen, wenn die Bildung dieser Zellen in der epithelialen Innenschicht beginnt, bis wenn sie andauert.

6. Die bronchialen Enchymkörner, das Produkt der in den grössern Bronchien in die Schleimhaut eingesäeten Drüsen, erschien fast immer zuerst am 9ten Tage, nur bei stürmischem Verlauf schon am 6ten; sie werden oft bis zum 28sten Tage secernirt. Ihr Erscheinen ist an das des folgenden Bestandtheils gebunden.

7. Die bronchialen Schleimgerinnungen erscheinen in der katarrhalischen Pneumonie fast stets am 9ten, selten am 6ten Tage. Bei schneller Infiltration und grosser

*) Vol. I., pag. 46.

Dyspnoë sind in ihnen ausser den immer eingelagerten bronchialen Enchymkörnchen auch Reihen von Blutkügelchen suspendirt. Der Regel nach aber sind die einfach und ästig gereihten Blutkügelchen abgesondert von den bronchialen Gerinnungen.

Die Beschreibung, welche Remak (Diagnostische Untersuchungen etc.) von den bronchialen Gerinnseln gegeben hat, ist in den meisten Fällen zu bestätigen.*) Die Aehnlichkeit der Schleimfasern mit Bindefasern ist sehr problematisch, der Charakter der Texturlosigkeit gibt sich in der unbestimmten Gestaltung der Fasern deutlich genug kund. Das spätere Auftreten der Bronchialgerinnsel in der katarrhalischen Pneumonie ist also ebenfalls ein bestimmtes Unterscheidungszeichen.

Aus den vorstehenden Beobachtungen erweist sich, wie nützlich solche Forschungen zur Kenntniss der pathologischen Genesis sind. In dieser einzelnen Form und so auch in den andern Lungenkrankheiten gibt die fortlaufende, elementare Untersuchung Kenntniss von dem Zeitpunkt, in welchem der oder jener Theil vorzugsweise von dem krankhaften Vorgange angegriffen ist, in welchem er zu einer heilbringenden Elimination thätig oder geeignet ist. Daraus müssen sich auch bei Uebereinstimmung der andern Zeichen die Heilanzeigen genauer ergeben, wenn dem Exsudationsprozesse vorzubeugen, wenn dem leidenden Organe Ruhe zur Sammlung einer naturgemässen Reaktion gegeben, wenn und durch welche Wege einer heilsamen Sekretion Vorschub geleistet werden muss.

Schliesslich sei mir noch die Bemerkung erlaubt, dass nach dem Aufhören dieser Pneumonie sich mehrfach idiopatischer Friesel gezeigt hat. Die geschilderte Krankheit stellt sich in der epidemischen Reihe somit bei vorwaltender Intermittens zwischen allgemeinen kroupösen Processen und dem idiopathischen Friesel. Dies noch zum Vergleich mit analogen Epidemien der katarrhalischen Pneumonie.

---

*) Bruch hat die Elemente des Auswurfs in der Pneumonie treffend geschildert. Henle's Zeitschrift für rationelle Medicin. 1845.

4. Der Auswurf im Katarrh, Emphysem, Tuberkulose.

Im einfachen Katarrh der Bronchialschleimhaut ist nach dem äussern Aussehen des Auswurfs keine Unterscheidung über die Dauer des Uebels, d. i. zwischen akutem und chronischem Katarrh möglich. Purulente Massen sollen bei der Bronchiektasie ausgeworfen werden, fehlen in derselben aber ebenso oft, als sie bei akutem Katarrh vorkommen. Der Auswurf enthält bei der letztgenannten Krankheit grosse Mengen Pflasterepithelialzellen mit Kern, deren Hülle theils länglich-oval, theils rundlich; ferner polyedrisch an einander gekettete Zellen, wie solche die Traubendrüsen des Kehlkopfs ausmachen, Enchymkörner in grösster Menge, sparsames Cylinderepithel mit Flimmerhärchen.

Im chronischen Katarrh sind die Zellen des Pflasterepithels, Enchymkörner und die grossen kugligen Schleimzellen der häufigste Befund. Auffallend ist die demselben nach längerer Dauer eigenthümliche Pigmentumbildung der Kerne und des körnigen Inhalts. In den bei chronischem Katarrh und beginnender Tuberkulose fast täglich ausgeworfenen Schollen von schwärzlicher Streifung oder Punktirung sieht man Schleimzellen von 0,015 — 0,02 mill. diam., kuglig und durch Imbibition im Wasser schwellend mit excentrischem Kern, der voll Pigmentkörnchen ist, auch der übrige Zelleninhalt besteht aus Pigmentkörnchen, Tab. IV. Fig. 21 a. b.

Im akuten Katarrh bezeugt der Auswurf die rapide Ablösung der obern Schicht von Cylinderepithel, Sekretion von Enchymkörnern und Ablösung einzelner Schleimdrüschen. Im chronischen Katarrh ist die pathologische Sekretion nach Atrophie der Drüsenbälge auf die vermehrte Genesis von Schleimzellen, gewöhnlich mit Pigmententwickelung beschränkt. Die Mitreizung der Pharyngealnerven bedingt die gleichzeitige Ablösung von Pflasterepithel von der Rachenschleimhaut.

Der kopiöse Auswurf im Lungenemphysem besteht aus Cylinderepithel, Enchymkörnern, Pflasterepithel und fadenziehendem Schleim. Die Zumengung des letztern Bestand-

theils steigt mit der Intensität des Hustens. Im Emphysem findet eine pathologische Sekretion der Bronchialschleimhaut statt, welche in specie von der äussern Haut oder den serösen Häuten kompensirt werden kann. Wenn der Auswurf bei Unterbrechung der pathologischen Sekretion auf den Bronchien gering ist, treten die excessiven Schweissausbrüche, in andern Fällen die serösen Infiltrationen auf.

In dem Auswurf der an Emphysem Leidenden zeigt eine Blutbeimengung verschiedene Zustände an:

Beimischung hellröthlicher Blutstreifen in äusserst geringer Menge zu dem kopiösen weissen, sehr schaumigen Auswurf bezeichnet nur die Diabrose in einem Gefässzweig eines kleinsten Bronchialastes und hat keine weitere prognostische Bedeutung für eine anderartige Krankheitsfolge.

Wenn dagegen das Blut als braune, streifige Masse mit Verminderung des Auswurfs im Emphysem erscheint, ist es gewöhnlich der Vorbote einer hypostatischen Infiltration der untern Lungenlappen. Das Blut ist dann ein geballtes Coagulum unregelmässig verzogener, sphäroidischer Körperchen. Beigemengt sind Zellen des Cylinderepithels, Enchymkörner, Körnchenzellen und bronchiale Schleimzellen von 0,150 mill. diam. mit Pigmentkörnern erfüllt. Die Pigmentumwandlung in den Schleimzellen ist auf der sackigen Ausbreitung während der Bronchiektasie häufig.

Die Körnchenzellen bezeichnen die Umwandlung der Bronchialschleimhaut von einer normalen Sekretionsfläche in ein Keimblatt der Eiterproduktion.

Die Beimengung von Eiterkörperchen zu dem Auswurf Pneumonischer zeigt die Zerfliessung der grauen Hepatisation in einfache diffuse Lösung des Gewebes oder in Abscessbildung. Im letztern Falle gleicht der massenhafte Auswurf einer dünn- oder dickflüssigen Eitermasse, hat einen verpestenden Geruch, der eine spezifische Atmosphäre um den Kranken bildet. Der Auswurf ist grösstentheils aus Eiterkörperchen mit dicker Wandung von Körnchen erfüllt, sowie aus Eiterzellen zusammengesetzt. Wenn letztere

nicht durch excessive Kernbildung untergegangen sind, unterscheidet man Kern mit Körperchen in ihnen. Fadenziehender Schleim ist das suspendirende Medium. Aus Lungenabscessen bei gleichzeitiger Krebsbildung in andern Organen sind die Eiterkörperchen kleiner, von einer äusserst feinkörnigen Masse erfüllt. — Wenn bei längerem Bestehen eines Lungenabscesses mit Abnahme der festen Bestandtheile des Bluts seröse Infiltrationen der Zellhautschichten und in den serösen Hautdecken entstehen, wird die Eiterbildung auf der Abscesswand begrenzt, oder es sind die Eiterkörperchen unvollkommen gebildet, zerstückt, mit Beimengung vieler molekularer Körperchen. Fragmente von Bronchialfasern kommen immer im Auswurf bei Lungenabscess vor.

In der typhösen Hypostase der Lungen ist der Auswurf nur mit geringer Beimengung von Blut bis zum 6ten Tage der Krankheit; in der graulich-weissen, spärlichen Masse ist dieser Bestandtheil mit blossem Auge nicht zu erkennen. Ungewöhnlich kleine Enchymkörner von 0,003 — 0,004 mill. diam. mit sehr fein granulirtem Inhalt und Pflasterepithel umgeben die Blutkügelchen in den konglobirten Auswurfsmassen.

Im weiteren Verlaufe differiren die Auswurfsmassen wenig von den in Pneumonien. Exsudatzellen sind stets in kleinerer Anzahl, wogegen Cylinder- und Pflasterepithel auch während der typhösen Infiltration der Lunge anhaltend abgeschieden werden.

Sowie Blutbeimengung im Auswurf bei graulicher Farbe desselben mit unbewaffnetem Auge nicht kennbar ist, sind andrerseits rostbraune und braunrothe Färbungen desselben kein untrügliches Zeichen der Blutgehalts. Diese Tinktion tritt durch Beimengung mancher Arzneistoffe, z. B. des Crocus und der Antimonialien ein. Die Unterscheidung liegt in der mikroskopischen Anschauung.

Bei beginnender Tuberkulose der Lungen, wenn die Produkte noch nicht zur umfänglichen Infiltration aggregirt sind, erscheinen vor Eintritt des Blutauswurfs

braunrothe, röhrig-verästelte Streifen im Auswurf. Um die aufgereihten Blutkörperchen sind Enchymkörner geschichtet, oder liegen in einer Kette mit den Blutkörperchen. Diese vermehrte Sekretion der feineren Bronchialäste mit Diabrose ihres kapillaren Gefässnetzes geht der rasch erfolgenden Tuberkelablagerung mit Infiltration des umgebenden Gewebes voraus.

Wenn Kehlkopf- und Lungenphthise zugleich in der ersten Entwickelung sind, gibt der Auswurf kein charakteristisches Kennzeichen; er führt Enchymkörner und Pflasterepithel. In der weiteren Entwickelung der Kehlkopfphthise ist wegen der erhöhten Sekretion der benachbarten Mund- und Rachenschleimhaut eine starke Beimengung von Pflasterepithel vorhanden. Wegen der stets gleichzeitig vorgeschrittenen Lungenphthise ist eine Vertheilung des da- und dorthin Bezüglichen unmöglich. Hauptbestandtheile sind Enchymkörner, Exsudat- und Eiterzellen, Fettbläschen, molekulare Kügelchen, pigmentäre Schleimzellen, zufällige Gemenge, oktaëdrische Kochsalzkryställchen und Fragmente der Ingesta. In Bezug auf den Geschmack des Auswurfs, der in den Phthisen, sowie im Emphysem oft deutlich marquirt ist, wäre eine Untersuchung auf die Beimischung von Erdsalzen, Kochsalz, Zucker wichtig.[1]

In dem Auswurf der an erweichter Lungentuberkulose Leidenden finden sich, wenn er auch massenhaft gelb und zähflüssig wie Eiter ist, oft mehr Exsudatzellen als Eiterkörper. Die Verwandtschaft der letzten beiden Körper als Entwickelungsgrade derselben Gestaltung bewährt sich auch in der pathologischen Produktion der Kavernenwandungen. In dem Auswurf bei sehr akut verlaufender Lungenphthise sind ausser Exsudat- und Eiterzellen grosse Massen Cylinderepithel, häufig auch Blutkügelchen beigemengt.

Wenn die Tuberkelerweichung bis zur Bildung grosser Kavernen vorgeschritten ist, zeigen sich im Auswurf, von der pathologischen Sekretionsfläche der Kavernenwand stammend, Eiterzellen, doppelt so gross als die Enchymkörner,

mit Kügelchen ganz erfüllt, oder die Wand ist noch von der himbeerartigen Kerngruppe durch einen Zwischenraum getrennt; viele derselben sind auf der Oberfläche zerklüftet. Ihr Mengenverhältniss zur Anzahl der andern Bestandtheile variirt nach Verlauf der Krankheit, Tageszeit des Auswurfs, Feuchtigkeits- und Elastizitätsgrad der umgebenden Atmosphäre. — Exsudatzellen, Fett und molekulare Körnchen gehen ebenfalls aus den Kavernen hervor. Auch werden bei lange bestehender Kavernenbildung bisweilen kalkartige, stalaktitische Konkremente entleert. Dies zeigt an, dass die Erweichung die Stätte früher entstandenen indurirten Tuberkels in sich begriffen hat.

Tuberkelzellen selbst sind im Auswurf verhältnissmässig selten; sie erscheinen $^1/_3$ oder $^1/_2$ so gross, als die Enchymkörnchen, von unregelmässig polyëdrischem Umfang mit kleinkörnigem Inhalt. Sie erleiden also eine Verschrumpfung, bevor sie entleert werden; meistens zerfallen sie vorher zu elementaren Körnchen.

Als Gemengtheile von den Bronchial- und Kehlkopfschleimhäuten und Drüsen ist im Auswurf Cylinder- und Flimmerepithel, Enchymkörner, fadenziehender Schleim. Der letztere, sowie das Pflasterepithel werden in Rachen- und Mundhöhle abgelöst.

Sowie die pathologische Histologie in den Elementen des Auswurfs die Koincidenzpunkte mit den örtlichen Vorgängen aufsuchen muss, um zum Bewusstsein der Entwickelung zu gelangen, muss auch die Diagnostik die anderen physikalischen Phänomene in Vergleichung ziehen, um die Untersuchung des Auswurfs in dem individuellen Falle zu benützen. Extravagante Hoffnungen, welche in den Exkretis sogleich pathognomonische Einzelnheiten erwarten, werden durch die mikroskopischen Arbeiten enttäuscht werden, aber die verbindende Geistesthätigkeit wird an die Details der einzelnen Erscheinung die Kenntnisse der pathologischen Entwickelung anknüpfen und dadurch vollen Lohn für die Mühe finden. Es ist in den Studien der Se- und Ex-

krete noch ein weites Feld für die tüchtigsten Forscher offen.

5. Gewebeveränderungen der Lungen durch Krebseinlagerung.

Der Lungenkrebs ist in folgenden Formen zur Beobachtung gekommen:

1) einfacher Medullarkrebs aus rundzelligen Krebszellen;
2) fächriger Medullarkrebs aus ebendenselben Zellen, Faserzellen und Zellenfasern.
3) Krebsmelanose aus runden Krebszellen mit pigmentären Zellkernen.

1. Rundzelliger Medullarkrebs der Lunge bei Mesenterial- und Brustdrüsenkrebs. In der rechten Thoraxhälfte sind an 6 Pfund dünnflüssiges klares Serum. Die Lunge ist dicht an die Wirbelsäule angedrängt, vollständig verdichtet. Die Lungenpleura ist getrübt und über die ganze Oberfläche lagern tief in das Gewebe eingesenkt bohnen- bis muskatnussgrosse Körper von unregelmässig sphäroidischer Gestalt, glänzend weisser Farbe, knorpelartiger Härte. Das Lungengewebe ist schwärzlich braun und zähe, blut- und luftleer, die Schleimhaut der Bronchien ist verdickt und glänzend weiss.

Die Krebsknoten sind durchgängig aus länglich runden Krebszellen von 0,015 mill. diam. zusammengesetzt, die von kleinen rundlichen Kernen erfüllt sind.

2. Krebsmelanose der Lunge bei Krebs der Prostata und allgemeinem Marasmus.

Rechte Lunge in der Spitze fest mit der Rippenpleura verwachsen, verdichtet, dunkelschwärzlich, von einer nicht über die Schnittflächen hervorragenden, graulich weissen, festen Aftermasse von der Grösse eines Taubeneies durchsetzt. Die Aftermasse ist ungleichmässig von schwärzlichem Pigment durchsetzt. Die Bronchialröhrchen liegen bis zu den Lungenbläschen auf das Feinste präparirt und umgeben von einer Menge rundlicher, ringförmiger Körper, die theils

die Lungenbläschen ausfüllen, theils die Stelle der zerstörten in unregelmässigen Aggregaten einnehmen. Ausgebildete Pigmentzellen haben an einzelnen Punkten jedes andre Gewebe verdrängt. Es ist wahrscheinlich, dass die mit der Krebsbildung in einem andern Organe koincidirende abnorme Produktion in den Lungen bei der Blutarmuth und dem Marasmus derselben nicht zur ausgebildeten Form gelangen konnte und sich aus den excernirten Blutmassen die niedrigere Bildungsform der Pigmentzelle entwickelte.

Die Krebsmasse in den Lungen bewährt ihre Bildungsfähigkeit auf der Entwickelungsstufe der Zelle. Von der einfachen Form der kugligen Bildung variirt sie zur Mutterzelle, Faserzelle und Zellenfaser. Ihre Genesis aus Kernen in dem Blastem, das aus den Kapillarnetzen der Lungen stammt, kann zur ersten Stätte die Lungenzellen haben. Aber erst nach Zerstörung der Lungenzellen umgeben sie sich mit Zellhüllen. Dann beginnt ihre Vermehrung durch Endogenese, die Formausbreitung der Zellhüllen. Nach Erschöpfung des Nährstoffes entwickelt sich im Blastem nur die Pigmentzelle.

Das Grundfasernetz bleibt, so lange die Krebsmassen nicht erweichen, unversehrt. Die Lungenzellen, welche durch die Krebszellkerne erst ausgedehnt waren, zerfallen mit Vollendung der pathologischen Zelle. Andre Lungenbläschen, die wahrscheinlich in der Entwickelung des Produkts nicht zum Keimboden dienen, bleiben eine Zeit lang als abgeplattete Bläschen sichtbar.

Die Kapillarnetze der Blutgefässe sind zum Theil leer. Die vorhandenen Blutkügelchen sind durch Imbibition mit Serum und durch Verlust der Elastizität geschwellt. Neubildungen von Blutgefässen entwickeln sich mitten in der Krebsmasse und treten mit den Gefässen des Mutterbodens in Verbindung.

3. Rundzelliger Medullarkrebs der Lunge bei melanotischem Medullarkrebs des Magens und Mesenteriums.

Die linke Lunge war an ihrem Grunde zellig angeheftet; das Gewebe des obern Lappens schwärzlich-grau und

trocken, die kleinern Bronchialäste in ihrem Lumen gleichmässig erweitert. Nahe der gewölbten äussern Fläche des untern Lappens lagern im Gewebe erbsen- und haselnussgrosse Ablagerungen von graulich weisser bis graugelblicher Färbung, einzelne mit weissem Kern und radienähnlicher Ausstrahlung von demselben, andre von gleichmässiger Struktur und knorpelähnlicher Härte. Das nächst umgebende Gewebe ist reicher an Blut und schaumigem Serum*).

Sie sind aus kugligen und ovalären Zellen von 0,05 mill. diam. zusammengesetzt, an den peripherischen Theil ihrer Hülle sind länglich ovale Kerne von 0,015 mill. diam. angereiht, deren Innenraum kleine undurchsichtige Körperchen füllen. Die grossen Zellen strotzen in ihrem Raume von Kernen der beschriebenen Art. Zwischen diese grossen Zellen sind büschelförmig gestellt länglich ovale spindelförmige Faserzellen und Fasern mit stumpfem keilförmigen Ende mit längsovalen Zellkernen von 0,007 — 0,01 mill. längerem Durchmesser.

Die normalen Gewebe zeigen folgende Veränderungen, die Bronchialfasern sind in maschenförmige Netze ausgebreitet und in den Zwischenräumen Krebszellen und Zellkerne abgelagert. Die Lungenzellen sind sparsam vorhanden, leer, das Haargefässnetz derselben vollkommen blutleer. Einzelne von Blutkügelchen erfüllte Kapillargefässe laufen an den Bronchialfasern hin. Auch im Centro der Krebsmassen sind Blutgefässe und Bronchialfasern zu unterscheiden. Die Blutkügelchen sind auffallend gross.

4. Rundzelliger Medullarkrebs mit sparsamer Faserbildung und Melanose im Umfange des Krebses bei gemischten Krebsformen des Magens und Dickdarms.

Linke Lunge an der Spitze locker zellig angeheftet; im Gewebe des obern Lappens, durch eine dünne Schicht

*) Die rechte Lunge, an der Spitze festzellig angeheftet, hat in der narbenähnlich eingezogenen Spitze mitten im verdichteten, blutleeren, dunkelschwärzlichen Gewebe einen verkreideten Tuberkel. Im gewölbten Theil des untern Lappens sind nahe der Oberfläche drei über dieselbe hervortretende linsengrosse, kohlschwarz abfärbende melanotische Massen.

von der Oberfläche getrennt eine eigrosse Neubildung von sphäroidischer Gestalt, von Konsistenz des erstarrten Hirnmarks, schwarz und weiss marmorirt und auf dem Durchschnitt im Niveau des umgebenden Gewebes gelagert. Nahe an der Oberfläche des untern Lappens in seinem obern Theile ist das Lungengewebe in unregelmässig kuglige Erhebungen hervorgetrieben, die auf dem Durchschnitt vollkommen schwarzbraun, verdichtet; das umgebende Lungengewebe ist dunkelroth, aus den Bronchien wird dünnflüssiges, schaumiges Serum entleert. Ueber die angeheftete Spitze der rechten Lunge ragt eine haselnussgrosse, grauschwärzliche Masse empor, die in der Rinde gallertartig weich, von graulich gelber Farbe, im Kerne fester und von dunkelschwärzlicher Farbe ist. Das umgebende Lungengewebe ist blutarm.

Der grosse Krebsknoten in der linken Lunge ist auf dem Schnitte von gleichmässiger Dichtigkeit, graulich weiss, mit Schwarz marmorirt. Er besteht gänzlich aus runden Zellen von 0,02 — 0,03 mill. diam. mit einem oder zwei Kernen, übrigens durchsichtigem Inhalt. Mitten durch die Masse verlaufen einzelne Faserzellen, grössere Blutgefässe, von kleinen kugligen Aggregaten auf der Aussenfläche besetzt, und Bronchialfasern. Die Lungenzellen sind völlig verdrängt.

In der diffusen Einlagerung des Medullarkrebses waren die Bronchialfasern als zerrissene Stücke zwischen den Krebszellen sichtbar. Die Lungenbläschen sind am Ende der Bronchien stellenweise unverändert, an andern Orten ausgedehnt zum Durchmesser von 0,03 — 0,04 mill., mit den Kernen der Krebszellen erfüllt. Um die dergestalt ausgedehnten Lungenbläschen herum lagen Pigmentkörnchen von 0,005 — 0,007 mill. diam.

Der gallertartig weiche Medullarkrebs auf der Spitze der rechten Lunge bestand ausser den Krebszellen aus viereckigen, tafelähnlichen Zellen, die mit dem Pflasterepithel vollkommen identisch waren.

Zehnter Abschnitt.

Die Gewebeveränderungen der häutigen Ausbreitungen des Verdauungsapparats.

I. Texturveränderungen der Magenschleimhaut.

Vor der Auseinandersetzung der hierher bezüglichen Beobachtungen mag hier Einiges über die Stellung und Bildung dieser Schleimhaut vorangehen; wozu ein nur in dieser Beziehung günstiger Zufall die Gelegenheit gegeben hat. In verbrannten, in Haut und Muskelschichten zu Brandpulver reduzirten Kadavern wurde der Magen in einer vollständigen Ausdörrung gefunden. Seine Häute waren von wachsähnlichem Gefüge und so leicht von einander löslich, dass sie die seltene Veranlassung zur isolirten Untersuchung der einzelnen Hautlagen hergaben.

Die Epithelialcylinder waren in Form von Ellipsen zusammengestellt, Tab. IV. Fig. 22, und die Dimensionen der einzelnen Zellen so gleichmässig, dass man versucht sein konnte, sie für Gebilde von vollkommner Kontinuität zu halten. In der Mitte der so angeordneten Formen erhoben sich einzelne Stellen einer Schicht rundlicher Körner, in welcher man durchgehende Haargefässe wahrnahm, Fig. 22 b. Diese von Epithelien nicht bedeckten Stellen gehören der granulirten Zwischenschicht an.

Vielfältiger sind die später zu erwähnenden Stellungen des Cylinderepithels im Dünndarm.

Ferner zeigte die Beobachtung in 8 Mägen plötzlich Getödteter*), die bei eben begonnener Digestion zusammengesunken waren, dass mit der Umwandlung der Ingesta zu einem Speisebrei eine lebhafte Neubildung und Losstossung von Zellen auf der epithelialen Innenfläche des Magens erfolgt, die dem Epithelium analog sind. Es wurde nämlich sowohl in diesem Speisebrei als auch unmittelbar auf dem Epithelium lagernd eine nicht berechenbare Zahl von Zellen gefunden, die von länglich ovaler Form, 0,015 längern, 0,005 kürzern Durchmesser und sämmtlich einen rundlichen, centralen Kern mit feinen Körperchen führen, Tab. IV. Fig. 22c. Diese 1844 gemachte Beobachtung findet in spätern Angaben Remak's ihre Bestätigung.

Auch fand ich in den während der Verdauung getödteten Meerschweinchen und Kaninchen grosse Mengen von losgestossenen Epithelialzellen im Magen.

Zur vergleichenden Beurtheilung folgt das Ergebniss der Untersuchung eines Magens aus dem Kadaver einer Epileptischen, die ½ Stunde nach genossener Nahrung während eines Anfalls starb. Einzelne körnige Nährstoffe waren der Trituration oder Lösung noch nicht unterworfen. Die Schleimhaut am Magengrunde war hellröthlich, in der Pylorusgegend geschwellt, in Falten erhoben. Man sah daselbst die Magensaftdrüschen reihenartig in milchweissen Streifen emporstehen. Frei in der Magenhöhle befand sich eine grosse Menge Zellen, vollkommen von Form des Pflasterepithels mit gehörig geformten Kernen. Die Schleimdrüschen standen dicht bei einander, Tab. IV. Fig. 25, in einzelnen war ein

*) An den Kadavern von bei einer Feuersbrunst erschlagenen Menschen, die eine Stunde vorher sich satt gegessen hatten, wurde diese Beobachtung gemacht. Die Milz ist bei diesen Kadavern in der Kapsel geschrumpft, äusserst blutreich und von morschem, leicht zerreisslichem Gewebe gefunden worden. Andre nicht unwichtige Beobachtungen an denselben Kadavern sollen andern Orts erwähnt werden.

gerader centraler Kanal mit kleinen, den Lymphkügelchen gleichenden Körnchen erfüllt. Sie waren ganz ähnlich wie die Darmzotten mit Blutgefässen umgeben, so zwar, dass zwischen je zwei benachbarten sich ein Gefässstämmchen theilte und in je eine Seitenwand des Drüschens ausbreitete.

1. Anomalien der Lage und Gestalt. Die beiden nachstehenden Fälle von Umlagerung des Magens in das rechte Hypochondrium und Theilung des Magens kamen vor:

Die Transposition des Magens, meistens mit der Umlagerung anderer Eingeweide verbunden (vid. pag. 61 sq.), auf dieses Organ und die Leber beschränkt in folgendem Falle:

Frau K., eine 60jährige Steinsetzerwittwe, vom 5. August bis 7. September 1845 im Hospital verpflegt, hatte die Zeichen der Lungen- und Intestinaltuberkulose dargeboten; der Tod erfolgte nach einer in 3 Tagen vollendeten Exsudation in das Pericardium.

Körper klein, mager, Brustkorb unter den Schlüsselbeinen eingesunken, nach abwärts verlängert, Bauchdecken eingefallen.

Beide Lungen an den Spitzen festzellig angeheftet, in jeder Brusthälfte an 2 Unzen klares Serum. Der obere Theil des rechten Lungenflügels ist dunkelschwarz, fest, blut- und luftleer, von gelblichweissen, erbsen- bis bohnengrossen, über die Fläche hervorragenden Granulationen durchsetzt. An der Basis des linken obern Lungenlappens ist unter der dünnen, an das Pericardium angehefteten Gewebeschicht eine im verdichteten Parenchym lagernde, 3 Zoll lange Höhle, voll schmutzig grauen, dünnflüssigen Eiters. Im Herzbeutel eine Unze klares Serum, im linken Vorhof locker geronnenes Blut und ebenso im rechten nebst dünnflüssigem, hell violettem Blut. Das Endocardium ist von Blutfarbestoff dunkel violett tingirt. Der freie Rand der Bicuspidalis verdickt, von wulstiger Erhebung, fibröse Einlagerungen in den freien Rand der Aortenklappen.

Der Oesophagus verläuft linkerseits bis zum achten Rückenwirbel, geht über den Körper des neunten Wirbels nach rechts hinüber und tritt durch das dicht an der Wirbelsäule nach rechts von ihr liegende foramen oesophageum. Der linke Leberlappen ist an der gewöhnlichen Lagerstätte der Milz, der Magen unter dem rechten Leberlappen in der rechten Mittelbauchgegend und bedeckt die kleine Netzplatte. Die Milz liegt auf der Schaufel des rechten Hüftbeines in der rechten Weichengegend.

Der Magen ist beutelartig dergestalt aufgehängt, dass Cardia und Pylorus in gleichem Niveau dicht am Zwerchfell liegen, der Magengrund nach rechts. Die Schleimhaut ist blass und dünn, zwischen derselben und der Muscularis am innern Theil der Cardia eine bohnengrosse knorpelharte Masse.

Der Zwölffingerdarm geht mit der Convexität des Hufeisens nach links hinüber, und sein unteres Ende verläuft in der rechten Mittelbauchgegend unter dem grossen Netz in den Dünndarm. Die Brunnschen Drüsen sind geschwellt, die zwischenliegende Schleimhaut schiefergrau tingirt, vom Ansehen einer gegerbten Haut. Das Pancreas liegt mit dem Kopfe rechts, mit dem Schwanzende nach links, das Gewebe ist locker, röthlich weiss. Der übrige Dünn- und Dickdarm bietet keine Lagenveränderung dar. Die Leber ist im Längendurchmesser verkürzt, ihre vordern Kanten zugerundet, das Gewebe blassbraun, fein granulirt, von dünnen weisslichen Faserschichten durchsetzt. Gallenblase voll dunkelgrüner, dünnflüssiger Galle. Das peritonäale Blatt des untern Dünndarmtheils ist verdickt und leicht zerreisslich. Die Schleimhaut des letztern höher oben in bandartigen Querstreifen von diskreten oder verfliessenden gelblich weissen Granulationen durchsetzt, tiefer abwärts von viergroschenstück- und thalergrossen sinuösen und wulstig gerandeten, auf die Muscularis dringenden Geschwüren; endlich an den tiefsten Stellen von den die ganze Quere des Darms einnehmenden Zirkelgeschwüren. Nieren klein, ihr Gewebe

blass; Rindenschicht verdünnt. Harnblase zusammengezogen, der linke Eierstock von fibroiden Massen durchsetzt.

Die Transposition des Magens, die völlige Achsendrehung desselben ist einmal die wesentliche, weil innerhalb des Thorax die Speiseröhre schon nach der Bildung des foramen oesophageum eine abnorme Stätte hat. Die Transposition der andern Eingeweide erscheint als sekundäre, indem sie nothwendig umgelagert sein mussten, um als spätere Bildung den freien Bewegungen des Magens nicht hinderlich zu sein, und hinwiederum der rechte Leberlappen der Pylorushälfte des Magens nahe genug liegt, um sie zu schützen. Die Lageveränderung muss bei der Emporbildung des Magens aus der Schleimhaut des Keimbläschens stattgehabt haben.

Die abnorme Bildung hat keine wesentliche Veränderung in dem Krankheitsverlauf hervorgebracht.

Völlige Theilung des Magens.

F. N., eine Geisteskranke, hatte an Hallucinationen des Gehörs und an illusorischen Empfindungen in den der Abdominalganglienkette zugehörigen Organen gelitten.

Körper gross, abgezehrt, Hals lang, Brustkorb eingesunken, Bauchdecken mässig aufgetrieben. Schädelgewölbe oval, Diploë blutarm; im Längenblutleiter dunkelschwärzliches Blut. Die verdickte Arachnoidea längs desselben von zahlreichen Granulationen besetzt, im Ganzen leicht von der Hirnmasse ablöslich. Die Hirnmasse von Serum durchfeuchtet, die graue Masse vollkommen blass, mattgrau mit röthlichen Stippen. Die weisse Masse zähe, blutarm, die Faserung stark entwickelt. Die Hörner der Seitenventrikel von klarem Serum zum doppelten Volumen ausgedehnt. Der Fornix breiig erweicht, beide grosse Seepferdfüsse plattgedrückt, die graue Masse stark entwickelt, die Stabkränze der gestreiften Körper und das Corpus rhomboideum des Kleinhirns blutreich; Brücke und verlängertes Mark fester als gewöhnlich. Die harte Rückenmarkshaut blutleer, die weiche blutreich, das Rückenmark selbst fest und blutleer.

In der linken Brusthöhle 6 Unzen, in der rechten 18 Unzen klares Serum. Beide Lungen frei, das Gewebe der linken trocken, zähe, hellröthliches Blut auf der Schnittfläche; das Gewebe des rechten obern Lungenlappens schwärzlich braun, schaumiges Serum aus den feinern Bronchien entleerend, der untere Lappen dunkelbraun, dicht und luftleer. Im Herzbeutel 2 Dr. klares Serum, Herz klein, Muskulatur blassbraun, mit einer $^3/_4$ Zoll betragenden Verdickung der Wandungen, sodass der Innenraum kaum der einer Haselnuss ist; das Septum nach dem rechten verengten Ventrikel gedrängt.

Der Magen ist eng zusammengezogen in normaler Querlage. In der Mitte ist derselbe durch eine nach innen hervorragende Falte quergetheilt. Im peritonäalen Ueberzug ist die Theilung durch eine Einschnürung bezeichnet; auf der Schleimhaut wird eine kreisförmige Falte hervorgebracht, von welcher aus nach beiden Seiten stark emporragende quere Falten abgehen. Im Fundustheil sind dieselben röthlich grau, erweicht, von varikösen Gefässen durchzogen; der Pylorustheil stärker gewulstet, blassgrau. Leber klein, im Dicken- und Längendurchmesser unter dem Normalen; die Venensinus von dunkelrothem, dünnflüssigem Blute erfüllt, Gallenblase voll dunkelbrauner Galle. Milz klein, ihr Gewebe mürbe, blassbraun, von vielen Faserzügen durchsetzt. Der Dünndarm zusammengezogen, die Schleimhaut blass und verdünnt. Die Nieren geschwellt, ihre Kapsel leicht ablöslich, die Rindenschicht von festem, blassgrauem Exsudate durchlagert, die Pyramiden schiefergrau tingirt, Schleimhaut der Harnblase blass, die peritonäale Hülse der Ovarien von einer festen Exsudatschwarte durchsetzt.

Diese Theilung des Magens ist durch ihr Durchgreifen in sämmtliche Häute, durch die ihr entsprechende, abnorme Vertheilung der Schleimhauterhebungen als eine angeborne Bildungshemmung charakterisirt. Inwiefern sie auf die Entstehung oder Modificirung der Gehirn- und Geisteskrankheit gewirkt habe, ist nicht nachweisbar.

2. Die Hyperämie der Magenschleimhaut.

Die innere Oberfläche ist an einzelnen Stellen etwas erhoben, in verschiedenem Grade hell- bis dunkelröthlich injizirt, von sammetartigem Aussehen.

Bedeckt ist die Oberfläche von einer unzählbaren Menge neugebildeter Epithelialzellen von länglich ovaler Form mit mehren Kernen und zahlreichen Körperchen darin.

Die Schichten der eigentlichen Schleimhaut sind durch neu angefügte Epithelialmassen verdickt. Zapfenähnlich und gerade gestreckt sind sie besonders um die Magensaftdrüsen herum geordnet, deren einige schon in der Nähe der kleinen Kurvatur sichtbar sind. Am stärksten sind die Drüschen allerdings am Pylorus. Nach Ablösung des Epithels durch allmäligen Druck zweier Glasplatten erscheinen sie voll Enchymkörnchen und jedes einzelne für sich von injizirten Kränzen der Haargefässe umgeben.

Dieser Zustand einer kopiösen Neubildung der epithelialen Innenschicht, bedingt durch erhöhte Bluterfüllung, wird von den pathologischen Anatomen im gewöhnlichen Sprachausdruck als beginnender Katarrh bezeichnet. Der Name ist zu allgemein und nur dann hiermit zu verbinden, wenn eine übermässige Sekretion des losgelösten Schleimhautgebildes darunter verstanden wird. Ungeeignet ist er aber aus dem Grunde, weil der geschilderte Zustand der Magenschleimhaut sich mit verschiedenen andern Krankheitsprozessen verbindet; so z. B. mit Kroup der Darmschleimhaut, mit Tuberkulose, mit Hypertrophie der Submucosa, mit vielen Gehirnalterationen.

Folgezustand der Hyperämie ist einmal der Uebergang in wirkliche Exsudation, andrerseits ein Zustand von Verdickung der Schleimhaut mit schiefergrauer Tinktion derselben. Diese Färbung variirt vom Schwärzlichgrauen bis Dunkelschwärzlichen. Sie ist meist punktirt, nimmt durch Vereinigung vieler Einzelpunkte streifige Verbreitung und ist oft vollkommen gleichmässig über die Schleimhaut ausge-

dehnt. Sie ist häufiger in der dem Pylorus nahe gelegenen Hälfte, als in dem Grundtheile des Magens. Die Färbung rührt von einer Ablagerung von Pigment her, welches aus umgewandelten transsudirten Blutfarbestoff entsteht. Zwischen die Epithelialcylinder sind grössere Pigmentkugeln gebettet, in der körnigen Schicht die Blutgefässe mit kleinkörnigem Pigmentbelage überdeckt. Die Blutgefässe sind inhaltlos. Sowohl die grössern Kügelchen als auch die kleinern Körner sind in Essigsäure und Aether unverändert. — Bisweilen sind in Umgebung grösserer, ausgedehnter Gefässe schwärzlich braun gefärbte Stellen in der Magenschleimhaut. Man findet dort unvollkommen rundliche, gelbe Körnchen, noch halb durchsichtig und von Gestalt der Blutkörperchen. Die Färbung muss mithin von Zerreissung der feinsten Kapillaren herrühren und dem Haftenbleiben der sich fernerhin verändernden Blutkügelchen an den Gewebetheilen.

Die Hyperämie bewirkt also mit erhöhter Neubildung der epithelialen Schicht Losstossung der einzelnen Cylinder, nach deren periodischer Andauer der gewöhnliche Sekretionsprozess eintritt, bisweilen eine Transsudation von Blutfarbestoff, der sich zu Pigment umwandelt.

3. Zerreissung der Blutgefässe der Magenschleimhaut.

Dazu ist vor Allem ein häufiger Zustand zu rechnen, die hämorrhagische Erosion: die Schleimhaut ist an einzelnen Punkten von verschiedener Gruppirung in stippen- bis linsengrossem Umfange zerstört, und ein ebenso grosses Blutextravasat von dunkler Röthe befindet sich an dieser Stelle.

Die Lager der Epithelialzellen sind äusserst lose, meist getrennt; die Blutgefässe leer, Häufchen aggregirter Blutkügelchen um sie herum gestellt. Weder Exsudat- noch Eiterzellen finden sich eingelagert.

Die Erosionen sind mithin als kapilläre Apoplexien

mit Lockerung des Gefüges anzusehen, woraus ihre Fähigkeit einleuchtet, den Uebergang zur Erweichung und schliesslich zur Atrophie der Magenschleimhaut zu bilden. Sie sind häufig mit variköser Ausdehnung der Gefässe am Magengrunde verbunden. Um so wichtiger ist ihre Unterscheidung von einem Phänomen einfacher Fäulniss folgender Art: bei grosser Anfüllung des Magens erscheint in kurzer Zeit nach dem Tode die Schleimhaut des Magengrundes gelblich weiss, zerreisslich, von dunkelschwarzen, gleichmässig ausgebreiteten Gefässen durchzogen, und in Umgebung von deren Aesten grössere und kleinere braunrothe Flecke. Die mikroskopische Untersuchung beweist, dass in solchen Fällen die Schleimhaut unversehrt, von Blutfarbstoff tingirt und die Blutgefässe injizirt sind. Es ist dies also einfache hypostatische Erfüllung der Gefässe mit Zersetzung der Blutmasse.

Nach grössern Gastrorrhagien ist in der Magenschleimhaut nur eine beschränkte oder allgemeinere Injektion der Blutgefässe vorhanden; nur zweimal beobachtete ich Durchreissung eines grössern Gefässstammes. Die Blutgefässe sind in verschiedenem Grade der Füllung.

Eine Apoplexie des Magens von so eigenthümlicher Art, dass der Fall völlig isolirt und höchst beachtenswerth ist, war folgende:

Ein Schäfer von den Hospitalgütern, 35 Jahr alt, kam im Mai 1845 nach 14tägigem, anhaltendem Blutbrechen in das Hospital. Alle Zeichen der Anämie waren vorwaltend: Schwindel bis zur Ohnmacht, Unfähigkeit irgend einer Bewegung, kleiner leerer Puls von 120 Schlägen, blasende Geräusche in den grossen Gefässstämmen, kreideweisse Färbung der Oberhaut. In der Magengegend war heftiger Schmerz, der sich nach beiden Epigastrien zog. Stuhlentleerung spärlich, konsistent, ohne Beimischung von Blut. Unter Abnahme der Kräfte erfolgte bei übrigens gleich bleibenden Erscheinungen nach wenigen Tagen der Tod.

Körper gross, mager, Kopfhaar blond, Augen blau, Brustkorb stark gewölbt; Bauchdecken in den Präkordien

gespannt, tiefer abwärts eingezogen; Lippen weiss, Hautdecken vollkommen kreideweiss, keine Spur von Todtenstarre an den Gelenken.

Schädelgewölbe oval, die Sinus vollkommen leer, Markmasse blutarm.

Beide Brusthöhlen enthalten einige Drachmen trübes, röthliches Serum; Lungen nicht den vierten Theil des Brustraums ausfüllend, zusammengefallen, von flaumweichem, teigigtem Anfühlen, auf dem Durchschnitt vollkommen grauschwarz, trocken. Bronchien bis an die feinsten Aeste erweitert, ihre Schleimhaut verdickt; vollkommne Blutleere der Lungen. Im Herzbeutel einige Drachmen klares Serum; Herzmuskel blassweiss, welk und schlaff; der rechte Ventrikel zusammengefallen, die zwei- und dreispitzigen Klappen nach dem freien Rande wenig verdickt, mit Spuren hellröthlichen, fest anhaftenden Blutgerinnsels. Im rechten Vorhof etwas schlaffer Faserstoff und Spuren von Blutgerinnsel. Der Magen nimmt mehr als die Hälfte des ganzen Unterleibsraums ein und bildet, die chylopoetischen Organe hinaufdrängend, diejenige Scheidewand, welche sonst das grosse Netz zwischen diesen Organen und den Darmwindungen darstellt; dergestalt zwar, dass der Pförtnertheil an der Stelle des Lobulus Spigelii lag. Rechts hing der Magen fest und fast untrennbar an den linken Leberlappen an. Bei Eröffnung des Magens fliessen 5—6 Pfd. einer fetiden, grünlich braunen Flüssigkeit aus. Die obere Wand des schlauchartigen Pförtnertheils des Magens ist im Umfange einer kleinen Flachhand mit der untern Fläche des linken Leberlappens identifizirt. Von den Magenhäuten sind nur Spuren zarter, leistiger Hervorragungen übrig, welche auf der braunrothen Unterlage der Leber ein zart-, aber ungleichmaschiges Netz bilden. Die umliegenden Magenhäute, einen unregelmässig runden Geschwürsrand darstellend, sind schwielig verdichtet. Der Eingang in den Pförtnertheil des Magens ist ebenfalls durch Verdickung der Häute verengt. — Die Milz ist in der Kapsel geschrumpft, das Gewebe fest

und blassroth. Leber blassbraun und blutleer, auf der Messerklinge Fett absetzend. Der linke Leberlappen durch den Druck des ausgedehnten Magens auf den dritten Theil seines Dickendurchmessers reduzirt. Auf der gewölbten Fläche des rechten Leberlappens liegt eine tief in das Gewebe eingesenkte, haselnussgrosse schwielige Masse, mit narbenähnlicher Einziehung des Nachbargewebes. Gallenblase zusammengezogen, leer. — Nieren blass, plattgedrückt, blutleer, auf der Messerklinge Fett absetzend. Die Ferreinschen Pyramiden von einer festen, faserknorpligen Exsudatmasse durchsetzt. Harnblase voll von Urin, ihre Schleimhaut blass. Die dünnen Därme zusammengezogen mit Verdünnung der Schleimhaut. In sämmtlichen Gefässen des Körpers ist mit Ausnahme des wenigen Faserstoffgerinnsels im Herzen keine Spur von Blut, Blut- und Faserstoffgerinnsel.

Die Zerstörung der Magenschleimhaut ist in diesem Fall gewiss das Primitive und einer an vielen Punkten gleichzeitig begonnenen Verschwärung zuzuschreiben, während durch adhäsive Entzündung des serösen Ueberzugs eine die Diabrose verhindernde Verwachsung mit der Oberfläche der Leber erfolgte. Die Suppuration hat successiv die Blutgefässe der verschiedenen Darmschichten ergriffen, woher die lange Dauer der Blutung erklärlich.

4. Hypertrophie der Magenschleimhaut.

Die sogenannten Reste katarrhalischer Magenentzündung, die starken Querfalten, die vielgewulsteten, mammelonirten Oberflächen sind eigentliche Hypertrophien. Schichten sehr dicht angehäuften Cylinderepithels sind an solchen Stellen fest über einander gelagert, die Magensaftdrüsen geschwellt, von feinkernigem Enchym erfüllt. Die Erhebung der Magensaftdrüsen ist am stärksten in den sogenannten mammelonirten Oberflächen, gewöhnlich sind an ihre Wände auch zahlreiche Pigmentkörner angelagert, wodurch die marmorirte Färbung.

5. Die Veränderung der Magenschleimhaut durch Exsudation

besteht in einer Infiltration der Schleimdrüschen und zottenähnlichen Duplikaturen mit Exsudatzellen. Bei gleichzeitiger Exsudation in die submuköse Zellschicht erfolgt ein allmäliger Schwund der Schleimhautschicht. Die gleichzeitige Einlagerung der Exsudats in die Magenhäute mit Varikosität der Blutgefässe bringt unter begünstigenden chemischen Einwirkungen die Perforation hervor. Das Weitere vid. vol. I. p. 64 sq.

6. Von den Texturanomalien der Submucosa und des serösen Ueberzugs

sind zu erwähnen:

Die Schwellung der Submucosa durch Exsudat. Sie kömmt an vielen Stellen derselben vor, am häufigsten im Umfang des Pylorus. Sie begleitet die Exsudationen, Hypertrophien der Schleimhaut und die Afterbildungen in derselben. Alsdann ist die Submucosa gewöhnlich gelblichweiss bis wasserhell, durchscheinend, von faserigem Gefüge. Zwischen den elastischen Fasern der submukösen Schicht sind grosse Mengen rundlicher Zellen mit feinkörnigem, granulirtem Inhalt in der Faserrichtung gelagert; in andern Fällen vollkommen geformte, spindelförmige Faserzellen und bei den Zeichen einer lange vorher erfolgten Beendigung dieses Krankheitszustandes nichts als Kernfasern zwischen den elastischen Fasern.

Die Apoplexie des serösen Ueberzugs ist bei Atherose der Gefässe, Zerreissung anderer Gefässstämme gefunden worden und war der Magen bei voller Blutarmuth aller andern Organe allein noch bluthaltig. Zwischen den geschwungenen Fasern des Bauchfells findet man 1) Blutgefässe mit aussen angelagerten Kernen und einem innern Belag spindelförmiger Zellen, und 2) grössere Gefässe, an denen man die Ringsfaserhaut vollkommen unterscheiden konnte. Von den kleinern Gefässen sind einzelne weit durchrissen,

feinere Ramifikationen an den Verästelungsstellen vollkommen abgelöst. Die Enden sind kolbig oder ungleich zugespitzt.

7. Die Veränderungen der Magenhäute durch Krebs.

Die Krebsformen des Magens haben im Vol. I. auch in Rücksicht der konsekutiven Veränderungen der Magenhäute ihren Ort gefunden. Neuere Beobachtungen gaben den Stoff zu den folgenden Nachträgen.

Die dort beschriebenen Formen waren entweder aus grossen Zellen allein, oder aus solchen und längsovalen, aus Faserzellen, geschwänzten Zellen, bisweilen mit Pigmentzellen vermengt, zusammengesetzt. Nicht in dem Detail der mechanischen Form wurde ein Unterscheidungsmerkmal gesucht oder eine definitive Eintheilung aufgestellt. Mit der entschiedensten Verwahrung gegen solche Zumuthungen war der Zweck jener Arbeit, den Formenwechsel bis in das Einzelnste zu verfolgen, welcher dem Krebsprodukt in der Stufe des einfachen Zellenlebens gewährt ist. Darin, dass die Krebsmassen unfähig sind, höhere Faserformen zu erreichen und eigentliche neue Gewebebildungen zu konstituiren, dass es der Prozess einer die übrigen Gewebe bewältigenden Assimilation des Bildungsmaterials in eine homogene Zellmasse ist und nur zerfallen kann: habe ich allerdings ein wesentliches Moment des Krebses gesucht. Darum jenes Eindringen in die Einzelheit der Formen*).

*) Bruch (Die Diagnose der bösartigen Geschwülste. Mainz 1847) hat sich ebenfalls wie Lebert auf den klinischen Standpunkt der histologischen Beurtheilung gestellt und täuscht sich, wenn er darin seine Eigenthümlichkeit finden will.

In 27 Fällen, deren viele nicht zu den interessantesten gehören, ist das Fundament zu Bruch's Arbeiten gegeben. Bei Gelegenheit der in Zimmermann'scher Breite vorgetragenen Zellenfrage führt Bruch pag. 278 Anm. meine Tafeln als Kopien von Lebert und Vogel an. Derlei Imputationen muss ich geradezu der Unkenntniss meiner Arbeiten zuschreiben. Dabei gibt Bruch den Tafeln im Vorbeigehen den Cha-

Wie die Krebsbildung sämmtliche Gewebetheile des Magens ergreift, durch Betheiligung der Magennerven die merkwürdigste Reflexreizung in den Nervencentris darstellt, ist in folgendem Fall zu veranschaulichen.

Friederike F., Köchin, 38 Jahr alt, wurde am 3. Febr. 1845 aufgenommen. Seit 20 Jahren an Kopfschmerz und

---

rakter: „höchst mangelhafte Abbildungen". Ich wünschte allerdings, viel besser zeichnen zu können, habe aber meine Arbeiten von Fachmännern, z. B. von dem rühmlichst bekannten Universitätszeichner Herrn Waitz als naturgetreu bezeichnen hören und diese Autorität ist mir genügend. Endlich kann ich in dieser Beziehung versichern, dass der erste Anblick des Bruch'schen Buchs Jedermann überzeugt, dass die Figuren der ersten drei Tafeln einander sehr ähnlich sind.

Weiterhin, pag. 339, warnt Bruch davor, sich im Detail der Einzelfälle zu verlieren, weil man trotz des Studiums der Geschichte der Logik eine Eintheilung des Krebses, wie die meinige, machen könne. Bruch erinnert mich daran, dass man bei der Geschichte der gegenwärtigen medizinischen Literatur bisweilen die Geschichte anderer Wissenschaften vergessen möchte. Während man in andern Doktrinen mit Gewissenhaftigkeit den Arbeiten derer folgt, die man benutzt, gilt in der Medizin bei einzelnen Schriftstellern ein flaches, haltloses Raisonniren über Bücher, die sie kaum durchgeblättert haben. Wenn Bruch meine Arbeiten gelesen, würde er wissen, dass es mir nicht eingefallen, eine Eintheilung in der Gruppirung nach Zellenbildung zu suchen. Beobachtungen und Thatsachen wollte ich zum Nutzen der mit grössern materiellen und geistigen Mitteln Arbeitenden treu bewahren, und habe mir, fern von der stets fertigen Probabilitätspathologie, bis zum Abschluss des Werks die Vereinigung des Gleichartigen zu möglichst prägnanten Conclusionen vorbehalten.

Von demselben Gesichtspunkte ist die Zumuthung Bruch's pag. 427 zu beurtheilen, dass ich im Blutmarkschwamm das Extravasat präexistiren und durch komplicirten Organisationsprozess zum Krebs umwandeln lasse.

Allerdings erfolgen in begrenzten Extravasationen Neubildungen, jedoch nur von Geweben, welche isomorph mit den normalen sind; so z. B. geht jeder Neubildung von Gefässen eine Extravasation in die pathologische Zellenkeimschicht voraus. Pathologische Zellen bilden sich nach Transsudation aus den Gefässen des Mutterbodens und meistens mit Zerreissung einzelner Haargefässe. Dagegen entwickeln sich in einem grössern festen Extravasate ebensowenig Zellen, als im geronnenen Faserstoff Fasern. Wäre ich entgegengesetzter Ansicht gewesen, so sollte man meinen, dass Hr. Bruch über Zellen im Blutextravasate nach seiner Theorie der Faserbildung nicht hätte verwundert sein können.

Schwindel leidend, ist sie fortwährend mit örtlichen und allgemeinen Blutentziehungen behandelt worden. Sie hat vor 8 Jahren an den Pocken, vor 14 Jahren am Nervenfieber, vor 4 Jahren durch ¾ Jahre hindurch am Wechselfieber gelitten. Seit dem 14ten Lebensjahre ist sie regelmässig menstruirt, mit starker, achttägiger Blutabscheidung. Vor 2 Jahren ist sie zum ersten Mal entbunden worden, seit dieser Zeit begann die Krankheit.

Bei gutem Appetite musste die Kranke bei Einnahme irgend welcher festen Speise brechen und hatte in der rechten Weiche das Gefühl, als ob etwas Bewegliches, Lebendes darin wäre. Die Menstruation wurde spärlicher, das Sekret derselben blasser. Seit einem halben Jahre ist an dieser Stelle ihrer Wahrnehmung nach die belebte Masse stetig geworden, sie glaubt zu fühlen, wie sie sich aufbäumt, glaubt auch, sie auf und nieder drücken zu können, was ihr aber Schmerz verursacht. Beruhigung findet die Patientin nur in einer Lage, bei gebogenen und eingezogenen Knien, oder wenn die Füsse herabhängen. Die Kranke muss die Nacht über die Geschwulst mit den Händen oder einem Gürtel zusammendrücken. Wenn sich der Leib durch Herabhängen der Geschwulst stark anspannt, läuft ihr eine grosse Menge Wasser in der Mundhöhle zusammen. Sie hat stets starken Hunger, den sie nicht befriedigen kann. Seit einem halben Jahr ist der Schlaf seltener. Vor 3 Monaten hat sie Anschwellung der Füsse gehabt.

Die Kranke ist gross und mager, ihr Kopfhaar braun, Gesichtshaut von gelblich grüner Färbung, livide Ringe um die Augen, die Iris braun. Vom Schwertfortsatze bis etwas nach links vom Nabel erstreckt sich eine 3 Querfinger breite Geschwulst von unebner Oberfläche, die bei starkem Drucke schmerzhaft ist und sich stark nach auf- und abwärts drücken lässt.

Die Beweglichkeit liegt in der Geschwulst und verursacht die falsche Empfindung eines lebendigen Körpers. Die Kranke muss möglichst unverändert auf dem Rücken

liegen, jede Seitenlage ist erschwert. In dem Herzen und den grossen Gefässen sind die Töne regelmässig, Puls von 80 Schlägen. Zunge mit weisslichem Schleimbelag; + 29,5° R. Eigenwärme bei + 16° äusserer Temperatur.

Das in dem Munde zusammenfliessende Fluidum war wasserhell, mit eingemengten zarten, punktgrossen Flocken. Bis zu 80° erhitzt, behielt es vollkommne Klarheit, wurde durch Zusatz von Essigsäure und Alkohol nicht geändert, Chlorbarium und Sublimat brachten eine geringe Trübung hervor. Unter dem Mikroskop zeigten sich darin viele Epithelialzellen von 0,02 mill. diam. mit centralem Kern; Enchymkörner von 0,007 mill. diam.; grössere durchsichtige Schleimkugeln, Fettbläschen und rhombische Tafeln von Cholestearin.

Die Genesis der Krankheit, mit Störungen in dem ersten Heerde der Verdauung, der stete Brechreiz, die spontane und vermittelte Beweglichkeit bestimmten dazu, die Stätte der Geschwulst im Magen zu suchen. Aehnliche Fälle von tiefem Herabsinken des Magens durch Geschwülste im Pförtnertheil sind häufige Erfahrungen. Der Lage nach wäre der Sitz natürlicher im Ligam. gastro-colicum anzunehmen gewesen, jedoch die allmälige Entwickelung und die Art der ersten Symptome, gegenüber dem schnelleren Verlaufe des Netzkrebses und seines selten primären Erscheinens liessen den Magen als solchen ansehen. Die gesunkene Ernährung, die in gleicher Proportion mit dem Wachsthum in der Geschwulst fiel, das besprochene Sekret, das Erbrechen erschienen als wohlbekannte Boten der Krebsbildung im Magen.

Die lebhafte Wahrnehmung des Schmerzes, die bis zur vollständigen Illusion gesteigerte Beweglichkeit hätte auf eine ungewöhnliche Einwirkung des Krebsprodukts aufmerksam machen müssen; umsomehr als über ein Drittheil der Karcinome des Magens den Kranken nicht den mindesten Schmerz verursacht.

In unbedeutendem Wechsel der Erscheinungen verbrachte die Kranke 3 Monate im Hospital. Während sie

Anfangs Mai als Examinationsobjekt in der Staatsprüfung benutzt wurde, bekam sie eines Abends Krämpfe, von denen nichts Weiteres verlautete. Am 27. Mai Abends 9 Uhr beobachtete ich, plötzlich zu der Kranken gerufen, nachstehenden, pathologisch höchst wichtigen Vorgang:

Nach leichtem Würgen bekam sie Schauer über den ganzen Körper, darauf wurde Schlund- und Kehlkopf nach vor- und abwärts gestossen, dann wieder emporgezogen. Diese Periode währte 1 bis 2 Minuten bei voller Bewusstlosigkeit und Erschlaffung der ganzen Muskulatur. Darauf kam ein leichtes Schütteln des ganzen Körpers wie nach Ekelempfindung, alsdann folgende Bewegung in dem Magen: Er wurde in kurzen Stössen von unten nach oben bewegt, in demselben Moment dann zurückgezogen und vorwärtsgestossen. Mit diesen Bewegungen war ein starkes Gluckern hörbar. — Nach dieser zweiten Periode von etwa ebenfalls 2 Minuten Dauer kamen wieder leichte Schauerbewegungen, darauf Trismus und Tetanus, der Unterkiefer unbeweglich angezogen, der Körper starr. In einem einzigen Anfall war blos die linke Körperhälfte tetanisch mit Erschlaffung der rechten. Zu Ende des tetanischen Anfalls erscheint ein allgemeines Dehnen und sichtliche Verlängerung des Körpers um mindestens 2 Zoll. Darauf wird unter starkem Schütteln des Kopfes und Drehung desselben nach rechts die erste Bewegung in dem Gesicht bemerkt, die Augen werden starr nach rechts und oben gedreht. Nachdem die Vorderarme im Handgelenke, die Hände in ihren Gelenken auf das Stärkste flektirt sind, beginnt bei gleichzeitigem Auseinanderspreizen der Finger ein heftiger Opisthotonus. Während desselben greifen die Hände oft in einander ein und werden mehrmals heftig überbrochen. Bisweilen fährt sie mit den Fingern über das Gesicht, als ob sie eine Decke davon wegreissen wollte, oder sie hakt die Finger fest in die Nase oder Supraorbitalgegend ein. In dem Opisthotonus stützte sie sich nur mit dem Scheitel auf, Stirn und Nase waren nach hinten gedreht, der Hals im konvexesten Bogen gespannt,

die übrigen Extensoren in der stärksten Aktion. Gewaltsame Unterbrechungen dieser unwillkürlichen Bewegungen brachten die grösste Muskelerschlaffung hervor. — Nachdem diese Periode beendet war, begann wieder mit den Bewegungen des Ekels (bisweilen mit Ausruf der betreffenden Interjektionen) die Rückkehr zum Bewusstsein unter Erschlaffung aller Muskeln.

Mit der Abnahme der konvulsivischen Bewegungen fielen in der ersten Epoche die Bewegungen des Schlund- und Kehlkopfs hinweg, der Opisthotonus war minder heftig.

Diese Anfälle dauerten von 9 Uhr Abends bis 9 Uhr Morgens.

Offenbar war hier durch Affektion eines untern Theils des Sympathicus Erregung im Ursprungstheil erfolgt. Von hier aus erfolgte zuerst Reflexreizung des Vagus, alsdann die gruppirten Bewegungen im Gebiete des Sympathicus nach der Succession seiner einzelnen Abtheilungen. Auf erneute Reflexreizung des Vagus folgt dann Reflexreizung der vordern Rückenmarkswurzeln und werden nur bestimmte Faserreihen angesprochen. Die Nervengruppen, welche bei den höchst regelmässig wiederkehrenden Bewegungen wirkten, sind mit Leichtigkeit anzugeben.

In der Folgezeit nach diesen Anfällen waren die Schmerzen der Kranken um so grösser. Jene Reflexkrämpfe kamen wiederholt in schwächerem Grade wieder. Das Gefühl des Lebendigen im Leibe währte fort. Unter langsamer Abnahme der Körpermasse erlag sie nach lange protrahirtem Siechthum im Januar 1846.

Körper abgezehrt, Brustkorb marastisch, Bauchdecken angespannt, Leichenstarre.

Schädelgewölbe oval, Markmasse fest und zähe, blutleer, am Schädelgrunde 2 Unzen klares Serum.

Linke Lunge an der Spitze locker zellig angeheftet; im Gewebe des obern Lappens nahe der Oberfläche eine hühnereigrosse Masse eingelagert, im Niveau des Gewebes graulich-weiss marmorirt, von der Konsistenz des Hirnmarks.

Der äussere gewölbte Theil des untern Lappens derselben Lunge ist in unregelmässig kugligen Erhebungen emporgetrieben; das Gewebe dazwischen eingezogen, diese Masse auf dem Durchschnitt verdichtet, schwarzbraun, blut- und luftleer. Das übrige Gewebe der Lunge dunkelroth, dünnflüssiges, feinschaumiges Serum auf der Schnittfläche entleerend. Auf der fest angehefteten Spitze der rechten Lunge sitzt in der peripherischen Schicht eine eichelgrosse Masse von graugelber Farbe, gallertartiger Weiche; das übrige Gewebe dieser Lunge schwärzlich-braun und trocken. — Im Herzbeutel an 2 Unzen klares Serum; Herzmuskel schlaff, welk und blassbraun, in den Höhlen dünnflüssiges, hellviolettes Blut.

Die Lage des Magens ist dahin verändert, dass der vergrösserte Pylorustheil nach der Mitte über der Nabelgegend liegt. Der linke Leberlappen ist so vergrössert, dass er die durch den herabgezogenen Magen gebildete Lücke ausfüllt und die Oberfläche des kleinen Netzes bedeckt. Die Pylorushälfte des Magens ist zum doppelten Volum vergrössert, im Umfange zweier Flachhände von einer festen, knorpelartigen Masse mit halbkugligen Oberflächen und von 3—6 Linien Dicke durchsetzt. Die Masse nimmt vorzugsweise die Magenschleimhaut ein, bildet statt der Muskellage bis an den serösen Ueberzug hinangehend eine feste, gelblichweisse, durchscheinende Lage, durch quer gerichtete Fasern fächerartig verbunden.

Die Leber ist im Längendurchmesser verkürzt mit der gedachten Zunahme an Breite und entsprechender Abnahme an Dicke, ihr Gewebe blassbraun. Die Gallenblase ist von hellgelber Galle ausgedehnt. Milz verkleinert, ihre Kapsel geschrumpft, das Gewebe derselben dunkelroth.

Der mittlere Theil des Colon transversum ist durch mehre hühnereigrosse, im Peritonäo sitzende Knoten an den innern obern Theil des Blinddarms angeheftet. Diese Knoten zeigen, soweit sie im Peritonäo liegen, eine weiche hirnmarkähnliche Medullarmasse, im Querdarm durchdringen

sie die Schleimhaut und haben daselbst ein gallertartig weiches Gefüge.

Der rechte Eierstock ist auf der Aussenfläche von mehren bohnen- bis hühnerei-grossen Medullarmassen umlagert, der Uterus von doppeltem Volum, von fibroidem Gewebe durchlagert. Die Nieren blassroth, blutarm; die Harnblase zusammengezogen, leer.

Die in die Magenschicht eingelagerte Krebsmasse war graulichgelb, vollkommen fächerartig abgetheilt, durchscheinend, erstarrter Gallerte ähnlich und in unmittelbarem Zusammenhange mit der auflagernden vollkommen knorpelharten Masse in der Schleimhaut. Dieses (nach der gewöhnlichen Nomenklatur dem areolaren Krebs zugehörige) Produkt bestand aus einer grossen Zahl dicker, parallel neben einander lagernder, nicht geschwungener Fasern mit ungleichen, knollig hervorstehenden Enden. Sie haben viele dicke Kerne, welche bei gegenseitiger Deckung völlig undurchsichtige Knoten ausmachen. Bei Anlagerung der Medullarmassen erscheinen Zellen von elliptischem Durchschnitt, 0,03—0,05 mill. diam., welche 6—10 grosse Kerne mit vielen feinen durchsichtigen Körperchen führen. Einzelne solche Kerne sind durch Ausbildung centraler Kerne zu Tochterzellen umgewandelt. Je mehr diese Zellmasse in dem die Schleimhaut durchsetzenden Produkt hervortritt, um so mehr geht die Zellenfaser in die Form der mehrfach beschriebenen Faserzelle zurück.

Die Ablagerungen im Darm und der Lunge gehörten den weniger vorgeschrittenen Formen an; an den Nerven waren keine Texturanomalien wahrnehmbar. Mithin ist die mechanische Belastung durch die Masse des Afterprodukts und die periodische Unterbrechung der Nervenbahn der Grund zu den fortgeleiteten und reflektirten Erregungen.

In andern Fällen kombinirte sich der Zellenfaserkrebs an der Stelle von Muskelschicht und Submucosa mit Medullarkrebs und Zellkrebs an andern Stellen. Er zeigt die faserähnlichen, dicken, langen Zellen mit kleinkörnigem In-

halt. So fand sich diese Verbindung häufig zwischen Zellfaserkrebs des Pylorustheils mit medullarem Zellkrebs im interstitiellen Gewebe des Pankreas und der Leber. So ist z. B. auch folgendes Beispiel dafür bezeichnend. Dicht um die Cardia und etwas nach rechts von ihr ist die unveränderte Schleimhaut im Umfang eines Achtgroschenstücks erhoben, in Gestalt einer quer gestellten Ellipse mit uneben halbkugliger Oberfläche*). Die Masse bestand aus grossen weiten Zellen (Mutterzellen, Vogel, Lebert) von 0,03—0,04 mill. diam., überall kompakt an einander gefügt durch spindelförmige und faserähnliche Zellen, von der ersten Bildung einer zur Faser strebenden Verlängerung bis zu einer nur durch den Kerngehalt sich unterscheidenden Analogie mit der Faser. Die Hauptscheidung in Lokulamente erfolgte durch Zellenfasern, die stets mehre Kerne enthielten. Bald breiteten sie sich fächerförmig aus, bald waren sie einfach über einander gehäuft.

Die Rückbildung des Zellenfaserkrebses im Magen besteht in einem einfachen Zerfallen in Molekularmasse. Die fungoiden Wucherungen, die zerrissenen zottigen Massen, welche sich aus dem Zellfaserkrebs bilden, bestehen aus geballten, schwärzlich braunen, sowohl fein vertheilten, als auch unregelmässig aggregirten Molekülen. Sie sind noch kleiner, als die Moleküle gewöhnlicher Brandschorfe. Wenn diese Krebsform die Schleimhaut durchdrungen hat, ist sie weniger und seltner zu einer Zerstörung der Nachbartheile geneigt, zuerst zerfällt die in der Schleimhaut liegende, dann erst die der Submucosa und Muscularis angehörige Schicht.

Die angeführten Thatsachen beweisen, dass der Magenkrebs sich nie zur vollkommnen Faserbildung erhebt, dass er mithin niemals die Form eines höhern thierischen Gewebes annehmen kann. In der Sphäre der Zellenbildung dehnt

*) Dieser Fall betraf, ohne irgend hervorstechende Symptome, als die allmälige Abmagerung, einen Mann, der wegen eines Schenkelhalsbruchs in das Hospital gebracht worden war.

er sich allseits aus, ohne eine der längern Dauer oder höhern Organisation fähige Gestaltung. Die andern Kriterien, welche weitere Forschungen über die Krebskrankheit ergeben haben, finden nach Vorführung der andern Ergebnisse im letzten Abschnitt ihren Ort.

Wohl zu unterscheiden vom Magenkrebs ist ein Zustand, den ich, einem analogen Vorkommen im Darme entsprechend, follikulare Degeneration des Magens nenne. Die Schleimhaut ist zu einzelnen und an einander gereihten, erbsengrossen Granulationen erhoben. Die Oberfläche dieser Stellen charakterisirt eine profuse Neuerzeugung von Cylinderepithel, dessen Zellen sehr gross und ausser einem Kern mit kleinen Kügelchen erfüllt sind. Unter dieser Lage ist ein gerundeter weisser Balg, der sich als Intumescenz der zusammengesetzten blinddarmförmigen Drüsen darstellt. Diese Drüsen reichen in den Follikeln durch die injizirte Tunica intermedia, Faserschicht und Fettschicht bis zur Muscularis. Nach der letzteren hin sind die blinden Enden gerichtet, die einzelnen Schläuche haben fein granulirte Wandungen, die sich zu einem erweiterten mit Enchymkörnern erfüllten Ausführungsgange vereinigen. Das ausgedehnte Kapillargefässnetz, welches die Drüsenschläuche zunächst umgibt, erstreckt sich durch die intermediäre bis zur Faserschicht; die darunter befindliche Fettlage ist sehr mächtig.

Die follikulare Degeneration beruht demnach auf Schwellung der blinddarmförmigen Drüsen, Hyperämie in der tunica intermedia und Anbildung isomorpher Theile in der Epitheliallage. Sie reiht sich der Hypertrophie der Schleimhaut unmittelbar an, insofern der hier betroffene Drüsenapparat als ein integrirender Theil derselben anzusehen ist.

8. Diagnostische Untersuchungen der erbrochnen Massen.

Die durch Erbrechen entleerten Massen enthalten einzelne Gewebetheile des Magens. Die mikroskopische Unter-

suchung derselben gibt häufig Anhaltspunkte für die Diagnostik, bisweilen besonders Rathschläge der Vorsicht in therapeutischer Hinsicht.

Eine künstliche Hyperämie, weiterhin kapillare Apoplexie der Magenschleimhaut wird häufig durch den Brechweinstein bewirkt. Rokitansky und Engel haben schon darauf aufmerksam gemacht, dass die Erosion häufig Folge ätzender Substanzen sei. Meyrhofer hat in seiner Monographie über die Antimonialpräparate ebenfalls angegeben, dass nach Gebrauch grosser Mengen Brechweinstein die erbrochnen Massen Schleim und Blut enthalten.

Nach Entleerung der galligen Massen bei Darreichung grosser Gaben von Brechweinstein werden gewöhnlich weingelbe, mehr oder weniger dickflüssige Massen erbrochen, in denen sehr grosse Mengen an einander gedrängter, zum Theil zusammenhängender Zellen des Pflasterepithels, sowie einzelne und gehäufte Blutkügelchen enthalten sind. Die feinsten Kapillargefässe müssen nach Ablösung des Pflasterepithels mithin jedenfalls eine Zerstörung erleiden können. Es ist daher ein solcher Befund eine grosse Mahnung zur Vorsicht. Blutkügelchen werden in erbrochnen Massen nach Darreichung von Brechweinstein in Affektionen der Magendarmschleimhaut, bei Nervenleiden, Manie etc. vorgefunden.

Erbrechen, das bei Gebrauch von Schwefelsäure, Phosphorsäure, Salpetersäure beobachtet wird, entleert grosse Massen epithelialer Fragmente, unregelmässige Körper, vollkommen durchsichtig, bisweilen mit Kernen. Diese Stücke haben das Aussehen, welches Epithelialzellen, diesen Säuren ausgesetzt, auch ausserhalb des Magens annehmen.

Dagegen zeigen erbrochne Massen bei Einwirkung adstringirender Metallsalze keine Epithelialmassen; woraus hervorgeht, dass sie keine solche ablösende Wirkung auf die Magenschleimhautmassen üben. Die dünnflüssigen, gelben, mit Flocken gemischten Massen, welche bei chronischer Bleivergiftung entleert werden, zeigen gar keine

oder nur geringe Spuren von Epithelialzellen, sondern meist unverdaute Speisereste und Fett*).

In den erbrochnen Massen bei Magenkatarrh, Typhus, Brechdurchfall werden bei spontanem Erbrechen bedeutende Mengen von vollständigem Cylinderepithel entleert. Das Pflasterepithel ist gewöhnlich eine Zuthat der Rachenschleimhaut.

Von grosser Wichtigkeit ist die Untersuchung der erbrochnen Massen bei eingeklemmten Brüchen.

Wenn der Bruch einige Stunden eingeklemmt ist, Angst und Unwohlsein die Ingestion von Nahrungsmitteln verhindern, wird meistens zuerst eine zähe Flüssigkeit von gelblichweisser Farbe mit grössern und kleinern Schleimflocken erbrochen. Die Flüssigkeit besteht grossentheils aus inhaltlosen Kügelchen von 0,003 — 0,005 mill. diam. Ein geringer Theil dieser Bläschen dehnt sich in Essigsäure aus und löst sich in Aether; dies sind Fettbläschen von ungleichmässigem Durchmesser. Die grösste Menge der Kügelchen wird durch verdünnte Essigsäure nicht verändert und sind diese kontinuirlich in fadenziehendem Schleim gelagert — Chyluskügelchen. Die grössern Flocken bestehen aus Enchymkörnern, Flimmer- und Pflasterepithel: sie sind Zuthat der Rachen- und Kehlkopfschleimhaut und sprechen besonders für den stürmischen Brechakt, für die Intensität der abnormen motorischen Erregung.

In den Fällen, wo die Chyluskugeln in grosser Zahl dem Erbrochnen beigemengt waren, folgte gewöhnlich bald das Erbrechen von Fäkalmassen.

Die Kothmassen, welche nach irreponibler Einklemmung erbrochen wurden, enthalten pflanzliche Fasern und

*) Beiläufig folge die Bemerkung: dass durchaus nicht, wie vermuthet worden ist, durch solches Erbrechen bleihaltige Massen entleert werden. Die flockigen Massen sind im Ueberschuss von Salzsäure vollkommen löslich; Schwefelwasserstoff und chromsaures Kali bewirken keinen Niederschlag. Dagegen finden sich Bleisalze in dem weissen Belag der Alveolarränder bei chronischer Bleivergiftung.

Zellen, thierische Muskelfasern, grosse Mengen Chyluskugeln und Fettbläschen in fadenziehendem Schleim.

Wenn nach der Bruchoperation Erbrechen überhaupt ein unheilvolles Augurium, so ist in specie ein grosser Gehalt an Chyluskügelchen in dem Erbrochnen Zeichen, dass die gesetzmässige peristaltische Darmbewegung nicht wieder zu Stande kommen kann. Solches Erbrechen war häufig der Vorbote des unglücklichen Ausganges.

Bei Exsudation in die Magenhäute erfolgt bisweilen ein unaufhörliches Erbrechen ohne vorhergehende Ingestion. Die entleerten Massen enthalten eine Menge von Cylinderepithel, Pflasterepithel aus der Rachenschleimhaut und wahrscheinlich durch Ekchymose aus den Lymphgefässen entleertes Fett. Diese Fettbläschen zeigen häufig eine zierliche Garnirung mit den nadelförmigen Kryställchen von Fettsäure. Die geringere Verwendung stickstoffhaltigen Materials bringt alsdann in solchen Krankheiten die rapide Abmagerung hervor.

Die häufigste Gelegenheit, erbrochne Massen zu untersuchen, bieten die an Magenkrebs leidenden Kranken dar. Drei Varietäten sind die Hauptkategorien, unter welche sich diese Exkrete bringen lassen.

1) Vollkommen wässrige, zähflüssige Massen; sie enthalten Pflasterepithel, Cylinderepithel in geringer Menge und fadenziehenden Schleim. Sie werden oft mit grosser Brechanstrengung entleert, woher die Beimengung des Schleims und Pflasterepithels durch Miterregung der Sekretionsnerven des Schlundkopfs und weichen Gaumens erklärlich ist. Die Nahrungsmittel werden für sich, ausser einem Schleimüberzuge unverändert, entleert.

2) Braunrothe, dicke, zähflüssige Massen; nach ihrer Entleerung tritt schnell Abmagerung ein. Sie enthalten Fettzellen in überwiegender Masse, viele Blutkügelchen, Cylinderepithel und aggregirte Enchymkörner. Ausserdem sind gewöhnlich viele Pflanzenreste beigemengt. Der Befund bezeichnet den Fortschritt der Krebsbildung nach der

Magenschleimhaut, wodurch Zerstörung der epithelialen Schicht und der Schleimdrüschen und Diabrose der Haargefässe erfolgt. Damit vermindert sich ferner gleichzeitig die Aufnahme stickstoffhaltiger Stoffe, worin alsdann die schnell überhand nehmende Abzehrung begründet ist.

3) Chokoladenfarbige, rein braune Massen, kopiös, häufig entleert und sehr fetid, enthalten als Hauptmasse Fettzellen, nächstdem aggregirte Enchymkörner und Cylinderepithel, die oft noch kontinuirliche Drüschentheile darstellen, viel Gallenpigment, aber fast niemals Blutkügelchen; sehr feine Molekularkörnchen.

Diese Massen werden gewöhnlich bei vorgeschrittner Macies in dem lange währenden Siechthum der Erweichungsperiode entleert. Die macerirten Theile der Magenschleimhaut werden mit den nicht mehr aufnehmbaren Fettmassen entleert, es ist Blutarmuth in den Nachbartheilen des Krebsprodukts eingetreten und das in Moleküle zerfallende Produkt wird eliminirt. Allerdings ist die Erwartung derjenigen getäuscht, welche Krebszellen in den erbrochnen Massen zu finden vermeinen und darin ein diagnostisches Hilfsmittel suchen wollen. Die meisten pathologischen Produkte gehen vor ihrer Elimination in volle Leblosigkeit zurück und man wird ebensowenig in den erbrochnen Massen oder im Stuhl Krebszellen, als in dem Auswurf der Phthisiker stets unveränderte Tuberkelzellen finden.

II. Die Texturveränderungen in der Schleimhaut des Darmkanals.

In Bezug auf normale Struktur mögen, wie bei Schilderung der Erkrankungen des Magens, die Beobachtungen an Leichen der während der Verdauung Verstorbenen vorangehen.

Die Cylinder des Epithels waren in dem eigenthümlich ausgetrockneten Dünndarm der verbrannten Kadaver kammartig in Leisten neben einander aufgestellt. An den Stellen, wo sie die granulirte Zwischenschicht der Zotten bedeckten,

waren sie in Kreis- und Ellipsenform gruppirt, Tab. IV. Fig. 23. Inmitten dieser Bedeckung der Zotten war eine von Epithel entblösste Stelle, nach welcher die Kanten der sich begrenzenden Cylinder radienartig zusammenliefen. Um diese Kreise herum waren am Grunde der Zotten kleinere Zellen eingeschaltet. Die Cylinderepithelien haben fast konstant 0,0075 mill. Höhe und 0,0015 mill. Breitendurchmesser, sie stehen am Ansatz- und Endpunkte in gleichem Niveau.

An den Stellen, wo die einfachen Drüsenschläuche die Epithelialdecke unterbrechen, folgen sie dem Ausführungsgange und tapezieren beide Seitenwände des cylindrischen Schlauchs.

Bei der während der Verdauung verstorbenen oben erwähnten Epileptischen sind die Brunnschen Drüsen am Eingange des Duodeni so stark geschwellt, dass sie schon bei 80maliger Vergrösserung in ihrem Bau vollkommen sichtbar sind; ihr Cylinderepithel ist durch die dichte Kette von Flimmerhärchen ausgezeichnet.

Die Dünndarmfalten haben eine sammetartige Oberfläche, die einzelnen Zotten sind schon mit blossem Auge zu erkennen. Die Zotten, im höchsten Grade ausgedehnt, sind von unzähligen Chyluskügelchen bedeckt. Die Blutgefässe vertheilen sich zwischen je zwei benachbarten Zotten, so dass eine Anastomose derselben in der granulirten Schicht unter dem Cylinderepithel verläuft. Die Lymphgefässe gehen central und sind mit Lymphkügelchen erfüllt.

1. Excessbildungen im Darmkanal. Wahre Divertikel des Darms.

Ein Kranker, A., von 28 Jahren, der wegen begrenzter Tuberkulose der Lungen in der Berliner Charité und in unserm Hospital lange gelegen hatte, mehrfach entlassen und wieder aufgenommen wurde.

Körper gross, mager. Rechte Lunge völlig mit der Kostalpleura verwachsen; in der Spitze ist der Oberfläche nahe eine hühnereigrosse Höhle mit glatten, platt gedrück-

ten Wandungen, die nach auf- und abwärts durch sinuöse, glattwandige Gänge mit rundlichen, haselnuss- bis bohnengrossen Kavernen kommunizirt. Diese Höhlen enthalten eine rothbraune, dünnflüssige Sanies. Die Pleura ist über diese Spitze hin zu einer 3 Linien dicken, serös infiltrirten Exsudatschwarte verdickt. Das Gewebe des mittlern und untern rechten Lungenlappens ist dunkelschwarz, blut- und luftleer, brüchig, massenhaft von gelblichweissen über die Fläche hervorragenden Granulationen durchsetzt.

Die Spitze der linken Lunge und die sie bedeckende Pleura ebenfalls verdichtet, in ersterer zahlreiche kleine Kavernen mit zottigen, zerrissenen Wandungen. Das übrige Gewebe des obern Lappens von gelblichweissen Granulationen völlig verdrängt. Das Gewebe des untern Lappens verdichtet, luftleer, dunkelbraun, auf dem Schnitt eine blutige, braunrothe Eitermasse entleerend.

Im Herzbeutel 3 Unzen klares Serum. Herzmuskel blutreich, in den Höhlen viel Blut- und Faserstoffgerinnsel. Am Ansatze der Semilunarklappen der Aorta ist das Endocardium von Kanten fibröser Einlagerungen durchsetzt.

Leber im Dickendurchmesser geschwunden, im Längendurchmesser nach abwärts vergrössert, lichtgelb mit hellbräunlichen Inseln, fetthaltig, blutreich. Milz zum doppelten Umfang geschwellt, rothbraun, leicht zerreisslich. Pankreas fest, blutreich.

Die Schleimhaut des Magens und der dünnen Därme blass und verdünnt. 70 Centimeter oberhalb der Ileocökalklappe ist am äussern gewölbtesten Theile des Darms ein von Gas aufgeblasenes Divertikel, das von sämmtlichen Häuten des Darms gebildet, auf der Innenhaut glatt und eben ist. Die solitären Follikel oberhalb der Bauhinschen Klappe geschwellt. Nieren von Infiltration eines röthlichen Exsudats in die Rindenschicht vergrössert, die submuköse Schicht der Harnblase geschwellt.

Ein anderes Darmdivertikel näher am Coecum und von geringerem Umfang zeigte sich bei folgendem Fall von Ab-

dominaltyphus. Ein Mädchen von 19 Jahren litt am Typhus durch 13 Tage, mit ausgezeichneter Typhämie, fliessenden Schweissen, Diarrhoen, schnell steigender Tympanitis.

Körper gross, gut genährt, Kopfhaar und Iris braun; Thorax ausgedehnt, Bauchdecken angespannt, völlige Leichenstarre.

Beide Lungen locker zellig angeheftet; das Gewebe im obern Lappen der rechten blassbraun, trocken, krepitirend, im untern verdichtet, dunkelbraunroth, blut- und luftleer. In den Bronchialästen des obern linken Lungenlappens schaumiges Serum, der untere dichter, dunkelrothbraun. Im Herzbeutel 2 Dr. klares Serum. Herzmuskel blassbraun, linker Ventrikel leer, im rechten dunkelviolettes, abfärbendes Blut.

Leber im rechten Lappen tiefer nach abwärts reichend, hellbraun, fetthaltig. Gallenblase voll zähflüssiger, schwärzlich grüner Galle. Milzkapsel geschrumpft, ihr Gewebe fest, dunkelbraunroth.

Magen stark von Gas ausgedehnt, seine Schleimhaut gelblichgrau, von vielen varikösen Gefässen durchzogen. Die Schleimhaut des Krummdarms verdünnt; an den Stellen der Peyerschen Placques ist sie zu seichten Erhebungen geworden, die von elliptischer Gestalt mit ihrem längern Durchmesser in die Längsflucht des Darms fallen, ohne scharfe Grenze in die umgebende Schleimhaut übergehen; ihre Oberfläche ist uneben, von braunröthlicher Färbung. Auf der solcher Art geschwellten vorletzten Placque ist eine linsengrosse Ablösung der Schleimhaut. Zehn Centimeter oberhalb des Coecum ist im Dünndarme ein wallnussgrosses, mit der Höhle des Darms kommunizirendes Divertikel und zwar am konvexesten Theil des Darms, seine Schleimhaut blass und verdünnt.

Die Nieren geschwellt von weissem, fettreichem Exsudat in die Rindenschicht. Schleimhaut der Harnblase blass, verdünnt, die Vaginalportion geschwellt.

Zum dritten Mal fand sich ein Divertikel ebenfalls in der Leiche eines Typhösen:

Ein junger Mann von 26 Jahren war unter den Erscheinungen eines lentescirenden Typhus gestorben.

Körper mittler Grösse, abgemagert. Kopfhaar und Iris braun. Brustkorb unter den Schlüsselbeinen eingesunken, Zwischenrippenräume vergrössert; Bauchdecken eingezogen; 24 Stunden nach dem Tode keine Leichenstarre.

Lungen füllen den Brustraum nur zur Hälfte aus, auf der Oberfläche flaumweich, unelastisch; das Gewebe krepitirend, hellgraubraun, der hintere und untere Theil hellroth, trocken. Im Herzbeutel 2 Dr. Serum; rechter Ventrikel eingesunken, gefaltet, Kammern leer, im linken Vorhof locker geronnenes Blut. Die Aorta thorac. descend. von hellviolettem Blute erfüllt.

Leber im Längen- und Dickendurchmesser vergrössert, lichtbraun, fetthaltig. Milz gelappt, ihre Kapsel geschrumpft. Magen stark ausgedehnt; die Schleimhaut der vordern Wand von grünlichem, zähem Schleim überzogen, unter diesem durch quere Falten und Furchen von gegerbtem Aussehen. Pankreas grobkörnig, blutleer, von wachsähnlichem Aussehen. Im untern Theil des Dünndarms folgen bis 1½ Zoll über dem Coecum im konvexesten Theil der Schleimhaut zuerst rundliche Geschwüre von 1—1,5″ Längendurchmesser von sinuösen, wenig erhobenen, schwärzlich sugillirten Rändern, von blassgrauem, blutleerem Grunde; alsdann runde und elliptische, ausgeschnittnen Formen ähnliche. Achtzehn Zoll oberhalb der Ileocöcalklappe ist am konvexesten Theil des Darms ein Divertikel von birnförmiger Gestalt. Der Stiel an 3 Cent. lang breitet sich allmälig aus, der Grund des Divertikels hatte zwei zipfelförmige Verlängerungen. Bei Durchschneidung des Darms war der Eingang in den Divertikel von einer halbmondförmigen Schleimhautfalte, die vom tiefern Theil der Darmschleimhaut ausging, dergestalt verdeckt, dass man diesen birnförmigen, dreizipfligen Körper für einen blinden Anhang bei oberflächlicher Betrachtung hätte ansehen können. Die Schleimhaut des Stiels war eben, gelockert, von gelblicher Färbung. Die innere Schleimhaut

des Anhangs war bräunlich gelb, in ungleichmässigen wulst- und leistenähnlichen Erhebungen, wie die Schleimhaut des Pförtnertheils des Magens. In der Höhle waren einzelne Kohlenstückchen (der Kranke hatte Carb. lign. Tiliae gebraucht) und misfarbiger zäher Speisebrei; in der erbsengrossen Höhle des untern Zipfels war die Schleimhaut blass, von dickem, weissem Speisebrei erfüllt.

Dicht an der Bauhinschen Klappe ist die Schleimhaut an mehreren Stellen rundlich deprimirt, mit strahlenartiger Zusammenziehung der Nachbarstellen, von denen einzelne im Centro noch punktgrosse Defekte zeigen. Vier Zoll breit über der Bauhinschen Klappe ist die Schleimhaut eine gleichmässige Geschwürsfläche mit darüber verlaufenden, schwärzlich sugillirten Schleimhautbrücken. Dickdarm ausgedehnt, seine Schleimhaut blass. Mesenterialdrüsen geschwellt.

Nieren blassroth, blutleer. Harnblase zusammengezogen, ihre Schleimhaut blass.

Das Divertikel hat vermöge seiner Gestaltung und der Klappenbildung am Uebergange in den Darm mehr die Dignität eines besondern accessorischen Digestionsapparats. Die drei genannten Fälle bestätigen auch nicht das beständige Vorkommen dieser Excessbildung an derselben Stelle.

Der Gehalt an Speisebrei, die Schwellung der Schleimhaut in den divertikulären Theilen bezeichnen die Theilnahme derselben an der Verdauung. Gleichwohl ist es bemerkenswerth, dass diese Theile nicht in die Krankheitsprozesse hineingezogen waren, welche die übrige Darmschleimhaut einnahmen.

Die fäkulenten Stoffe innerhalb der Divertikel bestehen aus Chyluskugeln, Fettkügelchen und länglich runden Epithelialzellen von 0,03—0,04 mill. Länge, 0,003 mill. Breite, und lineären, längsovalen Kernen, wie ich solche häufig bei kurz nach der Verdauung plötzlich Verstorbenen im Magen gefunden. Ausserdem fanden sich je nach der Nahrung Pflanzenfasern, Parenchym und Erdphosphate. Auf den wulstigen Leisten am Grunde des Divertikels waren die

Zotten geschwellt, von injizirten Blutgefässen und dem kleinkörnigen Enchym erfüllt. Die Schleimhaut zeigte ausserdem gedrängte Schichten von Cylinderepithel, auf denen hier und da Flimmerhärchen vorhanden waren. Nur an einzelnen Stellen sind die Epithelialcylinder abgestossen und die Schicht kleiner, rundlicher und längsovaler Zellen an der Oberfläche.

Auf der Höhe der Wulstungen sind die Zotten, von kleinkörnigen Kügelchen erfüllt, nur von geringer Erhebung, wie im Magen. In der Mitte dieser Körnchenschicht sind an einzelnen Punkten vollkommen rundliche Interstitien von 0,03 — 0,04 mill. diam. An den Uebergangsstellen zum Darm, welche sich in einem Falle zum Stiel gestalteten, ist zwischen den ausgedehnten Zotten eine grosse Menge injizirter Blutgefässe in der Kernschicht. Zellfaser und Muskelfaserschicht sind von der Bildung der Nachbartheile des Darms nicht abweichend.

Die Losstossung und Neubildung des Cylinderepithels bezeichnet die thätige Theilnahme der divertikulären Schleimhaut an dem Digestionsakt des Darmkanals. Die Form der Zotten ist wie im übrigen Darm der Stellung der Schleimhautoberfläche entsprechend, auf den Falten abgeflacht, im Grunde erhoben. Der Gefässreichthum der Schleimhaut im Divertikel gibt der übrigen nichts nach.

2. Veränderungen der Darmschleimhaut durch Hyperämie und Anämie.

Die Hyperämie der Darmschleimhaut ist stets mit vermehrter Sekretion verbunden; es ist dieselbe dann gewöhnlich mit einer zähen, klebrigen Masse bedeckt, welche aus fadenziehendem Schleim und Cylinderepithel besteht*). Dadurch ist die vitale Hyperämie leicht von der mechanischen zu unterscheiden, welche gegen das tödtliche Ende zu vielen andern Krankheitsprozessen hinzutritt; diese letztere ist nicht mit Zunahme der Sekretion verbunden. Die Blutansamm-

*) Der Glanz des Sekrets und die ausserordentlich verbreitete Injektion geben solchen Präparaten ein sehr marquirtes Ansehen.

lung findet im Dünndarm am häufigsten ihren Sitz in den Zotten. Die zuleitenden grössern Gefässstämme, sowie die kleinen, in die Zotten eingehenden Aeste sind erweitert und angefüllt.

Häufiger ist in den Kadavern die Hyperämie nur als Folgezustand im Umfang einer Einlagerung oder einer von Exsudat erfüllten Masse anzutreffen. Sie ist oft auf grosse Abtheilungen des Darms ausgedehnt, oft auf einzelne kleine Theile beschränkt. So ist bisweilen die Schleimhaut des Wurmfortsatzes allein Sitz der Hyperämie, sein Lumen ausgedehnt und erfüllt mit einer gallertartigen Sulze, in welcher man Schleimkugeln mit fein granulirtem Inhalt, Cylinderepithel und fadenziehenden Schleim erkennt.

Als Residuum mehrfach wiederholter Hyperämien findet man oft in der Schleimhaut des Dünn- und Dickdarms schiefergraue Färbung in grosser Ausdehnung. Die Zotten sind in so gefärbten Dünndärmen stark geschwellt, die deutlich kenntlichen Lymphgefässstämmchen sind erweitert und von Lymphkörperchen erfüllt. Die Blutgefässe erweitert und leer, von feinkörnigem Pigment wie übersäet. Auch hier spricht die Stätte der Pigmentansammlung für dessen Entwickelung aus transsudirtem Blutfarbestoff.

Die Anämie der Darmschleimhaut

an und für sich konnte in Darmtheilen, welche unter grossen in Bruchringen eingeklemmten Darmpartien abgeschnürt waren, mehrmals beobachtet werden. Verbunden mit Atrophie der Schleimhaut ist sie häufig. Die Schleimhaut ist blass, die Zotten auf den Duplikaturen flach halbkuglig erhoben, vollkommen blutleer; die Zellen des Cylinderepithels haften fest an. Die Peyerschen Placques sind tief unter das Niveau der benachbarten Schleimhaut eingesunken, zeigen einzelne drüsenartige Erhebungen von Epithel statt der Zotten. Im Innern von halbkugligen Erhebungen der epithelialen Schicht sind Häufchen von Pflasterepithel mit Enchymkörnern erfüllt. Der stete Ablösungsprozess der ober-

sten Schicht von Cylinderepithel cessirt mit dem Blutmangel.

3. Veränderungen der Drüsenapparate und Duplikaturen der Schleimhaut.

Die Brunnschen Drüsen am Eingange des Duodenum fanden Lesser und Meyer im Schleimfieber geschwollen. Curling fand, dass nach umfänglichen Verbrennungen zwischen dem 5ten und 17ten Tage Blutbrechen, blutige Stühle oder Bauchfellentzündung eintritt. Im Duodeno werde alsdann Entzündung oder Vereiterung gefunden. Bowmann sah die Brunnschen Drüsen nach Verbrennung geschwellt, vergrössert und mit Kapillargefässen bedeckt. In den zehn mir zu Gebote stehenden Beobachtungen verbrannter Körper habe ich nichts dergleichen beobachtet; obwohl sieben der betreffenden Individuen unmittelbar verbrannt, zwei in wenigen Tagen nachher und einer in der vierten Woche nach der Verletzung starben.

Die Brunnschen Drüsen fand ich im lentescirenden Typhus stark geschwellt, die sie umgebende Schleimhaut durch Gefässreichthum intensiv roth, mit seichten, flach halbkugligen Erhebungen. Die geballten Drüsenmassen waren von bluterfüllten Gefässkränzen umgeben. Die Ausführungsgänge überragten die Schleimhautschicht um 0,01 mill. und das Lumen derselben war erweitert.

Es liegt die Annahme nahe, dass durch die Zerstörung des Follikularapparats und der Peyerschen Kapseln in einem Theile des Darms eine desto stärkere Thätigkeit der übrigenden homologen Systeme hervorgerufen worden sei.

Die Pigmentbildung in den Brunnschen Drüsen kömmt in Begleitung des gleichen Zustandes in der Pylorushälfte des Magens nicht selten vor. Feine, punktgrosse Pigmentmassen bedecken besonders die Wand der Ausführungsgänge. Die submuköse Faserschicht zeigt gleichzeitig eine Einlagerung von Kernfasern.

Mit Schwund der Brunnschen Drüsen habe ich

bei Krebs des Pförtnertheils in der Schleimhaut am Sitz der Brunnschen Drüsen eine völlig für sich bestehende, umschriebene Pigmentirung gefunden.

Die solitären Follikel des Dünndarms zeigen sich in geringem Grade geschwellt gleichzeitig mit vielen Krankheitsvorgängen und bei der verschiedenartigsten Blutmischung. Das Konvolut von Zellen, aus welchen sie bestehen, ist geschwellt, statt der rankenartigen Bildung im Normalzustande sind sie kolbenartig gestaltet, mit kugligen Enden, Tab. IV. Fig. 24.

Die Peyerschen Kapseln sind ebenfalls in verschiedenartigen Krankheiten geschwellt, und zwar in Begleitung von Gehirn- und Rückenmarkskrankheiten, Katarrh, kroupösen Prozessen und zeigen nebst starker Schwellung der bedeckenden Zellen eine Hypertrophie der unterliegenden, granulirten Zwischenschicht.

Die Veränderungen dieser Duplikaturen, Drüsen und Kapseln durch Tuberkulose und Typhus sind in Vol. I. besprochen worden. Neuere Beobachtungen in dieser Beziehung sollen künftighin bekannt gemacht werden.

Im kindlichen Lebensalter ist besonders die Atrophie dieser Drüsenapparate beachtenswerth. Die im Normalzustande geschwellten solitären Follikel und Kapseln sind gross, aber schlaff, von dicker, weisslicher Kruste überzogen, welche aus Cylinderepithel und fadenziehendem Schleim besteht. Ebenso ist vollständige Zerstörung der Follikel in Begleitung von Atrophie der umgebenden Follikel vorgekommen. An der Stelle der solitären Follikel war ein völlig kreisförmiger Defekt der Schleimhaut ohne irgend welche Gewebestörung in den angrenzenden Rändern. Der Boden wurde von der submukösen Zellfaserschicht gebildet. Solcher Substanzverlust war bisweilen vollkommen isolirt.

Die Follikel des Dickdarms werden bei Dysenterie sehr hypertrophirt gefunden; man erkennt ebenfalls, wie im Magen, ausgedehnte blinddarmförmige Drüsen mit gemeinschaftlichem Ausführungsgang. Tab. IV. Fig. 27.

Die Veränderungen der Drüsen und drüsenähnlichen Apparate bei den Exanthemen finden in der nachfolgenden Darstellung der Veränderungen der Darmschleimhaut im Scharlach ihre specielle Schilderung.

4. Zerstörungen der Darmschleimhaut durch Exsudate.

Ablösung des epithelialen Ueberzuges. Sie ist in Verbindung mit Hyperämie, Transsudation von Blutserum und fernerer Umgestaltung desselben der fundamentale Hergang im Kroup der Darmschleimhaut. Die intensive Röthung, der Belag der Schleimhaut mit flockig schleimigen Massen, die Ablösung grösserer Stellen, Geschwürsbildung und Atrophie als letzte Ausgänge desselben nehmen hiervon ihren natürlichen Ursprung. Die stark gewulstete, dunkelrothe Schleimhaut der kroupösen Darmentzündung hat vielfach flockige Belagmassen aus Cylinderepithel, Exsudatzellen in der Entwickelung, d. i. mit centralem Kern ohne Körperchen und ohne feinkernigen Inhalt. Die Zotten sind allwärts von ausgedehnten, mit blutrother Flüssigkeit und wenig Blutkügelchen gefüllten Gefässen durchsetzt, mit einer einzigen Reihe von Epithelialcylindern bedeckt. Bei noch intensiverer Röthung und dem wunden Ansehen der ganzen Innenfläche des Darms sieht man die Zotten blos aus granulirtem Gewebe ohne epitheliale Umhüllung. Einzelne Gefässe sind ungleich ausgedehnt, die Blutkügelchen in den Endschlingen der Zottengefässe meistens von fast doppelter Grösse gegen die in andern Gefässen desselben Körpers enthaltenen. Die Blutkügelchen zeichnen sich hierin also durch ihre Expansion aus.

Die submuköse Schicht zeigt geringeren Blutreichthum, aber Kompression ganzer Faserlagen durch Exsudatzellen.

Eine sparsame Regeneration des Cylinderepithels bedingt die zurückbleibende Atrophie.

Nach Zerstörung der Epithelialschicht werden die Zotten durch das von der Submucosa andrängende und auf die

granulirte Zwischenschicht durchlagernde Exsudat aufgelöst und die an vielen unregelmässigen Stellen entblösste submuköse Faserschicht bietet die bekannte kroupöse Geschwürsform mit den inselartigen Schleimhautresten dar.

Die Geschwürsbildung. Die Veränderung der Darmschleimhaut durch örtliche Zerstörung ist keinesweges immer Folge eines spezifischen Krankheitsprozesses. Die pathologischen Thatsachen über tuberkulöse und typhöse Geschwüre sind im ersten Bande mitgetheilt. Die Enterohelkose kann aber bei verschiedener Blutmischung und unter andern als den gewöhnlich angenommenen Bedingungen durch den fortgeschrittenen Exsudativprozess entstehen. Die Unterbrechungen in der typischen Innervation der Darmmuskellage bedingen eine nachhaltige mechanische Reizung der Schleimhaut, welche umfängliche Störungen im Gefolge hat. Als Beweis diene der nachfolgende Bericht.

Eine 44jährige Kranke hatte notorisch 21 Tage keinen Stuhl, die Bauchdecken waren emporgetrieben durch die als dicke Stränge hervorragenden, angefüllten Därme. Heftige Erregung der vasomotorischen, Unthätigkeit der peripherischen Nerven, Depression des Gemeingefühls. In Folge von Verbrauch des regulinischen Quecksilbers stellten sich einige Stühle ein mit Verminderung des Schmerzgefühls. Pulsfrequenz, Verfall der Kräfte währten fort und die Kranke erlag am 24sten Tage der Krankheit.

Körper abgezehrt, mittlerer Grösse, Kopfhaar und Iris braun, Bauchdecken ausgedehnt und gespannt.

Die dünnen und dicken Därme erweitert, lassen durch den peritonäalen Ueberzug eine starke Röthung hindurchscheinen. Die am tiefsten in das Becken hinabgezogenen Dünndarmschlingen enthalten grosse Mengen regulinischen Quecksilbers.

Der Magen ist ausgedehnt, seine Schleimhaut blass, im Magengrunde sind im Umfange der dilatirten varikösen Gefässe einzelne hämorrhagische Erosionen. Im obern Theil des Dünndarms sind die Schleimhautfalten wulstig hervorgetrieben, die Kanten derselben hellröthlich gefärbt, die unter-

liegende Submucosa geschwellt. Im untern Theil des Jejuni sind die Falten nach den seicht geschwellten Peyerschen Kapseln hin konstringirt; diese selbst von dickflüssigem, gelblich weissen Exsudat erhoben, die Schleimhaut auf ihrer Oberfläche an kleinen Stellen abgelöst.

Das eigentliche Ileum ist sehr erweitert und zeigt die merkwürdige Unterbrechung, dass sie an allen Stellen der solitären Follikel gänzlich ausgefallen ist. Die hierdurch gebildeten, sehr zahlreichen Geschwüre sind kreisförmig, erbsen- und sechsergross, haben scharf abgeschnittene Ränder, ohne Erhebung der umgebenden Schleimhaut, ihr Grund ist eben, von der geschwellten Submucosa gebildet. Die Peyerschen Kapseln sind seicht geschwellt, auf ihrer Oberfläche 3 bis 6 rundliche Geschwürchen ohne Zerstörung der zwischenliegenden Schleimhautbrücken. Manche dieser letzteren Geschwüre sind elliptisch, aber lagern konstant mit ihrem längern Durchmesser in dem queren des Darms. Die umliegende Schleimhaut ist blass, im Geschwürsgrund wird die blutleere Submucosa sichtbar Sie nehmen nach der Bauhinschen Klappe hin an Zahl zu. Die Wandungen des ganzen untern Dünndarmtheils und die Geschwürsfläche sind von fest anhaftendem, zu feinem schwärzlichen Pulver vertheiltem regulinischen Quecksilber überzogen. *)

Das Coecum ist zum dreifachen Volum ausgedehnt und an der Grenze des aufsteigenden Colon quer abgeschnürt. Die Schleimhaut desselben ist ödematös gelockert, durch ein gallertartig zähes, gelbliches, in die Submucosa infiltrirtes Exsudat. Das Colon ist stark ausgedehnt im Verlauf der Längsfalten, vorzüglich im aufsteigenden Theil an punktgrossen Stippen dunkelroth injizirt. **)

---

*) Die nach dem äussern Ansehen nahe liegende Vermuthung, dass das schwarze Pulver Quecksilberoxydul sei, wurde durch die chemische Untersuchung — im Wege der üblichen Reaktionen — vollständig widerlegt.

**) Der übrige Sektionsbefund ergab:

Linke Lunge frei, im obern Lappen schaumiges Serum in den kleineren Bronchialästen enthaltend, im hintern Theil des untern Lappens

Die Ränder der Geschwüre haben plattgedrückte Zotten, diese sind mit einer feinkörnigen bräunlichen Masse erfüllt. Die Blutgefässe der Zotten sind leer oder blutarm. Der Geschwürsgrund ist ausser von dem Quecksilber von Brandmolekülen und Erdphosphaten bedeckt, darunter folgen die elastischen Fasern.

Die Schleimhaut des Coecum zeigt zwischen dem Cylinderepithel Exsudat, die submuköse Schicht aber zwischen den elastischen Fasern grosse Massen von Exsudatzellen.

Die volle und andauernde Unterbrechung in der Funktion dieser Drüsen sammt der sie treffenden Belastung brachte Hyperämię, dann Ablösung des Epithels, Verschorfung der Zotten und granulirten Zwischenschicht hervor. Da äusseres Ansehen der Geschwüre sie mit mehren andern Formen vergleichbar macht, so ist dies ein besonders negirender Fall gegen die Annahme, alle Darmgeschwüre für spezifische Geschwürsformen zu halten.

Wenn die Zerstörung auch die anderen Darmhäute an korrespondirenden Stellen betrifft, entsteht die Enterobrose, welcher verschiedene Ursachen zu Grunde gelegt wurden, als Erweichung des Gewebes, Gangränescenz. Am häufigsten kömmt sie der Darmtuberkulose zu, da bei successiver Infiltration und Schmelzung der Tuberkelmassen der örtliche Grund zur völligen Durchbohrung gegeben ist. Seltner ist die Enterobrose im Typhus; sie ist schon in Vol. I. besprochen.

---

verdichtet, grauröthlich, eitrige Flüssigkeit auf dem Schnitte entleerend. Rechte Lunge blassbraun, blutreich. — Im Herzbeutel an eine Unze klares Serum. Herz klein, die Herzvenen ausgedehnt, schlaffes Faserstoffgerinnsel in den Herzhöhlen und Gefässen. Die Bicuspidalis hat am freien Rande einzelne Knötchen von fibröser Textur.

Leber blassbraun, blutarm. Gallenblase voll schwarzer, zähflüssiger Galle. Milz in der Kapsel geschrumpft, ihr Gewebe bräunlich und weich. Nieren blutleer; die Harnblase leer, ihre Schleimhaut blass. Der Körper des Uterus ist von fibroidem Gewebe durchsetzt.

Nach eingeklemmten Brüchen sieht man die Zusammenwirkung von Exsudation in einer Gewebeschicht mit Gangränescenz in der andern zur Bildung der Durchbohrung des eingeklemmten Theils. An verschiedenen Stellen des Dünndarms kam derartige Enterobrose vor. Um den Rand der durchbohrten Stellen war die granulirte Schicht der Zotten von Exsudatzellen durchlagert, Flimmer- und Cylinderepithel in starken Schichten, die Blutgefässe bis in die feinsten Aeste injizirt. Die submuköse Schicht ist äusserst blutreich, die elastische Faserschicht des peritonäalen Ueberzugs oft nur stark injizirt, in andern Fällen sind die Fasern von Blutextravasat aus einander gedrängt. In solchen Fällen muss die Durchreissung der Häute von innen nach aussen erfolgt sein, indem Dünndarm und Submucosa bis an die peritonäale Fläche schmolzen und der Andrang von Luft und Fäkalmassen an das peritonäale Blatt die Berstung desselben herbeiführte.

Aus den Darmfisteln, die nach brandigen Brüchen im Dünndarm entstehen, wird eine hellweissliche, mit kleinen Flocken gemengte Flüssigkeit entleert, aus Schleimzellen von 0,015 mill. diam. blasser Hülle und feinkernigem Inhalt, Cylinderepithel, Fettkügelchen und vielen Pflanzenresten. Mit der Verengerung der Fistel wird das Sekret sparsamer und führt zuletzt nur noch Spuren von Schleimzellen, während keine Nahrungsreste mehr darin vorkommen. Damit ist die innere Anlöthung der Fistelränder bezeichnet.

5. Gewebeveränderungen durch fremde Körper im Darme.

Zu denselben ist die ganze Reihe der Enterohelminthen zu rechnen, die jedoch nach einer viel verbreiteten Meinung selten im Darme der Leichen gefunden werden. Lumbricus habe ich im Darm noch nie, sondern gewöhnlich im Magen vieler Leichen angetroffen, wie auch die Entleerung desselben kurz vor dem Tode nicht zu den Seltenheiten ge-

hört. Er ist in jedem Lebensalter gleich häufig und man findet neben ihm häufig elliptische Körper, die in der Fläche aus koncentrischen Kreisen zu bestehen scheinen, am Rande mit sehr feinen Cilien besetzt sind. Ich stehe nicht an, solche Körper, die mit keinem andern Gebilde Analogie haben, für Eier des Ascaris lumbricoides zu erklären.

Die Lagerung des Bandwurms im Darm konnte in folgendem Falle gehörig beobachtet werden:

E. J., Schneidergeselle, 23 Jahr alt, kam in das Hospital, um sich vom Bandwurm heilen zu lassen, ohne Ahnung der Ursache seiner Leiden, sein Vater war an der Auszehrung gestorben, er selbst hustete seit drei Jahren und hatte im Sommer 1846 Blut ausgeworfen. Am 6ten Oktober 1846 aufgenommen, zeigte er eine starke linksseitige Skoliose der Wirbelsäule mit Verengung der entsprechenden Thoraxhälfte. Am ganzen linken Thorax bis zwei Querfinger von der Spitze war der Perkussionston vollkommen matt. Daselbst hörte man Rasseln von Blasen mittler Grösse und klingender Konsonanz. In der rechten vordern Thoraxspitze war der Perkussionston ebenfalls gedämpft und kleinblasiges feuchtes Rasseln hörbar. Der Anschlag des Herzens versetzte die Brustwandungen in breite wellenartige Schwingungen. Am untern Ende der Herzgrube empfand der Kranke kolikähnlichen Schmerz. In den folgenden Tagen hielten die undulirenden Bewegungen der Brustwandungen über dem Herzen an, waren ebenso breit und wellenförmig wie vorher; es trat Anschwellung der Extremitäten und allgemeine Cyanose ein. Das konsonirende Rasseln tönte durch den ganzen linken Thorax, fortgeleitet von dem pleuritischen Exsudat.

Der Kranke blieb ohne grosse Athembeschwerden und ohne bedeutende Unruhe bis 2 Tage vor dem Tode.

Körper klein, abgezehrt. Kopfhaar roth, Augen blau. Der Brustkorb ist eingezogen, die Bauchdecken ausgedehnt und gespannt. Hautdecken des Gesichts, der Brust und der untern Extremitäten im subkutanen Fettgewebe von dünnflüs-

sigem Serum infiltrirt. Die Rückenfläche des Körpers ist von livider Leichenfärbung.

Der Herzbeutel ist im Umfang der linken Hälfte mit der Innenfläche der linken, vordern Thoraxwand verwachsen. Die linke Thoraxhälfte von dünnflüssigem, röthlichem Serum erfüllt, in welchem linsen- und erbsengrosse kalkähnliche Konkremente frei suspendirt sind. Die linke Lunge ist bis auf den untersten Theil vollkommen komprimirt, der obere Lappen ist geschwunden zu einer zwei Linien dicken, an der Wirbelsäule anliegenden Gewebeschicht, nach aussen von einer festen, auf der Oberfläche gerippten, schwartenartig verdickten Pleuraschicht überzogen. Das Gewebe ist dunkelschwarz, blut- und luftleer, zähe, von den obliterirten Bronchialästen in bandartigen Streifen durchzogen; das des untern Lappens ist zähe, blut- und luftleer, grünlich schwarz. Der obere Lappen der rechten Lunge ist festzellig angeheftet, in der Spitze eine nur durch dünne Schicht von der Oberfläche getrennte hühnereigrosse Höhle. Ihre Wandungen sind glatt, mattgrau. Im Uebrigen ist der obere Lappen verdichtet, dunkelschwärzlich, von erbsen- und bohnengrossen, über die Fläche hervorragenden, gruppirten, graulich weissen Granulationen durchsetzt, von dunkelschwärzlichem, blut- und luftleerem Gewebe umgeben. Das Gewebe des mittlern und untern Lappens ist blassgrau, von erbsen- und muskatnussgrossen, in verdichtete Masse eingelagerten Granulationen durchsetzt, schaumiges, blass röthliches Serum auf der Schnittfläche entleerend.

Der Herzbeutel ist zu einer liniendicken Schwarte verdickt, fest und untrennbar mit dem Herzmuskel verwachsen; der Herzmuskel ist blassbraun, das Endocardium im Ueberzuge der zweispitzigen und Aortenklappen matt gelblich getrübt, der rechte Ventrikel ist in seinen Wandungen ebenfalls etwas hypertrophirt.

Die Leber ist blassbraun, fetthaltig. Milz klein, dunkelroth und fest; Pankreas grobkörnig. Die Schleimhaut des Magens ist blass und leicht gewulstet. — Der obere

Theil des Dünndarms ist in der Schleimhaut stark geschwellt, die Falten dunkel geröthet. Vom mittlern Theil des Dünndarms bis kurz vor der Bauhinschen Klappe finden sich grosse zusammenhängende Massen von Bandwurm, in folgender Art gelagert:

Sie sind in dem ganzen Darm konstant nach der Längsflucht desselben gelegen, auch nicht das kleinste Fragment der Quere nach. Der grösste Theil der einreihigen Massen liegt dicht an der Gekrösinsertion, die grösseren Massen füllen das Darmlumen gänzlich aus und sind die Därme fest um den Inhalt zusammengezogen. Im obersten Theile des Dünndarms sind die dünnsten und schmalgliedrigsten Stücke, ringsum liegen hier und da konglobirte schleimige Massen an der dunkelröthlichen Schleimhaut. Tiefer im Darme liegen 6- bis 8gliedrige Stücke, von grosser Länge und Ausbreitung der Glieder zerstreut. Im untern Theil des Dünndarms, 6 Zoll oberhalb der Bauhinschen Klappe, ist die Schleimhaut vollkommen blass, blutleer, ohne allen Inhalt.

Die Ordnung ist mithin die, dass im höchsten noch von Gas ausgedehnten Darmtheile die jüngsten Bandwurmmassen an der Bildungsstätte haften; tiefer sind die ausgebildeten Massen angehäuft, welche durch ihr Quantum die Muskelfasern des Darms zur Kontraktion reizen; im tiefsten Theile endlich sind die Reste von den entleerten Stücken.

Der Dickdarm ist ausgedehnt, von fäkulenten Massen erfüllt. Die Nieren sind von röthlich weissem Exsudate infiltrirt, die Harnblase ist ausgedehnt und gespannt.

Im Dickdarm der Kinder ist Oxyuris vermicularis vorzugsweise in einzelnen Ländern verbreitet. Er bedingt auf der Darmschleimhaut übermässige Erzeugung von Cylinderepithel, Exsudation in der granulirten Schicht, Schwellung der Submucosa. Ihr Uebergang nach der Scheide ist bekannt. Bemerkenswerth ist eine Beobachtung, wo bei einem 6wöchentlichen Knaben, der an Kloakenbildung litt und der bis zum zweiten Lebenstage an Atresia ani gelitten hatte,

ganze Klümpchen von Larven des Oxuyris vermicularis durch die Harnröhre entleert wurden.

Von Rundwürmern sollen die Keime der Filaria medinensis nach Vogel's Annahme durch Magen- und Darmkanal in den Körper gelangen. Trichocephalus dispar findet sich besonders in den dicken Därmen und Blinddarm. Von den Saugwürmern kömmt Distoma hepaticum in der Gallenblase und den Gallengefässen beim Menschen selten vor.

6. Veränderungen der Darmschleimhaut im Scharlach.

Die Schleimhaut des Darms zeigt in den verschiedenen Formen der Scharlachepidemien sehr konstante Veränderungen. Trotzdem dass die letzten Dezennien vielfach zu der Erkenntniss der Krankheitsprodukte im Darmkanal beigetragen haben, gehören dennoch gerade die Veränderungen im Scharlach zu den weniger erforschten. Das vorzugsweise Aufmerken auf die typhösen und tuberkulösen Produkte im Darmkanal haben die Beobachtung derjenigen Zustände, welche von andern Krankheitsprozessen gefolgt oder bedingt werden, zurückgedrängt.

Die Schwellung der solitären Drüsen und Peyerschen Placques begleiten so viele Krankheiten, dass sie allein kein pathologisches Moment abgeben. Es ist eine Reihe konsekutiver pathologischer Vorgänge erforderlich, um die stetige Mitleidenschaft eines Organs nachzuweisen; diese müssen im Leben durch eine Reihe von Funktionsstörungen, im Tode durch eine Kette pathologischer Produkte kenntlich und nachweisbar sein.

Das Ergriffensein des Darmkanals ist nicht einer einzelnen Epidemie, sondern der Krankheit des Scharlachs selbst eigenthümlich. Prinzipiell ist dies dadurch nachweisbar, dass jede epidemische, bedingungsweise kontagiöse Krankheit nur insofern aus einer veränderten Blutmischung hervorgehen kann, als die Bildungsheerde des ernährenden Materials in einem andern als normalen Zustande zu dem zu Ernähren-

den sich befinden. Für's Andere thut es reel die Geschichte der Scharlachepidemien dar. Es sei mir vergönnt, einen kurzen Rückblick auf die früheren Fakta zu werfen, welche besonders die Störungen der Darmfunktion betreffen.

Navier bemerkt 1751 über eine Epidemie in Frankreich besonders Trockenheit der Zunge und Ausdehnung der Därme von Gas. Sein Heilverfahren bestand wesentlich in milden Abführungsmitteln. — Störck beobachtete in der Wiener Epidemie 1759 bis zum vierten Tage regelmässigen Stuhl, bisweilen am siebenten Tage flüssigen, höchst fetiden galligen Stuhl als kritische Bewegung, die bis zum neunten Tage währte. Ebenso hat Targioni Tozzetti kritische Diarrhöen im Scharlach beobachtet. — Cl. Lorry erwähnt in der Epidemie von 1777 die hartnäckige Stuhlverstopfung vor Ausbruch des Exanthems und die flüssigen, galligen Stühle als kritische Bewegung. — Angelo Zulatti hat in den siebziger Jahren des vorigen Jahrhunderts die Entleerung von Spulwürmern so konstant gefunden, dass er für wesentlich nöthig hielt, Wurm- und Abführmittel zu verbinden. De Haen hat letztere bis zum Ueberfluss angewandt. Burserius bemerkt endlich ausdrücklich, dass die Vernachlässigung der Abführmittel eine Verschlechterung der Blutmischung, mit ihr Krämpfe und Unterleibsschmerzen herbeiführten, welche die Abscheidung des Krankheitsstoffes hindern. — Descemet schreibt das Wesen des Scharlachs dem übermässigen Gallenerguss zu und rühmt nach einer 40jährigen Erfahrung die Abführmittel. Seine auch durch Sektionsresultate gestützten Ansichten trug er 1799 (27 messidor an VII) der Pariser medizinischen Gesellschaft vor. — Duboscq de Larobordière, der von der Scharlachepidemie in Vire 1800 — 1801 eine ausgezeichnete Beschreibung gegeben hat, fand die Verbindung des Scharlachs mit gastrisch biliösem und putridem Fieber, Stühle mit Schleim und Würmern (évacuations alvines glaireuses et vermineuses) in der putriden Form fetide Durchfälle.

Ohne die Störungen der Darmfunktionen in den späte-

ren Epidemien*) weiter zu verfolgen, bezeichne ich die Krankheitsprodukte, welche früherhin im Darm bei Scharlach gefunden worden, mit wenigen Worten.

In der Florentinischen Epidemie von 1717 wurden die ersten Sektionen an Scharlach Verstorbener gemacht, namentlich von Joh. Calvi: er fand die dünnen Därme mehr oder weniger von der Entzündung ergriffen. In der neuesten Zeit hat Barrier durch seine Beobachtungen am Kinderhospital zu Paris gefunden, dass der Dünndarm im Scharlach oft Sitz einer Entzündung ist, und namentlich die agminirten Drüsen. Die Erhebung der Peyerschen Placques erinnere zwar beim ersten Anschein an typhöse Zustände, sei aber anatomisch von ihnen verschieden. Sie unterscheide sich durch Abwesenheit derjenigen Masse, welche in das submuköse Gewebe der härteren Typhusplacques abgelagert ist, durch lebhaftere Färbung und eine bedeutendere Schwellung der Schleimhaut, durch geringere Neigung zur Vereiterung. — Rokitansky spricht die Identität der Erscheinung zwischen exanthematischer und katarrhalischer Darmentzündung aus. Ferner gedenkt er der Schwellungen der Peyerschen Placques als Reflex exanthematischer Krankheiten im Allgemeinen.

In Folgendem werden in kurzem Zusammenhange die drei Grade der pathologischen Veränderungen dargestellt werden, welche die Darmschleimhaut im Scharlachfieber einzugehen fähig ist.

Erste Formveränderung: Schwellung der solitären Follikel und Peyerschen Placques: Röthung und Schwellung der Darmschleimhaut:

Ein kräftiges Mädchen von 24 Jahren war unter den Erscheinungen heftiger Halsentzündung und des diffusen fleckigen Exanthems aufgenommen worden.

---

*) Benedict und Most haben die Geschichte des Scharlachs monographisch behandelt. Besonders sind Haeser's Bemerkungen in der Geschichte der Volkskrankheiten über den Scharlach zu beherzigen.

Eingenommenheit des Kopfs, Gedunsenheit und Röthe des Gesichts, physiognomischer Ausdruck des Stupor, heftiges Fieber waren die allgemeinen Erscheinungen. Lebhafte Röthung der Schleimhaut des Schlundes und der Mandeln, jede Schlingbewegung bis zu dem Grade verhindert, dass eine jegliche Brechen herbeiführte, Schwellung und Röthe der Zunge mit Proëminenz der vordersten Papillen und Stuhlverstopfung bezeichneten speziell die Affektion der Darmschleimhaut. Die Schleimhautaffektion der Athmungsorgane bekundete Heiserkeit, Röthe des Kehldeckels, Rasselgeräusche am Thorax bei In- und Exspiration vernehmbar, grosse Dyspnöe. — 24 Stunden später, am dritten Tage der Krankheit steigerten sich die Athemnoth, die Glühhitze des Körpers und die livid-rothe Färbung der gesammten Hautdecken. Die Schlund- und Rachenschleimhaut waren so geschwellt, dass der Mund mit Mühe eröffnet werden konnte, die Zunge war geschwellt, von schwammigem Aussehen, blassroth, ihre Oberfläche von umschriebenen, linsengrossen schwarzen Epidermislappen bedeckt. Die Verstopfung war durch keine Mittel zu heben, Klystiere hatten nur eine geringe Entleerung der im Mastdarm vorhandenen Fäces bewirkt. Bevor der dritte Krankheitstag verlaufen war, erfolgte der Tod.

Der Körper war gross, gut genährt; Kopfhaar und Iris braun, Hornhaut trübe. Die Gesichtshaut gedunsen, die Hautdecken der Wangen, der ganzen Rückenfläche des Körpers, des Unterleibs und der äussern Geschlechtstheile von ausgedehnter Leichenimbibition, dunkel-lividroth gefärbt. Völlige Leichenstarre in allen, ausser den Hüftgelenken. Die Zunge ist trocken, blassroth, auf der Mitte ihrer gewölbten Oberfläche ist die Schleimhaut an einzelnen linsengrossen, rundlichen umschriebenen Stellen abgelöst, an andern, ebenso grossen Stellen dunkelbraun und trocken anhaftend. Die Schleimhaut des Pharynx ist mit dickem eitrigen Sekret belegt, das darunter liegende Gewebe dunkelroth injizirt. Der Magen ist von Gas stark ausgedehnt, seine

Schleimhaut blass.*) Die Schleimhaut der dünnen Därme ist bis zum untersten Theil des Krummdarms blass, letztere ist gleichmässig blassroth gefärbt. Die beiden untersten Peyerschen Placques sind seicht geschwellt, über die benachbarte Schleimhaut wenig erhoben.

Wie solche Affektionen der Darmschleimhaut sich bei denjenigen Scharlachformen vorzugsweise zeigten, welche gegen Ende der Epidemie tödtlich verliefen; so waren auch in ihrem Beginne einzelne Fälle mit besonderer Hervorbildung des Darmleidens beobachtet, trotzdem dass die eigentliche Todesursache in andern organischen Störungen begründet war.

Anfangs Mai des Jahres 1845 sah ich in der Privatpraxis einen Knaben von 9 Jahren, der nach dreitägigem Unwohlsein Halsschmerzen und eine fliegende Röthe über die Haut des ganzen Körpers bekommen hatte. Ohne Pflege und Aufsicht setzte sich der Knabe Erkältungen aus und verfiel am vierten Tage in einen Zustand völliger Bewusstlosigkeit mit stierem Blicke, starrer unbeweglicher Pupille. Die Rachenschleimhaut war, als ich den Kranken 7 Stunden vor

---

*) Die Schleimhaut des Kehlkopfs ist durch stellenweise Injektion der submukösen Gefässlagen von einer fein punktirten Röthe getüpfelt. Die Schleimhaut der Luftröhre und grösseren Bronchialäste gleichmässig braunroth gefärbt. Beide Lungen sind frei, füllen in starker Ausdehnung den Brustraum fast völlig aus, das Gewebe ist dunkelbraunroth und entleert dünnflüssiges, schaumiges, blutig gefärbtes Serum auf dem Durchschnitt der obern Lappen, dunkelrothes Blut auf dem der untern. Der Herzbeutel enthält 2 Drachmen Serum, die linke Herzkammer schlaffes Faserstoffgerinnsel. Der rechte Vorhof ist von dunkelschwärzlichem Blut- und Faserstoffgerinnsel erfüllt. Die Muskelmassen sind dunkelbraunroth und trocken. —

Die Leber reicht tief in die Mittelbauchgegend, mit Blut überfüllt. Die Gallenblase ist voll dunkelbrauner, zähflüssiger Galle. Die Milz ist um $\frac{1}{2}$ ihres Volums vergrössert, ihr Gewebe blassroth; das Pankreas kleinkernig, blutleer; die Nieren blassroth, blutarm. Die Schleimhaut des Uterus ist blass und blutleer.

Der mit schnellem Exsudate endende Pharyngo-Trachealkroup war im Verein mit der Blutmischung Grund des tödtlichen Ausgangs.

dem Tode zum ersten Male sah, in genau begrenztem Kreise blass geröthet, die Zunge trocken mit vorragenden Papillen an der Spitze; Aphonie, Zeichen des Lungenödems durch die Untersuchung der Brust zu erkennen, der Puls fadenförmig, schwirrend.

Der Körper war klein und mager, das Kopfhaar dunkelblond, Iris braun. Der Brustkorb ist stark gewölbt, die Bauchdecken zeigen schwache Leichenfärbung. Volle Leichenstarre.

Der Magen ist zusammengezogen, klein; seine Schleimhaut zu starken Querfalten gewulstet mit starkem Schleimbelag, der besonders an der valvula Pylori stark entwickelt ist. Der unterste Theil des Jejunum und Anfangstheil des Ileum ist stark gewulstet, hellröthlich injizirt, die untersten Peyerschen Placques sind erhoben zu kaum ½ Linie hoher Hervorragung über die umgebende Schleimhaut.*)

Höher entwickelt zeigt sich der erste Grad der Darmaffektion endlich in folgendem Falle.

Ein 8jähriges Mädchen war anderweitig während des Scharlachs behandelt worden und wurde erst kurze Zeit vor

---

*) Schädelgewölbe oval, Knochentafeln verdünnt, besonders an den Nähten. Arterien der harten Hirnhaut erweitert, Venensinus von Faserstoffgerinnsel ausgedehnt. Gefässe der Arachnoidea von dunklem Blute injizirt; über dem Kleinhirn weisslich, undurchsichtig. In den Abschnitten ihres Sacks an 4 Unzen klares Serum. Markmassen blutreich; die Hörner der Seitenventrikel von klarem Serum erfüllt; die Gefässe der Adergeflechte von Blut strotzend, mit kleinen Cysten in ihrer Bedeckung.

Beide Lungen von einem ganseigrossen Drüsenplexus bedeckt, der aus bohnen- und wallnussgrossen Massen mit graulicher Textur, im Kern von Farbe und Konsistenz des Specks besteht. Linke Lunge hat im untern Abschnitt des obern Lappens lobulär verdichtete Stellen. Rechte Lunge festzellig angeheftet, ihr pleuritischer Ueberzug an einzelnen Stellen schwielig verdichtet, ihr Gewebe dunkelschwärzlich, blut- und luftleer. In der linken Herzkammer Blut- und Faserstoffgerinnsel.

Leber fetthaltig; Galle zähflüssig, braun; Milzkapsel geschrumpft, ihr Gewebe zerreisslich, blutreich bis zur dunkelschwärzlichen Färbung einzelner Stellen. Pankreas kleinkörnig, blutreich. Nieren blutreich. Harnblase leer, ihre Submucosa verdickt.

ihrem Tode in das Hospital aufgenommen. Unbeständigkeit in der Lage, Hintenüberwerfen des Kopfes, plötzliches Aufschreien, Ausdehnung der Pupille und Unempfindlichkeit der Iris, sowie eine gewisse geistige Ueberreizung gaben vereint das Bild einer heftigen Entzündung der weichen Hirnhaut ab. Die geistige Ueberreizung zeigte sich namentlich in stillem Sinnen und in schleunigen, treffenden Antworten auf laute und eindringliche Fragen. Der Tod erfolgte wenige Tage nach ihrer Aufnahme.

Körper mager, Kopfhaar blond, Gesichtshaut glänzend weiss, Augen blau, Pupille ausgedehnt. Brustkorb eingesunken, etwas abgeflacht. Bauchdecken gespannt, von grünlicher Leichenfärbung, die Rückenfläche des Rumpfs und die Decken der untern Extremitäten von livider Röthe. Leichenstarre in Knie- und Fussgelenken.

Der Halsknoten des rechten Nerv. vagus ist in seiner Scheide dunkelröthlich injizirt. Die Schleimhaut der Speiseröhre ist blassgrau, die des Magens und obern Theils der dünnen Därme ist blass und schwach gewulstet. Die Schleimhaut des untersten Jejunum und die des ganzen Ileum ist dunkelröthlich tingirt, gleichmässig geschwellt; die solitären Drüsen bedingen flache, verschwimmende Hervorragungen derselben.*)

Dass dieser Grad von Betheiligung der Darmschleimhaut am Scharlach stationär bleiben kann und nicht nothwendig

---

*) Schädelgewölbe oval, die Diploë der Schädelknochen blutreich, der Längenblutleiter führt eine kleine Menge dunkelvioletten Blutes. Die Arachnoidea des Grosshirns ist weniger, die des Kleinhirns stärker getrübt, im Ganzen ablösbar, längs der Gefässfurchen besonders verdickt. Die Markmassen des Hirns sind weich, blutreich. In den untern Hörnern der Seitenventrikel, im vierten und am Schädelgrunde ist viel röthlich gefärbtes Serum. Die Sinus petrosi sind am stärksten mit dunkelrothem Blute injizirt.

Die Lungen sind locker zellig angeheftet, das Gewebe der obern Lappen trocken, blassroth, krepitirend, das der untern von dunkelrothem Blute erfüllt. Herzbeutel leer und trocken, im linken Ventrikel ist dun-

die höhern Grade krankhafter Bildung durchlaufen muss, wird dadurch dargethan, dass sich dieselbe in den Leichen der an Nachkrankheiten des Scharlachs Verstorbenen vorfindet. Dafür folgendes Beispiel:

Ein Jüngling von 18 Jahren, der eine geringe Halsentzündung und einen rothen fleckigen Ausschlag an Brust und Händen unbeachtet gelassen hatte, zeigte bei seiner Aufnahme die Erscheinungen der Brust- und Bauchwassersucht. Ausserdem war der erste Herzton in der Gegend des linken Ventrikels dumpf und blasend, mit vermehrtem Impuls; die Töne der grossen Gefässe waren verstärkt. Nach Kurzem beschlossen fortwährende Konvulsionen sein Leben.

Der Körper gross, die gesammten Hautdecken geschwellt durch Serumerguss in das subkutane Fettgewebe. Kopfhaar blond, Augen blau.*) Schleimhaut des Rachens und der Speiseröhre ist blass. Die Magenschleimhaut ist leicht gewulstet,

---

kelschwärzlich rothes, locker gestocktes Blut; in der rechten Kammer und Vorhof festes Faserstoffgerinnsel.

Leber etwas vergrössert, blassbraun. Milzkapsel gespannt, Milzgewebe fest, dunkelroth. Nieren blass, das submuköse Gewebe der Harnblase verdickt. — Todesursache: die exsudative Arachnitis.

*) Harte Hirnhaut blutreich; weiche Hirnhaut getrübt und verdickt längs der Gefässfurchen. Gehirn trocken, glänzend weiss, zähe, von vielen Blutpunkten auf dem Schnitte durchsäet. In den Seitenventrikeln sind einige Tropfen röthlich gefärbtes Serum, die Haut der Adergeflechte getrübt. Die Hinterhaupts-Blutleiter sind mit Blut erfüllt. Zwischen die Platten der Arachnoidea des Rückenmarks ist eine grosse Menge Serum ergossen.

Die Muskelmassen sind blassroth, mürbe, von Serum durchfeuchtet. In dem linken Thoraxraum sind an 5 Pfund dünnflüssiges Serum. Die linke Lunge ist auf ein Dritttheil ihres Volums komprimirt, blassbräunlich roth, zähe, entleert auf dem Durchschnitt schaumiges Serum. — In der rechten Brusthälfte sind an 2 Pfund klares Serum; der untere Lappen der rechten Lunge ist verdichtet, rothbraun, brüchig, röthliche, saniöse Flüssigkeit auf dem Schnitte entleerend. In dem mürben, hellröthlichen Gewebe des obern Lappens ist hellröthliches schaumiges Serum.

Im Herzbeutel sind 3 Unzen klares Serum. Der linke Ventrikel ist leer, in seinen Wandungen verdickt, das Segel der Bicuspidalklappe

die der dünnen Därme blass und sehr verdünnt. Die Schleimhaut des Krummdarms ist blass, die solitären Follikel ragen in derselben als hanfkorngrosse Körnchen hervor. Die Peyerschen Placques erscheinen im konvexesten Theil des Darms als länglich ovale Erhebungen der Schleimhaut von ¼ Linie Höhe, mit dem längeren Durchmesser der Längsflucht des Darms folgend. Der peritonäale Ueberzug der Därme ist getrübt, leicht abzutrennen und zerreisslich; die Mesenterialdrüsen sind leicht geschwellt.

Die elementare Zusammensetzung, welche diese geschwellten solitären Follikel darbieten, besteht in Folgendem: Die solitären Follikel sind aus einer Gruppe dichtgedrängter, mit ausgedehnten Blutgefässen versehener Zotten gebildet. Die Peyerschen Placques zeigen bei geringer Erhebung unter der dünnen Schicht von Cylinderepithel Zellkerne, denen der Exsudatzellen entzündlicher Art vergleichbar. Mitten im Cylinderepithel lagern zwischen den sparsamen, leeren und daher meist rankenförmig zugespitzten Zotten einzelne traubenförmige Drüsen, deren einzelne einen senkrecht gestellten, mit Enchymkörnern gefüllten Epithelialcylinder in der vertikalen Axe enthalten (sie bilden somit gleichsam schlauchförmige Traubendrüsen des Darms). In der höchsten Entwickelung dieses Grades, wo die Darmschleimhaut gleichmässig hoch- oder dunkelroth tingirt und geschwellt erscheint, sind die Zotten in

---

gleichmässig sehnenähnlich glänzend und getrübt; im rechten Ventrikel ist etwas lockeres Faserstoffgerinnsel.

Leber dunkelbraun, äusserst blutreich. Die Gallenblase von dunkelgrüner zähflüssiger Galle erfüllt. Milzkapsel gefaltet, die Milz im Ganzen geschwellt, blassbraun, von vielen grauen, zerfliessenden Körnern (d. i. Ballen von geschwänzten Zellgewebezellen mit Eiterkörnchen) durchsetzt; Pankreas blutreich; Nieren besonders im Breitendurchmesser geschwellt; die intertubuläre Rindenschicht ist von einem röthlich weissen, lockern Exsudat gleichmässig durchlagert mit Schwund der peripherischen Rindenschicht (vierte Form der Bright'schen Niere). Harnblase stark ausgedehnt, ihre Schleimhaut verdünnt, sehnenähnlich glänzend.

eine grosse Schicht neu gebildeten Epithels eingelagert. Die Neubildung des Cylinderepithels ist durch die vollkommen unversehrte Form des in mehreren Lagen über einander geschichteten Epithels kenntlich, durch die deutlich im Centro der Zellen erscheinenden Kerne und Kernkörperchen. Dass eine solche Bildung auch mit Durchschwitzung von Blutwasser und Exsudation zusammenhänge, ist durch das Vorhandensein einzelner geschwänzter Faserzellen zu erkennen, welche zwischen die Epithelialcylinder eingeordnet sind. Die Blutgefässe am Grunde der erweiterten Zotten sind von geschwellten Blutkügelchen ausgedehnt und zum grossen Theil bis in die Zotten hinein zu verfolgen.

Diese sehr wesentlichen pathologischen Vorgänge bekunden sich während des Lebens in Folgendem:

1. Die Zungenschleimhaut ist in der ganzen Fläche oder nur an Rändern und Spitze intensiv hochroth gefärbt. Die Mitte der Oberfläche ist von einem mehr weniger dünnen Schleimbelag überzogen. Im vordern Drittheil der Zunge und namentlich an den Rändern erscheinen die Papillen als hochrothe, hanfkorngrosse spitzige Wärzchen. Die Epidermis ist von ihrer Oberfläche abgelöst; daher erscheinen sie auch theilweise in der Mitte der Zungenoberfläche durch die punktirte Unterbrechung des Schleimbelags. Das Hervortreten der Zungenpapillen ist allen Krankheitszuständen eigen, in welchen eine Schwellung der solitären Follikel und Peyerschen Drüsen vorhanden ist. Daher ist sie oft auch das früheste Zeichen typhöser Affektionen. Die Röthe der Zungenränder- und spitze entspricht dagegen speziell der Blutüberfüllung und Gefässinjektion der Schleimhaut.

2. Der weiche Gaumen und die Tonsillen geben, wie bekannt, das beinahe beständige pathognomonische Zeichen des Scharlachs ab. In näherer Beziehung zur Darmaffektion sehen wir den weichen Gaumen, d. h. Gaumensegel und Zäpfchen mit Einschluss der obersten Rachenschleimhaut in verschiedenem Grade angelaufen, von intensiver, dunkler oder lichter Röthe. Auch diese Erscheinung beruht

auf einer Injektion der zur Schleimhaut gehörigen Blutgefässe, welche ihrerseits eine vermehrte Erzeugung des bedeckenden Epithels zur Folge hat. Die Schwellung der Schleimhaut gibt das Hinderniss der Bewegung ab, welches sich in den Schlingbeschwerden kund thut. — Die Schwellung der Mandeln ist von verschiedenem Umfange und auch ihr Schleimhautüberzug ist gedunsen, meist dunkelroth.

Im Allgemeinen sind also Blutinjektion und Verdickung des epithelialen Ueberzugs die Bedingungen, welche uns am Anfangstheil der Schleimhaut des Dauungskanals die Vorgänge an deren Endtheil bezeichnen.

3. Die gehinderte Darmfunktion, welche sich in der Verstopfung während der ersten Tage des Scharlachs darstellt, ist eine seit den ältesten Beobachtungen dieser Krankheit sich wiederholende Thatsache.

Die Exkremente sind bei diesem Grade der Darmaffektion fest und fäkulent, in verschiedenem Grade reichlich mit Gallenfarbestoff imprägnirt, oft trocken und bröckelig. Ihre elementare Untersuchung ergibt ausser vielen und unverdauten Resten der Nahrungsmittel (namentlich Pflanzenfasern) Spuren von Gallenpigment, Krystalle von quadratischer Grundform (überschüssige Blutsalze) und eine grosse Menge vollkommen runder, bisweilen sphäroidischer Kügelchen, halb so gross wie die Blutzellchen, die in Aether sich ausdehnten, in Essigsäure bis auf kleine Kernpunkte sich lösten. Allem Anschein nach sind diese Kügelchen von Fett durch die Unlöslichkeit in Aether unterschieden; sie sind aus dem Plasma ausgeschieden und als überflüssiges Bildungsmaterial in einer frühen Gestaltungsform entfernt worden. Epithelialzellen kommen in diesen harten Stühlen nicht vor. Dieses Fehlen der Epithelialzellen in den Stühlen während der ersten Krankheitstage ist so feststehend, dass es sich auch in mehreren Fällen, wo mit Beginn des Scharlachs Schmerz in der Ileocökalgegend und flüssige Stühle auftraten, bewährte. Wenn gleich in den ersten Tagen flüssige Stühle vorkommen, so findet man in ihnen eine

äusserst grosse Zahl von dreiseitigen Säulen (hemiedrisch-dihexaedrische Säule) mit vorderer und hinterer schief aufgesetzter Endfläche, die zu einer stumpfen Endkante verbunden sind. Die Menge ausgeschiedener Erdphosphate weist auf eine grössere Masse von ergossnem Plasma hin. Mit der Umbildung der organischen Bestandtheile desselben zu Epithelialzellen wird die adäquate Menge überschüssiger Erdsalze aus dem Heerde krankhafter Neubildung entfernt.

4. Die mehrtägige Zurückhaltung des Stuhls, die schwierige, oft schmerzhafte Entleerung ist ebenfalls ein wichtiges Zeichen der Darmaffektion. Sowie die Veränderungen der Rachenschleimhaut die Muskelaktion hindern und die Schlingbeschwerde erzeugen, bewirken auch die beginnenden, eben beschriebenen Krankheitsvorgänge auf der Darmschleimhaut die schwierigere und seltnere Kontraktion der intestinalen Muskelfasern. Die mechanische Belastung der Muskelschicht durch eine von Blutüberfüllung und krankhaftem Produkt regelwidrig geschwellte Schleimhaut hindert die gesetzmässige, typische Innervation derselben.

Zweiter Grad der Darmaffektion: Ablösung des epithelialen Ueberzugs der Schleimhaut; gleichmässige Röthe und Wulstung derselben, beinahe wundes Aussehen der inneren Darmoberfläche.

Die Entwickelung dieser Form aus der vorhergehenden findet ihre Rechtfertigung in dem Krankheitsverlauf. Sie tritt nur in den späteren Zeiträumen und zwar alsdann auf, wenn die oben angegebenen Erscheinungen den Verlauf der vorher beschriebenen Darmaffektion angedeutet haben. Sie wird meist das tödtliche Ende herbeiführen und um der Wichtigkeit derselben willen halte ich mich wiederum an die Erwähnung einzelner Fakta:

Frau R., 41 Jahr alt, kam unter den bekannten Symptomen einer heftigen Eruption in das Krankenhaus. Stuhlverstopfung währte bis wenige Tage vor ihrem Tode, kurz vorher erfolgten zwei bis drei Entleerungen von breiähnlicher Konsistenz. Am 18ten Tage wurde die Desquamation

durch eine in allen Zeichen ausgesprochne Arachnitis aufgehalten, welche nach 5tägigem Verlauf tödtlich endete.

Körper mittler Grösse, Kopfhaar schwarz, Iris braun, Brustkorb eingesunken wie der marastische; Bauchdecken im untern Theil etwas aufgetrieben und gespannt. Leichenstarre vollständig.*)

Magen von Flüssigkeiten stark ausgedehnt, seine Schleimhaut gewulstet. An einer Stelle im untern Theil des Jejunum in der Länge von 5 Zoll und in der unteren Hälfte des Krummdarms zeigt die Schleimhaut folgende Veränderung: sie ist im Ileo in grosse Querfalten von Grösse und Ansehen der Kerkringschen Falten aufgewulstet, hellkarminroth, von sammetartig erscheinendem Glanze und an einzelnen Stellen mit kleinen schwärzlichrothen, membranenähnlichen Gerinnseln bedeckt. Zwischen diesen Falten sind die

---

*) Der Schädel durfte nicht geöffnet werden. Beide Lungen an den Spitzen zellig angeheftet, den Brustraum nicht ausfüllend. Der pleuritische Ueberzug ist an diesen Stellen etwas verdichtet, schwärzlich tingirt. Das Gewebe der obern Lappen ist trocken, schwärzlich braun; in dem der untern Lappen wird schaumiges, dünnflüssiges, hellkarminrothes Blut auf der Schnittfläche entleert. Im Herzbeutel ist kein Serum ausser einer geringen Befeuchtung der serösen Haut. Im linken Ventrikel sind einige nur die Wandungen färbende, hellrothe Blutstropfen. Der rechte Ventrikel hängt welk und gebeutelt herab; im rechten Vorhof ist eine kleine Menge vollkommen zerfliessenden Faserstoffs und wenig dunkelrothes Blut.

Leber ist im Längendurchmesser vergrössert, ihr Gewebe ist fest, lichtbraun, blutreich bis in die feinsten Gefässe. Die Gallenblase ist von dunkelbrauner, zähflüssiger Galle ausgedehnt. Die Milz ist im Gewebe locker, blutreich, graubraun mit rothen Körnern gemischt. Beide Nieren, besonders die rechte stark geschwellt durch Einlagerung eines röthlich weissen, faserstoffigen Exsudats. — Die Ovarien sind marastisch abgeplattet durch eine allseits umgebende fibro-kartilaginöse Exsudatschicht. Die Gebärmutter ist von fibroiden Massen streifig durchlagert. Die Harnblase ist zusammengezogen, leer.

Die Erkrankung der Darmschleimhaut tritt in Verbindung mit der pathologischen Veränderung der Blutmasse selbstständig als Todesursache auf.

acht untersten Peyerschen Placques seicht über die umgebende Schleimhaut erhoben und haben eine netzförmige Oberfläche.

Die Falten im obern Theil des Krummdarms ragen wenig hervor, sind unregelmässig mit einander verzweigt und von blasser Färbung. Die Karminröthe ist besonders auf dem gewulsteten Theile der Schleimhautfalten des untern Ileum gleichmässig, von feuchtem, glänzendem Ton, während sie in den Tiefungen der Schleimhaut diffuser und ungleichmässig ist.

Das in den Schleimhautfalten haftende schwärzliche Gerinnsel ist dem lockern Faserstoffgerinnsel in den Herzen der Typhusleichen an Färbung und Konsistenz vergleichbar. Diese scheinbar fibrinösen Konvolute lagen besonders als membranenähnliche Stücke im obern Theil des Dünndarms. Sie bestanden sämmtlich aus einer ausserordentlich grossen Anzahl länglich-viereckiger und längsovaler Zellen des Cylinderepithels, mit einem vollkommen runden von Kernkörperchen erfüllten Kern und übrigens nur feinkörnigem Inhalt. Viele von ihnen waren mit deutlichem geschwänzten Ende, einzelne mit Flimmerhärchen an dem einen Ende versehen; andere waren fadenförmig aufgereiht. Sämmtliche Zellen zeigten ihre Neubildung durch die vollendete Gestaltung, die unversehrten Kerne an. Ausser diesem Hauptbestandtheile fanden sich in dem fibrinösen Gerinnsel runde Enchymkörner der Darmdrüsen, Kerne der Epithelialzellen, eine grosse Menge von Blutkügelchen und etwas fadenziehender Schleim. In den Gerinnseln am untersten Theil des Krummdarms waren noch zahlreich kubisch-oktaedrische Kryställchen.

Die von dem Gerinnsel bedeckten, dunkel gerötheten Schleimhautfalten ergaben:

1. Entweder sich völlig frei von der epithelialen Decke. Die Zotten ragten als ein Konvolut von dicht erfüllten Blutgefässen frei empor, höchstens hafteten hier und da einzelne Parthien schon völlig abgelösten Epithels. Die innerhalb der Zotten befindlichen, sehr ausgedehnten Gefässe blutroth,

aber ausgebildete Blutkügelchen nur spärlich in ihnen wahrzunehmen.

2. Oder an andern Stellen häuften sich rings um die von injizirten Gefässknäueln erfüllten Zotten sehr grosse Schichten neugebildeten Cylinderepithels untermengt mit Blutkügelchen. Diese Lagen hingen jedoch oberhalb der Zotten nicht mehr fest an, sondern lösten sich beim mindesten Drucke. Nur in dem Umfange derselben hingen diese Neubildungen fest an dem Mutterboden.

Die Peyerschen Placques waren über das normale Niveau der Schleimhaut erhaben, erreichten jedoch nicht das der ungewöhnlich geschwellten Schleimhautfalten. Die Zotten an ihrem Rande waren dünn, rankenförmig und leer; von ihrer Oberfläche war das Schleimhautepithel abgelöst.

Diese Form wurde im folgenden Falle wiederholt beobachtet:

Frau S. T., 35 Jahr alt, durch schnell auf einander folgende Geburten und den Missbrauch von Aderlässen erschöpft. Vor einem halben Jahre war sie zum letzten Male entbunden worden, der Tod ihres Kindes brachte eine anhaltende melancholische Stimmung bei ihr hervor. Vier Wochen vor ihrer Aufnahme in das Krankenhaus pflegte sie ihre beiden an Scharlach leidenden Kinder; acht Tage später klagte sie selbst über Kreuzschmerzen, Schlingbeschwerde; ihre Halsdrüsen schwollen an und der obere Theil der Brust wurde von fleckigem rothen Ausschlag bedeckt. Da sie sich trotzdem allen Witterungseinflüssen aussetzte, verfiel sie plötzlich in furibunde Delirien, welche das volle Bild der Manie ausmachten, mit der vorherrschend monomaniatischen Fixirung der Einbildungskraft, dass sie Mörderin ihres Kindes sei. Fortwährend grosse Pulsfrequenz, erhöhte Temperatur der Haut, Stuhlverstopfung, bis kurze Zeit vor ihrem Tode mehre flüssige Stühle eintraten. In den letzten 12 Stunden kehrte das Bewusstsein wieder.

Körper gross und mager, Kopfhaar dunkelschwarz, Iris braun. Brustkorb oben abgeplattet, im untern Theile von

beginnender fassförmiger Ausdehnung. Bauchdecken gespannt, Zeichen schnell fortgeschrittener Fäulniss.

Schädelgewölbe oval, an der linea occipitalis superior zwei von einander entfernte, völlig ausgebildete Hinterhauptshöcker. Längenblutleiter mit flüssigem Blut und Faserstoffgerinnsel erfüllt, ebenso der sin. quartus, die Hinterhauptsund Felsenbeinblutleiter von dunkel violettem flüssigen Blute ausgedehnt. Die Arachnoidea etwas getrübt. Die Markmasse des Hirns, äusserst fest und zähe, zeigt zahlreiche Blutpunkte auf dem Durchschnitte. Die graue Substanz des rechten Corpus striatum ist vollkommen breiartig weich, mürbe, von mattgrauer Färbung. Das kleine Hirn ist mit Blut überfüllt. Am Schädelgrunde nur wenige Tropfen klares Serum.

Beide Lungen zusammengesunken, füllen nicht ein Drittheil des Brustraums; sie sind an die Wirbelsäule angedrückt, auf der Oberfläche schwärzlich grau marmorirt. Das Gewebe ist im obern rechten Lappen schwärzlich braun und trocken im untern mit sehr wenig hellröthlichem Serum getränkt. Im obern Lappen der linken Lunge ist das Gewebe hellröthlich und trocken, im untern dunkelroth, dichter, viel dunkelrothes, mit schaumigem Serum vermischtes Blut auf der Schnittfläche entleerend. Der Herzbeutel leer, die seröse Haut trocken. Der Herzmuskel ist blass braunroth; beide Ventrikel leer, in den Vorkammern sind einige Tropfen schmutzig braunrothen, dünnflüssigen, grauschwärzlich abfärbenden Blutes.

Leber im Dickendurchmesser verkleinert, tiefer nach abwärts reichend, mürbe, bräunlich gelb, sehr fettreich. Die Milz ist von gewöhnlichem Umfange, mürbe, rothbraun. Die Nieren sind blass, atrophisch, die Oberfläche der linken granulirt, die Kortikalschicht fast völlig geschwunden,

Die Schleimhaut des Kehlkopfs ist blassroth. Die Schilddrüse ist stark geschwellt, von zahlreichen Choloidbälgen durchsetzt.

Die Magenschleimhaut ist stark gewulstet und auf der Höhe derselben hochroth injizirt. Im untern Theil des Jeju-

num und durch das ganze Ileum ist die Schleimhaut dunkelkarmoisinroth derartig injizirt, dass dadurch die feinsten Gefässverzweigungen sichtbar werden und die ganze Oberfläche ein fein getüpfeltes Ansehen erhält. Die solitären Drüsen sind geschwellt ohne Injektion der bedeckenden und benachbarten Schleimhaut. In der Mitte und am Ende des Krummdarms ist eine Peyersche Placque in längsovaler Form geschwellt, auf dem Durchschnitte ein sukkulentes weisslich graues Gewebe.

Auf der gerötheten Schleimhaut des Kehlkopfs zeigt sich eine grosse Menge über einander gelagerten Cylinderepithels mit Flimmerepithel auf der Spitze. Auf der blassrothen Schleimhaut der Speiseröhre ist das Cylinderepithel nicht vermehrt.

In der Darmschleimhaut sind an den röthlich injizirten Stellen die Zotten in hohem Grade ausgedehnt, an ihrem Grunde eine grosse Menge bluterfüllter Gefässe, die auch theilweise in das Innere der Zotten zu verfolgen sind, Tab. IV. Fig. 26. Im obern Theil des Jejunum sieht man die Zotten noch von der Epithelialdecke überzogen; zwischen ihnen ist eine Menge neugebildeten Cylinderepithels von länglich ovaler und fast oblonger Gestalt mit Zellkernen und kleinkörnigem Inhalt. Die Bildung von geschwänzten, länglich ovalen und rundlichen Exsudatzellen — analog den Bildungszellen des Zellgewebes gestaltet — erstreckt sich in die submuköse Faserschicht. Selbst an denjenigen Stellen, wo die Schleimhaut nur geschwellt ist ohne Gefässinjektion, ist eine vielfache Lage neuen Epithels vorhanden.

Die solitären Follikel zeigen unter den geschwellten Zotten zahlreiche rundliche und geschwänzte Exsudatzellen.

Während der Krankheit charakterisirt sich dieser Zustand des Darmkanals durch folgende Zeichen:

1. Die Zunge ist entweder gleichmässig roth und trocken, bisweilen ganz dürr; oder noch häufiger erscheint sie etwas geschwellt, hochroth, aber etwas feucht und der Schleimbelag fehlt gänzlich, oder er ist ein dicker weisslicher

Ueberzug, der nach den Zungenrändern hin wie abgelöst erscheint. Bei trockner Zunge bleiben die hervorragenden Papillen deutlich sichtbar, bei geschwellter, feuchter und rother Zunge verschwindet ihre Erhebung. Bei Ablösung grosser Stellen der Schleimhaut war die Zunge rothbraun, dürr und auf der Mitte mit umschriebnen linsengrossen Schorfen bedeckt.

2. Die Anschwellung der Mandeln nimmt in diesem Zeitraume oft ab, bisweilen bleiben sie vergrössert und tiefer geröthet. Sehr selten gehen sie in Vereiterung über. Die Schleimhaut des weichen Gaumens und Rachens ist von weisslichem, schaumigem Sekret mehr weniger bedeckt, die Röthung desselben ist nicht konstant.

3. Die Stuhlentleerungen sind meistentheils dünnflüssig, anfangs dunkelbraun gefärbt, fetid; späterhin mit flockigen Massen gemischt; in sehr akut verlaufenden Fällen oft braungelblich, lichtgelb wie eine mit starrgewordenen Theilen gemengte, zähflüssige Gallerte (évacuations glaireuses). Die Färbung hat bisweilen mit dem Auswurf Pneumonischer Aehnlichkeit (couleur jus-pruneaux). Die Entleerung geschieht sehr häufig und wird zuletzt oft unwillkürlich. Die Exkremente enthalten stets fragmentäre Epithelialmassen, oft grosse Stücke zusammenhängender Epithelialplatten. Die gallertähnlichen, gelblichen Stühle zeigen die zusammenhängenden Massen mit noch kenntlichen Ueberresten der Zotten am häufigsten, in diesen Stühlen ist beständig eine grosse Menge von Blutkügelchen, welche Beimengung den Farbenton erklärt. Die eigenthümlichen Krystalle des Erdphosphats, sehr oft in deutlicher Zwillingsform, werden stets in den Stühlen gefunden. Spuhlwürmer gehören zu einem häufigen Vorkommen darin.

Die Losstossung des Schleimhautepithels in grösserem oder geringerem Zusammenhange, der Blutaustritt aus den blosgelegten Gefässen, die Entfernung der Parasiten, welche auf dem zer-

störten Nahrungsheerde nicht mehr vegetiren können, der Eintritt heftiger und häufiger Kontraktionen der intestinalen Muskelschicht und der Ausgang derselben in Lähmung: sind also entschieden Zeichen von pathologischer Bedeutung.

Dritte Form der Darmaffektion: Vereiterung der Darmschleimhaut, Geschwürsbildung.

Diese Form ist nur in folgendem Einzelfalle vorgekommen; sowohl aus diesem Grunde, als auch wegen ihres Ausganges in Darmdurchbohrung stelle ich ihre Selbstständigkeit in Frage und empfehle ihre Prüfung und die Kritik durch analoge Fälle andern Beobachtern.

Ein junger Mann kam in Behandlung, nachdem er vor vier Wochen von Scharlach mit Halsentzündung ergriffen worden war. Unter den Erscheinungen einer umschriebnen akut verlaufenden Bauchfellentzündung wurde der Kranke drei Tage im Hospital verpflegt. Die Exkremente wurden fast halbstündlich entleert, sie waren dünnflüssig, dunkelbraun und enthielten grosse Mengen fragmentärer, sowie völlig ausgebildeter Epithelien.

Körper mager, Kopfhaar und Regenbogenhaut braun. Der Brustkorb eingesunken gleich dem marastischen, Bauchdecken gespannt, Hautdecken glänzend weiss.*)

---

*) Schädelgewölbe oval, Längenblutleiter mit festem Faserstoffgerinnsel erfüllt. Die weiche Hirnhaut leicht getrübt und in grossen Stücken ablösbar. Das Gehirn fest, zähe, blutreich. Die Hinterhauptsblutleiter ebenfalls von Faserstoffgerinnsel erfüllt.

Die zusammengefallnen Lungen nehmen nur die Hälfte des Brustraums ein; ihr Gewebe ist in den obern Lappen schwärzlich grau, trocken, blutleer, auf der Schnittfläche der untern findet sich wenig dunkelschwärzliches Blut. Im Herzbeutel sind drei Drachmen klares Serum, der Herzmuskel ist blass braunroth; im rechten Vorhof ist schlaffes Faserstoff- und Blutgerinnsel.

Die Leber dunkelbraun, blutreich; die Gallenblase enthält bräunlich gelbe, dickflüssige Galle. Die Milz ist klein, ihre Kapsel geschrumpft, das Gewebe derselben locker, blassbraun. Die Nieren sind blassroth, blutarm.

Die Schleimhaut des Magens ist verdünnt und leicht abstreifbar. Der Peritonäalüberzug der dünnen Därme ist verdickt, getrübt, leicht zerreisslich, an einzelnen Stellen sind die Darmschlingen durch festes, geronnenem Eiweiss ähnliches Faserstoffgerinnsel an einander geheftet, an anderen ist die peritonäale Darmschicht von braunröthlich und schiefergrau tingirten Exsudaten durchsetzt.

Die Schleimhaut des untersten Dünndarmtheils, von zwei Fuss oberhalb der Bauhinschen Klappe an ist dunkelpurpurroth gefärbt, gleich den Kerkringschen Falten quer gefaltet, an einzelnen 1½ bis 2 Zoll entfernten Stellen ist die Schleimhaut in bohnen- und thalergrossem Umfange ausgefallen; der diese Stellen umgebende Schleimhautsaum bildet einen völlig unregelmässigen, zickzackförmigen Rand von geringer Erhebung und dunkelbräunlich rother Färbung, der von der Submucosa gebildete Geschwürsgrund ist merklich hellroth tingirt. Das sechste dieser Geschwüre nach abwärts zeigt dicht an der Gekrösinsertion eine linsengrosse, rundliche Durchbrechung sämmtlicher Häute; der peritonäale Ueberzug ist im Umfang dieser Oeffnungsstelle mit einer dicken, gelblich weissen Exsudatmasse belegt. Die Mesenterialdrüsen sind stark geschwellt.

Der Geschwürsgrund ist aus der elastischen Faser in unregelmässigem Netze gelagert, aus dicht erfüllten Blutgefässen und zahlreichen Fettzellen gebildet; es findet sich in demselben keine Spur von Schleimhautepithel und Zotte; der Geschwürsrand zeigt eine dichte Einfassung bluterfüllter Zotten, hier und da ist an ihnen die epitheliale Umkleidung abgelöst.

Wenn diese Form durch ihr vereinzeltes Vorkommen als abweichende pathologische Bildung im Vergleich zu der häufigeren und daher als Norm aufgestellten Art der Schleimhautaffektion erscheint, wird diese Annahme noch mehr dadurch bestätigt, dass in diesem Vorkommen eine Kombination mit dem Zerfallen sämmtlicher Darmschichten gegeben ist, welche jedes Mal zu der partikulären Schleimhautaffek-

tion nicht ursprünglich, sondern nur durch eine Veränderung der pathologischen Bildungsvorgänge hinzutritt. Deshalb reihe ich auch hieran diejenigen Abweichungen, welche im Ganzen nur den Ort und das Quantum der Schleimhautaffektion betreffen und deren Vorkommen überhaupt nur in den zu nennenden drei Beobachtungen konstatirt wurde:

1. Anomalie der ersten Form: gehinderte Infiltration der Peyerschen Placques.

Ein Jüngling von 16 Jahren wurde mit den Erscheinungen der Halsentzündung, Bauch- und Hautwassersucht aufgenommen. Die Abwesenheit jeder andern Veranlassung zu den serösen Exsudaten, die gleichmässige Gedunsenheit des Körpers, die umschriebene Purpurröthe des Gaumensegels und das epidemische Verhalten rechtfertigten die Annahme einer Angina scarlatinosa und liessen das Statthaben der serösen Infiltration als Folge der gehinderten Exanthembildung ansehen. Vier Tage nach seiner Aufnahme verfiel er in allgemeine Konvulsionen, die ihn nach 24 Stunden tödteten.

Der Körper war gross, gut genährt, das Kopfhaar braun, Iris dunkelbraun, Hautdecken von glänzend weisser Farbe.

Schädelgewölbe oval, die Diploë äusserst blutreich. Die weiche Hirnhaut ist über den gewölbtesten Theil der grossen Hemisphären hin etwas verdickt, trübe durchscheinend, schwer von der unterliegenden Hirnmasse abzulösen, ihre Gefässe strotzen von dunklem Blute. Die Markmassen des Hirns sind fest, glänzend weiss und zähe. In den vordern und hintern Hörnern beider Seitenventrikel, die etwas ausgedehnter sind als gewöhnlich, einige Tropfen blutiges Serum; am Schädelgrunde 2 Drachmen klares Serum. Die Hinterhaupts- und Felsenblutleiter sind von dickflüssigem, dunkelviolettem Blute erfüllt.

In jeder Brusthälfte sind an zwei Unzen missfarbiges, röthliches Serum. Beide Lungen sind zusammengefallen, nehmen nicht die Hälfte des Brustraums ein, ihre Oberfläche ist schmutzig schwärzlichbraun. Auf dem Durchschnitt ent-

leeren die feineren Aeste viel hellröthliches, schaumiges Serum; das Gewebe des rechten obern Lappens ist blassbraun, hellröthlich im linken obern. Aus den untern Lappen wird eine Menge dunkelschwärzlichen mit Serum gemischten Bluts entleert. Im Herzbeutel ist eine Unze Serum, der Herzmuskel ist schlaff, blassbraun, in den Vorhöfen ist ½ Unze flüssiges, dunkelschwärzliches, abfärbendes Blut.

Die Leber ist im Breitendurchmesser vergrössert, dunkelbraun und so blutreich, dass auch aus den kleineren Venensinus ein Strom dunkelschwärzlichen, zähflüssigen Bluts entleert wird. Gallenblase voll dunkelbrauner, zähflüssiger Galle. Milz wenig vergrössert, auf der Schnittfläche ist das Gewebe lichtroth, mürbe, von traubigem Aussehen, mit sehr zahlreichen, graulich weissen Körnern. Pankreas derb, grobkörnig. Die Magenschleimhaut ist blass und dünn.

Der peritonäale Ueberzug der dünnen Därme ist verdickt und bis zur Undurchsichtigkeit getrübt. Die Schleimhaut derselben zeigt folgende Veränderung:

Vom Anfangstheile des Krummdarms an sind in der übrigens blassgrauen Schleimhaut in ihrem konvexesten Theile an den Stellen der Peyerschen Placques die umgebenden Gefässe im ganzen Umfange bis in die feinsten Aeste dunkelröthlich injizirt. Während dieselben die obern nur sehr wenig erhobenen Placques mit den feinen Gefässenden kranzförmig umgeben, sind an den nächst tieferen Placques von der Peripherie aus die feinsten kreisförmigen und linsengrossen Adernetzchen über die ganze Fläche ausgebreitet. In den untersten Placques ist durchaus keine Gefässinjektion mehr sichtbar, sie sind gleichmässig geschwellt, von einer sukkulenten, gelblich grauen Masse.

Die Nieren sind blutreich; die Harnblase ist zusammengezogen, leer; ihre Schleimhaut durch Schwellung des submukösen Gewebes faltig emporgehoben.

Die Placques, die von feinen Gefässnetzen durchzogen waren, zeigten die Zotten von dicht erfüllten Blutgefässen ausgedehnt und in eine sehr dünne Schicht neugebildeten

Cylinderepithels gelagert. Die Zotten der umgebenden Schleimhaut waren durchaus ohne Vergrösserung ihres Volums, von rankenförmig sich zuspitzender Gestalt, ohne Gefässinjektion. Die Epithelialschicht war auf der Oberfläche der untersten Peyerschen Placques aus vielfach über einandergestellten Reihen von Zellen gebildet.

Dass diese Gefässinjektion stets der Infiltration der Wülste vorausgehe, ist wahrscheinlich, thatsächlich ist sie aber nur in diesem einzelnen Falle beobachtet worden. Die langsamen Fortschritte und die Ungleichmässigkeit derselben an den verschiedenen Stellen der affizirten Schleimhaut haben in dem gegebnen Falle die Anomalie ausgemacht.

2) Anomalie der ersten Form. Schnelle Rückbildung der Infiltration.

Ein achtjähriges Mädchen kam am achten Tage der Krankheit in Behandlung: das fleckige blaurothe Exanthem bedeckte gleichmässig den brennend heissen Körper; der Halsschmerz war äusserst heftig bis zum ringförmigen Knorpel hinab; Heiserkeit. Das Gaumensegel war dunkelroth tingirt, geschwellt, die Tonsillen nicht affizirt. Die Zunge war roth, lederartig trocken, die Gefässaktion sehr lebhaft. Die Stuhlentleerung bestand aus festen braunen, fäkulenten und flüssigen Massen, mit mehren Spuhlwürmern. Die elementare Untersuchung fand darin viele fragmentäre Epithelialzellen, eine grosse Zahl rundlicher Körnchen, — die in Essigsäure, aber weder in Aether noch in Alkohol löslich waren — sowie eine geringe Anzahl rhombischer Kryställchen. Am neunten Tage trat Reizung der Hirnhäute und Hyperämie des Gehirns ein, am zehnten erfolgte der Tod unter Konvulsionen.

Sektion 18 Stunden nach dem Tode:

Körper klein, abgezehrt, Kopfhaar dunkelblond, Augen blau. Vorgeschrittne Fäulniss.

Schädelgewölbe oval, Diploë der Schädelknochen sehr blutreich. Die Längen- und untern Hinterhauptsblutleiter von dunkelviolettem Blut und festem Faserstoffgerinnsel aus-

gedehnt. Die Arachnoidea ist im Decktheil der grossen Hemisphären und des vierten Ventrikels getrübt, leicht ablöslich, die Pachionischen Granulationen zu bohnengrossen, sero-fibrösen Plättchen vergrössert. Die Markmassen des Hirns sind fest, zähe, blutreich. Das vordere und hintere Horn beider Seitenventrikel, sowie der dritte Ventrikel enthalten einige Tropfen blutiges Serum. Das kleine Gehirn ist sehr blutreich. Am Schädelgrunde sind 2 Drachmen klares Serum.

Die Schleimhaut des Kehlkopfs ist an der Stelle des linken Giesskannenknorpels zu einer bohnengrossen, ödematösen Geschwulst erhoben. Im übrigen Theil des Kehlkopfs ist sie mit einem dünnflüssigen, weisslichrothen Sekret bedeckt. Die Schleimhaut der Luftröhre ist gleichmässig dunkelroth tingirt. Die Schleimhaut der Speiseröhre ist blassroth, verdünnt, die Muskelschicht derselben, sowie die Muskulatur des ganzen Körpers braunroth und trocken.

Die Lungen sind zusammengefallen, füllen nicht die Hälfte des Brustraums und liegen an der Wirbelsäule an. Ihre Oberfläche ist emphysematös, das Gewebe des obern Lappens blassbraun, trocken, nur auf dem Durchschnitt der grössern Gefässe wird dunkelviolettes Blut entleert, das der untern Lappen ist krepitirend, blutreicher. Der Herzbeutel ist leer, die Wände sind nur wenig mit Feuchtigkeit bedeckt. Der linke Ventrikel ist etwas vergrössert, in demselben festes Blutgerinnsel; in der rechten Kammer und Vorhof festes Blut- und Faserstoffgerinnsel.

Leber reicht bis zum linken Epigastrium hinüber, ist lichtgelb, die Gallenblase von zähflüssiger Galle ausgedehnt. Die Milz ist klein, ihr Gewebe blassroth, mürbe. Pankreas kleinkörnig, blutarm. Der Magen sehr ausgedehnt, die Schleimhaut des konvexesten Theils von varikös ausgedehnten Gefässen durchzogen, an sehr zahlreichen, dicht gedrängten, umschriebnen linsengrossen Stellen dunkelroth tingirt. Die Schleimhaut des Krummdarms ist blass, verdünnt, an dem der Gekrösinsertion gegenüberliegenden Theile

derselben sind in der obern Krummdarmhälfte die Peyerschen Placques in länglich ovaler Form über die umgebende Schleimhaut erhoben, grauröthlich und sukkulent. Sie nehmen nach der Blinddarmklappe hin allmälig in Erhebung ab, die beiden untersten sind in gleichem Niveau mit der umgebenden Schleimhaut, von der netzförmig erscheinenden Oberfläche der areolirten Typhusplacque.

Die Nieren blassroth, blutarm; die Harnblase zusammengezogen, leer. Uterus und Ovarien marastisch, d. h. in der Entwickelung schon zurückgegangen.

Ein Lager neugebildeter, Epithelialzellen, mit rhombischen Krystallen vermengt, bedeckt die Oberfläche, die Zotten sind im Bereiche der obern Placques geschwellt, die untern in unveränderter Form. Die Epithelialschicht ist auf den untersten, areolirten Placques völlig losgestossen.

3) Anomalien der zweiten Form. Abnorme Lokalisation auf der Dickdarmschleimhaut: die Ablösung der Schleimhaut auf derselben in verschiednem Masse vorgeschritten:

L., 20 Jahre alt, von kräftigem Knochenbau, wurde mit rheumatischen Schmerzen in Knie- und Fussgelenken aufgenommen. Am vierten Tage seines Aufenthalts im Hospital trat ein Frostanfall ein; Haut des Gesichts und der Brustdecken wurde am folgenden Tage gedunsen und matt geröthet. Die Halsdrüsen stark geschwollen von begrenzter matter Röthe, die Schlingbeschwerden gross, Zunge mit weisslichem Schleimbelag. Der Ausbruch von Scharlachröthe der gesammten Hautdecken erfolgte am siebenten Tage. Am achten Tage verfiel der Kranke in Unruhe und Angst; es trat Husten ein, Schleimrasseln wurde am Thorax hörbar, in den Herzkammern und Karotiden Blasen statt des ersten Tons. Dünnflüssige gelbe Stühle voll zusammenhängender Stücke Cylinderepithel, fliessende Schweisse, spärlicher eiweisshaltiger Urin, weicher Puls von 120 Schlägen. Tod am achten Tage.

Körper gross, gut genährt. Kopfhaar blond, Augen

blau, Brustkorb stark geschwellt. Die Hautdecken des Bauchfells, der untern Extremitäten und der ganzen Rückenfläche des Rumpfes intensiv lividroth. Die vordere Fläche des Körpers mit hanfkorngrossen, von wasserheller Flüssigkeit erfüllten Bläschen bedeckt.

Das Schädelgewölbe oval, der Längenblutleiter hält etwas flüssiges, violettes Blut nebst Faserstoffgerinnsel. Das Gehirn ist fest, die glänzend weisse Markmasse ist blutreich, ebenso das kleine Gehirn mit Blut überfüllt. Die Sinus quartus, occipit., transvers. und s. foramin. ovalis strotzen von dunkelviolettem Blut und lockerm Faserstoffgerinnsel. Am Schädelgrunde sind 2 Drachmen klares Serum.

Beide Lungen sind frei bis auf eine leichte Anheftung des rechten obern Lappens. Das Gewebe der obern Lappen ist blassröthlich, krepitirend und entleert schaumiges Serum auf dem Durchschnitt. Der untere Lappen der rechten Lunge ist dunkelroth, blutreich, aber krepitirend.

Im Herzbeutel sind 2 Drachmen klares Serum. Der Herzmuskel ist beutelartig gefaltet, der linke Ventrikel völlig leer, rechter Ventrikel, Vorkammer und Lungenarterie sind dicht erfüllt von serös durchfeuchtetem Faserstoffgerinnsel nebst flüssigem, dunkelviolettem Blute und etwas zerstücktem Blutgerinnsel. Die Muskelmassen des ganzen Körpers blassbraun, mürbe, serös durchfeuchtet.

Leber blutreich mit beginnender Scheidung der Substanzen. Die Milzkapsel verdickt, leicht ablöslich; das Gewebe hellroth, weich.

Der Magen stark ausgedehnt, seine Schleimhaut blass. Die Schleimhaut der dünnen Därme mässig geschwellt, blassgrau, im mittlern Theil des Ileum verdünnt und blass, die Venen daselbst bis in die feinsten Aeste ausgedehnt und varikös. Die unterste Peyersche Placque ist geschwellt, wenig über die benachbarte Schleimhaut erhoben. Die Schleimhaut des gesammten Dickdarms bis zum Ausgange des *S romanum* ist in zahlreichen Wulsten emporgeschwellt, und zwar vorzugsweise in dem der Gekrösinsertion nahe liegen-

den Theile und auf der Oberfläche blassroth gefärbt. Die Schleimhaut der Harnblase ist verdünnt und blass.

Auf den gerötheten Stellen ist die Epithelialschicht des Darms völlig losgelöst, die Gefässe sind in hohem Grade ausgedehnt.

Im Rückblick auf diese Reihe konstanter Vorgänge in der Darmschleimhaut während des Scharlachexanthems drängt sich die Frage auf: in welcher pathologischen Funktion erscheint hier die Darmschleimhaut im Verhältniss zu der andern häutigen Ausbreitung des Körpers?

Die Beantwortung kann nach den ungeschminkten Thatsachen folgende sein:

1. Mit der durch die spezifische Blutmischung bedingten Hyperämie der äussern Haut entsteht eine Hyperämie der submukösen und granulirten Schicht der Darmschleimhaut. Diese bringt nothwendig eine Ablösung des Cylinderepithels und Neuerzeugung desselben hervor. Die Schicht organischer Muskelfasern ist während dieser Epoche einer verminderten Innervation theilhaftig. Soweit ist die pathologische Funktion der Darmschleimhaut in jeder Scharlachform eine gesetzmässig gleichzeitige Erscheinung.

2. Mit verminderter Hyperämie der Haut, seltner mit höherer Intensität derselben wird der Blutreichthum und die daraus herzuleitende Transsudation und Neubildung von Cylinderepithel auf der Darmschleimhaut gesteigert. Das Gesetz der Kontinuität zwischen äusserer Haut und dem innern Ueberzuge des Darmkanals ermöglicht das stärkere Hervortreten der Hyperämie auf einem andern Abschnitte einer gleichsam integrirenden Fläche. — Der Eintritt dieser übermässigen Neubildung, durch die oben angeführten Symptome im Leben charakterisirt, gehört zu den abnormen Scharlachformen und ist daher nicht mehr zu den jederzeitigen Vorgängen desselben zu rechnen.

3. Die Erscheinung der pathologischen Sekretion der Darmschleimhaut tritt in typischer Losstossung derselben dann hervor, wenn entsprechend der zu geringen Hyperämie

der äussern Haut die Losstossung des epidermidalen Pflasterepithels verzögert wird. Die Funktion der abnormen Ernährung und der abnormen Sekretion halten in gleicher Art das Gesetz der Kontinuität inne*).

4. Mit der Losstossung des abnorm erzeugten Cylinderepithels wird die Darmmuskelschicht in frequente Innervationen versetzt. Man kann dies eine motorische Reflexreizung, durch die Reizung der peripherischen Sekretionsnerven bedingt, nennen. Mit gleichzeitig erhöhtem Blutreichthum in dem submukösen und intermediären Stratum entsteht Anämie der äussern Haut und die Desquamation derselben cessirt.

5. Die Wiederkehr der pathologischen Verrichtung der äussern Haut kann die Losstossung des intestinalen Schleimhautepithels begrenzen und zum Normalzustande zurückführen. Im entgegengesetzten Falle treten Diabrosen der ihrer Bedeckung theilweise beraubten Gefässausbreitungen, Zerstörungen oder Atrophie der intermediären und submukösen Häute ein, welche zur Auflösung des Lebens führen.

6. Nächst der Darmschleimhaut übernehmen in einzelnen Epidemien die Nasenschleimhaut, in andern die schleimhäutigen Ausbreitungen der Nieren in Folge eines Verwandtschaftgesetzes der ersten Entwickelung die Funktion abnormer Sekretion. Auf der Nasenschleimhaut gestaltet sich das Neugebilde in dem transsudirten Sekret durch excessive Kernbildung zur Eiterzelle; von der Schleimhaut der Harnkanälchen wird es theils als Eiweiss im Harne ausgeschieden, theils zur Gestaltung von Exsudat verwendet.

Bekannt ist es endlich, dass ausser den Schleimhäuten auch die serösen Häute zunächst durch Kontinuität (Rei-

*) Die geschilderte Darmaffektion ist während der seit December 1847 herrschenden Masernepidemie nicht gefunden worden, daher ist sie nicht etwa allen akuten Exanthemen gemeinsam. In den glücklicher Weise seltnen Sektionen der an Masern Gestorbenen fand sich nur geringe Schwellung der untersten Peyerschen Placques ohne Vermehrung des Blutgehalts oder Sekrets der Darmschleimhaut.

chert) an die äussere Haut gebunden, in dem Zusammenhang der pathologischen Funktion während des Scharlachs auftreten. Quantitative Veränderungen des Sekrets derselben bilden die verschiedenen Formen des Hydrops, welche merkwürdiger Weise mit Sekretionsmangel auf andern Abschnitten der serösen Häute einhergehen, z. B. Xerosis pericardii.

Die Bedeutung der Vorgänge auf der Darmschleimhaut während des Scharlachs sind nicht blos für die Nosologie, nein für die Praxis ein wichtiger Erwerb. Wird man nach der Kenntniss der pathologischen Prozesse noch immer mit den die nothwendige Hyperämie der Haut vernichtenden Blutentziehungen sinnlos und ohne Noth hineinfahren? Wird man die Muskelschichten, welche während der gesetzmässigen Neubildung in der Schleimhaut in einer nothwendigen Ruhe verharren, auch ferner um der lieben Gewohnheit willen durch Mittelsalze und das unentbehrliche Kalomel in eine den natürlichen Verlauf störende Thätigkeit versetzen?

7. Diagnostische Untersuchung der Darmexkrete.

Die Untersuchung der Darmexkrete und die aus derselben herzuleitenden Schlussfolgerungen sind von entscheidendster Wichtigkeit für den Pathologen Die Nährstoffe sind die Probirsteine, an welchen die mechanischen und chemischen Energien der einzelnen Apparate des Darmkanals zur Erscheinung kommen. Die Residua derselben machen den Hauptbestandtheil der Exkrete aus und haben wohl stets die Aufmerksamkeit der Aerzte, selten aber bis zur Epoche der Typhusepidemien genauere Untersuchungen hervorgerufen. Um erspriessliche Kriterien über den Werth der Residuen in den Exkreten zu erlangen, stellte ich im vorigen Jahre eine Reihe Versuche mit Dr. Rawitz an, die derselbe*) veröffentlicht und auf deren Endresultate zum Verständniss des Nachfolgenden ich hier zurückkomme.

---

*) Dr. J. Rawitz, Ueber die einfachen Nahrungsmittel. Mit Vorwort von Dr. Fr. Günsburg. Breslau 1846.

Bei reiner Fleischkost finden sich in den Exkreten des gesunden Menschen:

Bündel unveränderter Muskelfasern mit Querstreifung nach Genuss fester Fleischarten, ebensolche Bündel mit dem bedeckenden Zellstofflager und aufgereihten Kernen bei Genuss leicht verdaulicher Fleischarten; speerähnlich zerfällte Primitivfasern bei Genuss des Fischfleisches. Als Reste dieser Kost bei späterer Pflanzenkost noch einzelne Fibrillen. Nach festen Fleischsorten übrigt besonders der intermediäre Zellstoff; nach den weichen, leicht löslichen bleiben nur faserige Reste der Primitivfasern. Vollkommen unverändert bleibt die Knorpelzelle, sowie eine Quantität Fett unverbraucht nach dieser Kost ausgeschieden wird.

Die Veränderungen der Fleischarten durch Pepsinlösung, wahrscheinlich mithin der Vorgang im Magen, bestehen zunächst in Trennung der animalischen Formbestandtheile, in Muskelfaser, Zellscheide des Bündels, Knorpelzelle: eine Scheidung, die durch die mechanische Beihilfe im lebenden Körper noch wesentliche Förderung erhalten muss. Darauf werden zuerst die Muskeln longitudinell bündelweise gelöst, dann erfolgt eine Zerklüftung nach Richtung der Querfaserung, endlich verschwinden die Merkmale der Struktur in dem chemischen Magma. Der Knorpel bleibt intakt, Erdsalze und Fett werden geschieden, um in neue Kombinationen einzugehen. Durch die digestive Thätigkeit des Darmkanals werden dagegen die Fleischmassen nur in seltnen Fällen verändert, obwohl solche in den Exkreten vorkommen; meist sind nur feinfaserige Spuren von ihnen zurückgeblieben*).

Von den vegetabilischen Nahrungsmitteln finden sich in den Exkreten des Gesunden die Parenchymzelle

*) Kollegen haben mir mehrfach 2—3 Zoll lange schwärzliche und braunrothe, mit dem Stuhl abgegangene Massen zur Untersuchung übergeben, die mitunter wohl auch für abgegangene Schleimhaut oder Darm gehalten worden waren. Es sind dies Konvolute unverdauten, völlig unveränderten Muskelfleisches gewesen.

als Pflanzenmark, Amylum und Chlorophyll. Die Zellhüllen werden einzeln und in zusammenhängenden Stücken unverändert durch den Darm befördert. Der eigentliche Stärkemehlgehalt der Amylumzelle ist besonders bei Genuss der artifiziellen, vegetabilischen Nahrungsmittel völlig in der Digestion aufgegangen. Ebenso wird die Prosenchymzelle kernlos. Die Pflanzenfaser als Treppengefäss, Saftgefäss und Spiralfaser bleibt bis auf mechanische Zerfällung vollkommen unverändert. Pflanzenfasern und Zellen werden noch mehrere Tage nach Aufhören der vegetabilischen Kost mit dem Stuhl entleert.

Chlornatrium und weinsteinsaure Salze gehen ebenfalls theilweise durch den Darmkanal hindurch.

Der Intestinalkatarrh bringt einen dünnflüssigen Stuhl mit sich, welcher folgende Bestandtheile zeigt: 1) Exsudatzellen von 0,007—0,01 mm., welche einen deutlichen Kern und sehr feinkörnigen Inhalt mit sich führen; 2) Zellkerne von 0,003—0,005 mill. diam. mit punktförmigen Kernkörperchen. Bisweilen fehlen die Exsudatzellen und sind nur solche Kerne enthalten; 3) Klinorrhombische Krystalle des Erdphosphats; die Menge derselben variirt sehr; in einzelnen Intestinalkatarrhen finden sie sich erst nach mehrtägiger Dauer.

Von den Nahrungsmitteln der meist auf vegetabilische Kost gesetzten Kranken übrigen inhaltlose Prosenchymzellen, in welchen Reaktionsversuche mit Jod keinen Amylumgehalt anzeigen, und Treppengefässe.

Die Ausscheidung von Erdphosphaten erfolgt im Normalzustande bei animalischer und vegetabilischer Kost in geringer Menge; ihr massenhaftes Vorhandensein ist pathologisch. Die Bildung der Exsudationszellen ist stets abnorm und kömmt in relativ gesunden Zuständen nur bei unzweckmässig fetter Nahrung vor. Das Vorkommen der gedachten Pflanzenstoffe ist abnorm.

Dieser beginnende Exsudativprozess, der durch seine Beschränkung auf den Follikelapparat des Darmkanals cha-

rakterisirt und gewöhnlich als Katarrh bezeichnet wird, kömmt als primärer Krankheitsprozess, sowie nach Anwendung drastischer Arzneimittel und als Erscheinung einer pathologischen Sekretion bei Krankheitsvorgängen in andern Schleimhäuten vor, z. B. bei kroupöser Pneumonie.

Der Stuhlgang bei Exsudation in die Darmschleimhaut mit fibrinöser Blutmischung, Enteritis, ist im Beginn der Krankheit meist zähflüssig, gelblich bis dunkelbraun, oft mit blutstreifigen Schleimflocken vermengt. Die Formelemente sind Blutkörperchen, Schleimzellen von 0,015 mm. mit einem Kern von fein granulirtem Inhalt, fadenziehender Schleim und sehr zahlreiche Exsudatzellen, die auf der Oberfläche durch Quertheilung wie Dotterkugeln gefurcht sind. Entweder ist diese mehrfach beobachtete Zellenfurchung die Grundlage zu neuer Bildung, wofür die Analogie andrer Zellenentwickelung spricht, oder sie ist die Vorbereitung zum Uebergang in die Körnchenzelle. Erdphosphate kommen nicht in grosser Menge in solchen Stühlen vor. Mit dem Fortschritt der Krankheit weicht die Zahl der Exsudatzellen der Masse von vollkommnen Eiterzellen. Unter den von der Nahrung übrigenden Bestandtheilen sind die in den Parenchymzellen gelagerten Stärkemehlkörner, durch ihre Reaktion auf Jodtinktur erkennbar, bemerklich. Das völlige Unversehrtbleiben der Stärkemehlzellen von der Verdauung spricht für gleichzeitige Affektion des Magens. Mit der Andauer der Krankheit findet man nur Exsudat- und Eiterzellen massenhaft im Stuhle, gleichzeitig mehrt sich die Aussonderung der Erdphosphate.

Die Exkremente bei dem kroupösen Prozess auf der Schleimhaut des Dickdarms — Dysenterie — sind von besoderer Wichtigkeit. Das epidemische Vorkommen im Jahr 1846 gab Gelegenheit zu vielen Beobachtungen.

In den ersten fünf Tagen war bei jugendlichen Personen die Masse meist blutigen Ansehens, enthielt: 1) Blutkügelchen, 2) kuglige Zellen von 0,015 mill. diam., einfachem Kern und übrigens vollkommen durchsichtigem Inhalt,

3) zusammenhängende Stücke von Cylinderepithel, unregelmässig abgerissen mit sehr kleinen braunen, einzelnen und gehäuften Kügelchen belegt, 4) Erdphosphate in grosser Menge. — In andern Fällen sah man in den ersten Tagen bei bedeutendem Tenesmus nur mässig gelblich gefärbte, wässerige Flüssigkeit entleeren. Diese führte wenig Blutkügelchen, aber viel Pflasterepithel. Die Kontraktionen der Spincter müssen in der ungewohnten Heftigkeit und Dauer zur Ablösung des Epithels vom Umfange des Afters beitragen. Im höhern Alter dagegen schien die Eiterbildung schneller zu erfolgen. Der Stuhl eines ebenfalls an der Epidemie betheiligten 79jährigen Mannes war rostbraun, zeigte nebst Blutkügelchen, frische granulirte Zellen, nur durch den scharf geschiedenen Kern von Eiterkügelchen abweichend, Erdphosphate und fadenziehenden Schleim. Bis zum siebenten Tage minderte sich der Blutgehalt. Häufiger wurden Exsudatzellen, Eiterzellen und Fetzen des epithelialen Ueberzugs. Mit Aufhören des Bluts mehrt sich das Vorkommen von Eiterzellen und Epithelialgebilden. Noch in allen weisslichen Exkreten der Dysenterischen findet man Blutkügelchen, die sich erst nach Eintritt der galligen Beimischung wieder verlieren. Bis zum 14ten, seltner bis zum 18ten und 21sten Tage dauert der Abgang von Exsudat- und Körnchenzellen fort, am längsten hielt die Losstossung von Cylinderepithel an. Wenn die Darmschleimhaut nur in geringerer Ausdehnung betheiligt sein mochte, so war diese Reihe von Veränderungen in kürzerer Zeit bis zum 7ten und 9ten Tage verlaufen. Der vollkommnen Entsagung aller Speisen adäquat war das Fehlen aller der hierher bezüglichen Gemengtheile.

Bei sehr umfänglichen kroupösen Prozessen des Dünn- und Dickdarms, wie solche z. B. mit epidemischem Friesel vorkommen, ist im Stuhlgange ein vortreffliches diagnostisches Mittel der ausgedehnten Zerstörung. Der Gegensatz dieser Erscheinung ist zu bemerkenswerth, um nicht näher erörtert zu werden. Nach unbedeutenden Erregungen

der peripherischen Nerven, in allgemeiner Dysphorie oder rheumatischen Schmerzen ausgesprochen, erkannte man zwischen dem 4ten und 7ten Tage meist bei Erwachsenen allgemeine Turgescenz der Oberhaut, Röthung des Gaumens, Schleimbelag der Zunge, vermehrte Sekretion der Bronchialschleimhaut mit erschwerter Entleerung des Produkts, daher Athemnoth und Beängstigung, vermehrte Frequenz der Athemzüge und Pulse, allgemeine excessive Schweisse und verminderte Diurese, mehrmals mit Albuminurie. Der Stuhl erfolgte in zahlreichen Malen, war dünnflüssig, mit vielen grossen niederfallenden, gelblichweissen, der Fischgallerte ähnlichen Flocken gemengt.

Diese Flocken sind kontinuirliche Stücke der epithelialen Innenhaut des Darms, einzelne Hervorragungen daran haben ganz die Gestalt der Zotten, man sieht von Blut strotzende Kapillargefässe darin. Die Losstossung muss mit völliger Bloslegung der Submucosa enden.

Der Urin enthielt, wie erwähnt, bisweilen Eiweiss, Exsudatzellen, wenig Epithelium.

Die Desquamation der epithelialen Darmschicht erfolgt in diesem wie in schon erwähnten Fällen als antagonistischer Akt einer behinderten Desquamation der äussern Epidermis.

Oft kehrten nach Regelung der Digestion und Exkretion bei kroupösen Prozessen die dünnflüssigen Stühle wieder. Dieselben führten dann Cylinderepithel und Exsudatzellen und brachten manchmal Zeugniss von unerlaubten Genüssen. So fand man darin als Reste reichlicher Pflanzenkost gänzlich unveränderte Zellen des Stärkemehls und Pflanzenfasern, als Reste von Fleischgenuss Bündel von Muskelprimitivfasern mit deutlicher Querfaserung. Es erwies sich also, dass die präliminären Veränderungen, welche die Verdauungsflüssigkeiten des Magens auf die Fleischmassen ausüben, selbst kurze Zeit nach Regelung des Wassergehalts und des Typus der Exkretion noch nicht ermöglicht waren. Alsdann ergaben Nachforschungen wirklich die Antecedentien solcher Diätfehler (durch Mittheilung der Fleischkost von

einem andern Kranken). Es hat sich in dieser Beziehung die mikroskopische Untersuchung des Stuhls mehrfach als ein Mittel in Ueberwachung der diätetischen Uebergriffe im Hospitaldienst nützlich erwiesen; um so mehr, als die Spuren verbotenen Fleischgenusses noch am 2ten und 3ten Tage sich im Stuhle vorfanden.

Bei Taenia wurde mehrmals der Abgang kohärenter, schleimiger Massen durch den Stuhl beobachtet. Sie bestehen aus einer enormen Menge neugebildeten, gekernten Cylinderepithels, sehr zahlreichen Enchymkörnern und fadenziehendem Schleim. Die Losstossung des Cylinderepithels und dessen Neubildung, sowie die vermehrte Sekretion der Drüsen sind Folgen der anhaltenden, topischen Reizung.

Die Kaffeegrund ähnlichen Stühle bei Blutergiessung in den Magen oder Dünndarm — Melaena — zeigen 1) zahlreiche, in grossen Stücken zusammenhängende Massen von Cylinderepithel, 2) wenig vollständige, viele zerstörte Blutkügelchen, in Essigsäure völlig löslich, 3) gewöhnlich pflanzliche Zellen und vollständige Spiralgefässe.— Es wirken also die Verdauungsagentien des tiefern Darmtheils auf die in einem nächst höhern Theil ergossenen Blutmassen. Wenig Blutkügelchen sind unzerstört. Nur wenn im untersten Theil des Dünndarms Bluterguss stattfindet, werden reine Blutmassen entleert, ohne dass sie bei ihrem Durchgange durch den Dickdarm wesentliche Veränderungen erlitten haben.

Der Typhusstuhl. Seit Schoenlein im Jahre 1836 die Krystalle in den Stühlen Typhöser gefunden, ist dies Vorkommen häufig Veranlassung zu falschen Diagnosen, später zur genauern Untersuchung der Darmexkrete und deren anorganischer Bestandtheile, seit 1½ Jahr aber zum Zankapfel in vielen Artikeln der pathologischen Literatur geworden. Unberufene und Halbwisser*) haben den Glauben

*) Zimmermann macht bei einem Kampf gegen die naturhistorische Schule (Wunderlich und Rose's Archiv 1846) einen Scheinangriff

an die Krystalle zum Schiboleth der naturhistorischen Schule machen wollen.

Gründliche Untersuchungen über den Stuhl im Typhus hat Remak veröffentlicht. „Dass die Krystalle nicht blos Produkt der Zersetzung, folgert er mit Recht daraus, dass sie in der Leiche den ganzen Geschwürsgrund bedecken. Zwischen der Quantität dieser Krystalle und dem Stadium der Krankheit findet er keine bestimmten Verhältnisse, oft waren sie noch während der Konvalescenz in grosser Anzahl. In den flüssigsten Stühlen waren sie am häufigsten, am spärlichsten in Stühlen mit vielen Infusorien und verschwanden nach mehrtägiger Anwendung der Klystiere von essigsaurem Blei.

Granulirte, den Eiterzellen ähnliche Körper sah Remak häufig in den Stühlen, nur unterschieden sie sich durch grössere Weichheit und Feinheit des körnigen Inhalts. Bald sind sie zerstreut, bald verbunden mit Blutkügelchen, Krystallen und gallertartiger, formloser Masse. Die Flocken sind meist unverdaute pflanzliche Ueberreste.

Die Blutkörperchen sind selten in solcher Menge vorhanden, dass sie den Stuhl färben; sie sind mehr sphärisch als abgeplattet, von gelbrother Färbung. — Fettkugeln sind ferner häufig und nehmen aus den erweiterten Lymphgefässen der Darmzotten ihren Ursprung — eine wahre Lymphekchymose. — Kryptogamen und Infusorien sind als Produkte der Gährung und Fäulniss von untergeordnetem Werth.“

In den letzten beiden Jahren liessen mich äusserst zahlreiche Untersuchungen des Stuhls im Typhus Folgendes ermitteln:

---

auf mich. Hätte er sich die Mühe gegeben, jenen Aufsatz in Haeser's Archiv wirklich zu lesen, so würde er gefunden haben, dass ich eben nach meinen Untersuchungen auf die Unwesentlichkeit der Krystallform zurückkomme. Man darf sich nicht durch die Antipathie gegen ein System zur Verläugnung der Wahrheit verführen lassen. Jedenfalls aber muss man, wenn man sich nicht getraut, dem Führer gegenüberzutreten, einen suchen, der zu seiner Fahne schwört.

1. In der ersten, meist achttägigen Periode des Typhus sieht man schon im Beginn in der Masse der Erdphosphate eine Verschiedenheit. Gewöhnlich sind sie noch sparsam in diesem Zeitraum und zwar ungefähr im Verhältniss zum massenhaften Vorkommen wie 1 : 3. Ihre Zahl ist in den ersten Tagen meistentheils der in jedem andern dünnflüssigen Stuhl vorhandenen gleich. — Nächstdem kommen viele völlig erhaltene, meist fragmentäre Epithelialzellen und eine sehr feinkörnige Molekularmasse vor. Gegen den 5ten Tag der Krankheit nimmt ganz adäquat der Steigerung anderer Zeichen die Menge der Erdphosphate zu.

Von den vegetabilischen Ingestis sieht man die meisten Elemente getrennt von einander, aber wenig verändert abgehen.

2. In der zweiten achttägigen Periode, gegen deren Ende die Verschorfung in der Oberfläche der Kapseln und Follikel gewöhnlich erfolgt, sieht man konstant eine enorme Vermehrung der Erdphosphate, noch viele epitheliale Zellreste, fein granulirte Schleimkügelchen, in Essigsäure vollständig löslich. Mitunter kommen zusammenhängende Stücke Cylinderepithels vor, wie gleich zu erwähnen, ein Zeichen der früh begonnenen Schorfbildung.

3. In der dritten achttägigen Periode zeigen sich die Spuren der Schorfbildung und deren Ablösung in der entschiedensten Art. Wenn die nervösen Zeichen der Typhämie, Typhoidausschlag, Tympanie, Schwellung der Milz etc. die Höhe der vollendeten Schorfbildung angeben, findet man 1) Cylinderepithel in grossen zusammenhängenden Stücken, 2) einzelne Zellen von 0,007—0,01 mm. diam. mit sehr feinkörnigem Inhalt, ähnlich den Zellen des typhösen Produkts, 3) die überwiegend grosse Masse von krystallisirten Erdphosphaten in den ausgebildetsten Formen. Jeder dieser drei Bestandtheile wurde immer bei Schorfbildung vorgefunden. Mit der massenhaften Ausscheidung anorganischer Bestandtheile erfolgt die Ablösung der Epithelialmembran von der innern Darmfläche und die Exkretion jener den Zellen des typhösen Produkts ähnlichen Kügelchen.

Selten kommen in diesem Zeitraum schon Blutkügelchen ohne irgend Veränderung der Gestalt vor; die mechanische Anspannung der stark vaskularisirten, den Schorf umgebenden Schleimhauträuder muss bisweilen die Berstung einzelner Haargefässe zur Folge haben.

Gegen Ende dieser Epoche, zur Zeit der völligen Losstossung der Schorfe sieht man Massen einzelner molekularer und aggregirter Kügelchen, die den Brandmolekülen völlig gleich sind, in welche die Schorfe zerfallen. Einzelne Stücke des Cylinderepithels sind gänzlich losgetrennt von Form der Zotten mit feinkörnigem Belag, in andern Fällen mit den bräunlichen, molekularen Kügelchen der Schorfmasse bedeckt. Fettkugeln und Erdphosphate bezeichnen ebenso wie die Reste der Nahrungsmittel die volle Inhibition der Verdauung.

Parenchymzellen, theilweise mit den durch die Jodreaktion kenntlichen Stärkemehlinhalt, Prosenchym, Pflanzenfaser, den Pigmentkugeln ähnliche Chlorophyllkörner werden isolirt, meistens aber auch in ganzen Stücken entleert. Nicht einmal die mechanische Trennung, welche, wie die Voruntersuchung der normalen Exkremente gezeigt, im Magen erfolgen soll, war gehörig vollzogen.

4. In der vierten acht- bis vierzehntägigen Periode der Geschwürsbildung bilden die Erdphosphate und Molekularmassen, der Detritus verschiedener Gebilde unabänderlich die Hauptbestandtheile. Die Reste der pflanzlichen Ingesta behalten die eben geschilderte Beschaffenheit. Nach und nach verschwinden die Stärkemehlkörner, die Parenchymzellen werden inhaltlos, die krystallisirten Erdphosphate seltner und verschwinden oft noch völlig, ehe die Exkremente höhere Konsistenzgrade annehmen. Anwendung der Klystiere sowohl der aus Stärkemehl als aus Silberintrat bedingt keine Verminderung der Krystalle. Bei der massenhaften Entleerung der Krystalle reagirt der Stuhl meistentheils alkalisch.

Während der Dauer lentescirender Typhusgeschwüre kommen im Stuhl häufig Exsudatzellen vor, die Erdphosphate

sind in geringer Anzahl. Vorwaltend ist der Fettgehalt dieser Stühle. Die unverdauten Speisereste werden fortwährend ausgeschieden.

Dieser Ueberschuss an Fett während der Lentescenz macht es erklärlich, dass in derselben das Blut der eigentlich typhösen Mischung verlustig geht, indem dasselbe keine so grosse Menge von Lymphkörnchen, wie gewöhnlich im Typhus (Remak) mehr aufnehmen kann. Das Ueberwiegen des Blutserums bringt dann die Entwickelung der serösen oder scorbutischen Blutmischung hervor.

Vergleicht man diese Stuhluntersuchungen mit den Vol. I. pag. 153 sq. geschilderten histologischen Vorgängen des Typhus, so wird man den unverkennbaren Parallelismus, die gegenseitigen Ergänzungen der Thatsachen einsehen. Mit einer Infiltration der Darmdrüsen, Hypertrophie der Zotten, dem erhöhten Blutreichthum erfolgt in der ersten Zeit eine Losstossung der isogenetischen Epitheliallage. Die Nahrungsmittel gehen zum geringsten Theile in die Assimilation ein, die daraus gewonnenen Erdsalze werden unmittelbar und aus dem transsudirten Blutserum ausgeschieden. Weiterhin wird die Absonderung des losgestossenen Epithels massenhafter; mit der vollendeten Infiltration der Placques und Follikel kommen die Indizien der oberflächlichen Verschorfung. Der Ueberschuss an Erdsalzen wird grösser. Die Grenzen der Schorfe lösen sich ab und die Berstung einzelner Blutgefässe charakterisirt sich durch Abgang von Blutkügelchen. Die Berstung muss in Umgebung der untersten Placques stattfinden, weil, wie anderwärts erwähnt (Melaenastuhl), Blut von höhern Darmtheilen sich nicht mehr durch vollständige Blutkügelchen in dem Exkret zu erkennen gibt. Die Ingesta unterliegen fast gar keinen Digestionsversuchen. Spuren von Exsudationen sind im Stuhle nicht wahrnehmbar. Sowohl Eiterung im Umfang der Schorfe, als Ablösung der typhösen Produktzellen dürfte nur aus dem Vorkommen der nicht näher bestimmbaren molekularen Massen gemuthmasst werden.

Der Rückbildungsprozess charakterisirt sich durch das Haftenbleiben des neugebildeten Epithels, den grössern Verbrauch der Erdsalze bei Wiedereintritt der Digestion und Wirkung derselben auf eine Blutveränderung. Die Erhebung der Digestion gibt sich in der grössern Einwirkung auf die Nahrungsmittel zu erkennen.

Der Stuhl in der Darmtuberkulose gibt durch drei wesentliche Verschiedenheiten ungefähr drei Phasen der Entwickelung an. Es ist eine ausgemachte Thatsache, dass die Diagnose des Darmtuberkels überhaupt vielen Schwierigkeiten unterliegt. Weder die Simultanëität der Lungenphthise, die Schmerzen im Leibe, das Suppurationsfieber, Anspannung und Zusammensinken des Leibes, noch die Periodizität der Durchfälle, Färbung oder Eitergehalt sind untrügliche Zeichen. Sie können alle vorhanden und doch nur Folge der Atrophie der Schleimhaut sein. Solche Irrthümer sind alltäglich. Wenn daher die Untersuchung der Exkremente hier der Diagnostik zu Hilfe käme, wäre es von wesentlichem Einfluss.

1. In der ersten Entwickelung werden bei vorhandener Lungenphtise unter zunehmendem Fieber die Stühle häufig und dünnflüssig, gewöhnlich mit schmerzhafter Entleerung, hell- bis dunkelgelb, braun bis schwärzlichbraun gefärbt, und enthalten:

a) Exsudatzellen mit einem deutlichen Kern und sehr feinpunktirtem Inhalt von dem ersten Grade ihres Vorkommens, d. i. von grosser Blässe und leichter Löslichkeit in Essigsäure, bis zur gewöhnlichen, völlig ausgebildeten Form. Diese Zellen kommen sparsam bis in grösster Menge vor;

b) Blutkügelchen, deren Vorhandensein bei gelber und brauner Färbung nicht gemuthmasst wird, aber gleichwohl selten fehlt. Sie sind in geringer Zahl vorhanden;

c) Fragmente losgestossnen Epithels in verschiedner Menge;

d) Erdphosphate in bekannten Krystallformen sehr häufig und an Zahl zunehmend mit steigender Digestionsstörung;

e) kleine aggregirte Fettkörnchen.

Die Reste der Pflanzennahrung sind in überwiegender Masse vorhanden; sie bilden die lichtgelben und gelblichweissen bis braunen Körnchen, die so häufig im Stuhl als Eiter oder gar als Tuberkelmassen irriger Weise betrachtet werden. Parenchymzellen ohne Gehalt an Stärkemehl, Prosenchymzellen, Pflanzenfasern. Dem grössern Nahrungstrieb entsprechend werden so viel Materialien eingenommen und durch den Stuhl wieder entleert, dass derselbe diesen oft die hellere Färbung verdankt.

2. Im weitern Fortgange der Krankheit gibt es typisch rückkehrende Zeiträume, während derer man im Stuhl

a) eine grosse Anzahl von Körpern von unvollkommen rundlicher Gestalt, 0,03 mill. diam. mit fein granulirtem Inhalt antrifft; sie werden in Essigsäure nur wenig verändert und stellen alsdann scheinbar ein kontinuirliches Gewebe dar mit eingestreuten schwärzlichen Punkten. Der Form nach gleichen sie zerstörten Tuberkelzellen, wie die Reste solcher im Auswurfe vorkommen.

b) Fettzellen in ungewöhnlich grosser Anzahl, entweder ganz klein, mit den kleinen oben beschriebenen Kügelchen; diese waren in Aether löslich. Oder es waren grosse, runde Fettbläschen, in denen einzelne Fettpunkte erschienen, offenbar neogene Bildungsversuche.

c) Alle Elemente unverdauter Pflanzenstoffe, die sehr häufig zu kontinuirlichen Stücken verbunden waren und die lichtgelben Körperchen im Stuhl bildeten. Die schnelle Fäulniss brachte das Vorkommen von Vibrionen mit sich.

3. Während der eigentlichen Verfallzeit der Phthisiker ist der Hauptbestandtheil Eiterzellen, nächstdem Fragmente der epithelialen Schleimhaut, die Erdphosphate sind in verminderter Anzahl. Bei den vielen Pflanzenresten ist das Vorkommen von unveränderten Stärkemehlzellen zu bemerken, deren Gehalt durch die Reaktion auf Jod ermittelt wurde. Nach längerer Zeit kommen wieder Exsudatzellen, aber dann stets mit Eiterzellen gemengt, vor.

Die Veränderungen im Stuhl der Tuberkulösen haben durch ihre Abhängigkeit von den pathologischen Vorgängen offenbar diagnostischen Werth. Im Beginn ist mit Infiltration des Tuberkels unter die Schleimhaut ein grosser Blutreichthum der Epithelialschicht gegeben. Diese löst sich an einzelnen Stellen ab und die Exsudation im Umfang der Granulationen, sowie die Berstung einzelner Haargefässe machen sich in den Exkreten durch Blutkügelchen und Exsudatzellen kenntlich. Fett und Erdphosphate zeigen von überflüssigem Bildungsstoff, von abnormer Ernährung.

Nachdem die Tuberkeln die Epithelialschicht durchbrochen, theilweise abgelöst haben, werden sie selbst durch den Vorgang des organischen Zerfallens eliminirt. Ausgebildete Tuberkelzellen im Stuhl zu suchen, wäre ebenso fruchtlos, als die Versuche mancher Kliniker, welche ihre Kranken in Gläser Wasser hinein auswerfen lassen, um die Tuberkeln zu Boden sinken zu sehen. Jene Körnchen, die sub 2 beschrieben, müssen aber darum die Reste der Tuberkelzellen sein, weil sie die grösste Aehnlichkeit der Bildung haben und nach der Zeit ihres Vorkommens bald die Eiterzellen in den Excretis auftreten, welche eine Hinwegräumung der Tuberkelmasse voraussetzen.

Die Eiterzellen bezeichnen mit Recht das tuberkulöse Geschwür. Wenn die Kranken durch Anfälle wiederholten Fiebers, höhere Blutinjektion einzelner Körpertheile, Glühhitze der Haut den Eintritt der Pyämie bekunden, ist der Eitergehalt des Stuhls um so ansehnlicher.

Die Exkremente bei Darmatrophie. Der Schwund der Darmschleimhaut ist erfahrungsgemäss Ausgang verschiedener Krankheitszustände. Kroupöse Exsudationen, Typhus und Tuberkulose, drastische Abführkuren führen diesen Zustand herbei, der daher als Endpunkt verschiedener pathologischer Vorgänge betrachtet werden muss.

Nachdem einige Zeit hämorrhagische Stühle, also mit vorwaltendem Gehalt ganzer und zerstörter Blutkügelchen entleert worden, oder vorwaltend Massen von Exsudat- und

Eiterzellen, kommen im Stuhl geballte Massen von Cylinderepithel zum Vorschein, an denen ausgebildete Wülste und zottenähnliche Anhänge sichtbar sind, oder das Epithel erscheint in zusammenhängenden Stücken. Nächstdem sind viele Erdphosphate, Fettzellen und die Reste der Nahrungsmittel getrennt, aber wenig verändert, enthalten.

Nach einiger Zeit sind nur noch kleine Fragmente von Cylinderepithel vorhanden; damit wächst der Abgang unveränderter Nahrungsmittel. Die Bildung neuen Epithels statt des abgelösten hat aufgehört und es tritt gewöhnlich dann Paralyse des Darmmuskels auf, unwillkührliche Entleerungen, welchen bald die andern Erscheinungen der Auflösung nachfolgen.

Ein sehr wichtiger Gegenstand der Untersuchung wäre, über die Exkremente der Kinder gründliche Arbeiten zu unternehmen. Die mir zu Gebote stehende Zahl einschlagender Beobachtungen ist noch zu gering, um Resultate daraus zu ziehen.

III. Die Gewebeveränderungen des Bauchfells.

Das Bauchfell ist häufiger als alle serösen Häute der Hyperämie unterworfen. Es besitzt dasselbe einen höhern Grad von Verletzbarkeit, indem chemische und mechanische Reizungen desselben an einem Punkte die allgemeine Blutüberfüllung hervorbringen. Demnach sind auch die Transsudationen von Serum und die konsekutiven Exsudativvorgänge vorwaltend im Bauchfell entwickelt, wie dies Vol. I. p. 13 sq. auseinandergesetzt worden. Flüssige Exsudate mit dem wechselndsten Gehalte von Proteinkörpern und Wasser, kohärente Exsudatschichten und Zellfasereinlagerungen in grösstem Umfange sind als primitive Erscheinung, wie als Ausgangsform anderer Krankheitsvorgänge alltäglich.

Seltner ist eine Zerreissung der Blutgefässe des Bauchfells, da sie durch elastische Fasernetze geschützt sind. In den intakten Theilen sind die kapillaren Gefässschlingen strotzend erfüllt von Blutkügelchen, während nach den grössern

Stämmen hin keine solche Injektion statt hat. An den durchbrochnen Stellen sieht man in grösserm Umfang Fasern und Gefässe zerrissen.

In Kadavern älterer Menschen besteht oft eine intensiv hellrothe Färbung des Bauchfells und eine Unkenntlichkeit der einzelnen Blutgefässe, welche man für lebhafte Injektion zu halten versucht sein möchte. Die nähere Untersuchung ergibt, dass die Blutgefässe nur in geringer Zahl vorhanden sind, dass diese helle Röthe ebenso wie die dunkelviolette das Ergebniss einer Imbibition mit Blutfarbestoff ist. Solche Röthung ist an den Grenzen verwaschen, allmälig heller werdend.

Verschiedene Auflagerungen von Pigment im Umfange der Blutgefässe und der elastischen Fasern sind Folgezustände erloschener Hyperämien. Bisweilen findet man auch, meist auf einzelne Stellen vertheilt, gelbes und bräunliches Pigment. Es überzieht die unveränderten elastischen Fasern in dicht anhaftenden Massen und wird von Pflanzensäuren durchaus nicht angegriffen, von konzentrirten Mineralsäuren nur nach längerer Einwirkung zerstört.

2) Die Veränderungen der elastischen Faserschicht durch Exsudationen sind bei der Widerstandsfähigkeit derselben und dem gewöhnlich in der Zellbildung stehen bleibenden Exsudat nur auf Hyperämie und Pigmentbildung beschränkt. Die Duplikaturen des Bauchfells, vor Allem das grosse Netz verfällt durch Exsudativprozesse häufig in excessive Fettbildung.

Das grosse Netz selbst leistet, isolirt in Exsudation gerathen, der weitern Gestaltung der neogenen Massen grössern Vorschub. Dasselbe wird durch Einlagerungen zu 3—6 Linien dicken Exsudatschwarten von gleichmässigem Durchmesser oder durch örtlich höhere Emporbildung zu ungleich knolligen oder körnig abgetheilten Massen verändert. Die Knollen und dicken Schichten werden durch ein festes, unregelmässig ästig ausgebreitetes Netz von Exsudatfasern gebildet, welche durch die Auflagerung von länglich ovalen Zell-

kernen markirt sind. In weicheren und neugebildeten Knollen bildet die Exsudatfaser nur das Stroma, an welchem massenhaft Exsudatzellen und Fettkugeln anlagern. Ohne mikroskopische Untersuchung ist eine exsudative Hypertrophie der Art von Fettsucht des Netzes durchaus nicht zu unterscheiden.

Speckähnliche Exsudatschwarten des Netzes kommen mit Lungen- und Intestinaltuberkulose nicht selten vor. Volumen, Dichtigkeit und allmälige Genesis lassen in ihnen die weiteste Gestaltung des Exsudats erwarten. Sie bestehen jedoch gerade im Gegentheil 1) aus Kügelchen von 0,003—0,005 mill. diam. ohne Kernbildung mit fein granulirtem Inhalt, wie solche fälschlich von manchen Autoren, z. B. Engel und Rokitansky für Tuberkelgranulationen gehalten wurden. 2) Aus rundlichen, dicht aneinandergefügten Zellen von 0,005—0,007 mill. diam., in welchen ein centraler, runder Kern mit vielen feinen Körperchen sichtbar ist. Die Zelllager sind von zahlreichen Blutgefässen und einem weiten Gerüste von Zellfasern durchsetzt.

Diese Exsudativschwarten sind mithin Produkte eines mit der Tuberkulose koincidirenden Exsudativprozesses in den Duplikaturen des Bauchfells, das, durch eine defibrinirte Blutmischung gehalten, nicht zur vollen Gestaltung der Zellfasern sich erhebt.

Die Hypertrophie des Bauchfells als Folge der Exsudation hat namentlich bei Krankheiten der Blasenschleimhaut im peritonäalen Ueberzuge derselben ihren Sitz. Zwischen den Lagen der elastischen Fasern sind dichte Schichten von Kernfasern in festem Gewebe mit einander verbunden.

3) Das Bauchfell geht ferner an der Bedeckung einzelner brandiger Theile in den Prozess des völligen Zerfallens ein. Gangränescenz des Bauchfells als Primitivleiden habe ich nur an eingeklemmten Bruchtheilen und im Grunde einiger der Durchbohrung nahen Geschwüre beobachtet. Dagegen bei der nach der Bauchhöhle penetriren-

den Gangränescenz der Lungen, bei Gangrän der Leberoberfläche geht auch der bedeckende Theil des Bauchfells aller Textur verlustig, es bleiben von demselben nur unregelmässige Gewebefetzen, ringartige Kügelchen und punktartige Molekularkörnchen.

4) Als neogene Mehrbildung können die festen fibrösen Bandmassen angesehen werden, die einzelne Theile des Bauchfells mit einander verbinden und, nach der Zeit ihrer Bildung in fernere pathologische Zustände des nachbarlichen Muttergewebes hineingezogen, die Charaktere rezenter oder verlaufener Hyperämie an sich tragen. Sie bestehen aus Kernfasern, bedeckt mit Lagen von Epithelialzellen in parallelepipedischen und trapezoidischen Formen analog dem Pflasterepithel. Die Kernfasern sind bedeckt von länglich ovalen, uneben höckrigen Pigmentkörnchen, grösser als die gewöhnlich aussen anliegenden Kerne, aber in der Faserrichtung aufgereiht, so dass man nach Aehnlichkeit der Form und Lage eine Umwandlung der Kerne in Pigment annehmen könnte. Vielleicht sind es aber auch Pigmentmassen im Umfange obsoleter Haargefässe. Pigmentbildung und die deckende Epithelialschicht beweisen das Alter dieser Produkte.

Eine fernere Neubildung sind die Cysten des Bauchfells. Die interessanten hierher gehörigen Thatsachen machen es wahrscheinlich, dass die seröse Cyste des Bauchfells sich aus einer Gefässschlinge des Mutterbodens entwickele. Die seröse, gestielte Cyste des Peritonäum besteht aus einer Kapsel, von Kernfasern gebildet, mit Blutgefässen durchsetzt, und aus zähflüssigem klaren Inhalt, in welchem Exsudatzellen und unbestimmte Kugeln des Blastems. Der Stiel solcher Cysten zeigt aber meistens 2 starke Blutgefässe, die sich von der Ansatzstelle am Bauchfell in die Cystenwandung hinein erstrecken. In der Umgebung solcher Cysten sind im Bauchfell ebenfalls die kapillaren Endschlingen stark erweitert. Die Gefässerweiterungen der Umgebung und die Unwahrscheinlichkeit, dass die starken in

den Stiel eingehenden Gefässstränge blos zur Ernährung der Cyste bestimmt sein sollten, bewegen zu der Annahme, dass die äussern Häute der erweiterten Gefässschlinge sich in die Cystenmembran umwandeln. Als induktives Beweismittel ist die Entwickelung der Gefässe aus der serösen Keimschicht zu betrachten, weil die Identität und gegenseitige Ableitbarkeit dieser Gewebe daraus hervorgeht, normale und pathologische Bildung aber überhaupt denselben Entwickelungsgesetzen folgen. Als analoge Thatsache erwähne ich ferner die von Hyrtl entdeckte Bildung der serösen Cyste im Nierengewebe aus den Kapseln der Malpighischen Körperchen.

Die Fibroide des Bauchfells sind selten, bestehen aus dicken, den elastischen Fasern der Sehnen ähnlichen Fasercylindern, die in verschiedenen Netz- und Maschenformen vereinigt sind.

Der Krebs des Bauchfells ist nur im Gefolge von Krebs im Magen, Leber, Pankreas und Darm vorgekommen. Runde grosse Krebszellen, spindelförmige Zellen und Zellenfasern waren die Formelemente desselben.

Henle hat eine Geschwulst am Mesenterio eines jungen Mannes gefunden, die weiss, hartfaserig und knollig, zusammengeflossenen Tuberkeln ähnlich sah. Die festen Excrescenzen bestanden aus runden Körpern, wie Eiterkörperchen mit rauher Oberfläche und deutlichem Kern; die grösseren aus ähnlichen Körperchen und aus Fasern vom Ansehen der glatten Muskelfasern. Die blutrothen Fasermassen auf dem entarteten Netze bestanden aus Fasernetzen und Faserlagen, die sich bei stärkerer Vergrösserung als gefüllte Schläuche oder Röhren zeigten, mit feinkörnigem Inhalt von gelblicher bis dunkelbrauner Farbe. Der Inhalt liess sich ausdrücken und bisweilen sah man die Wandungen der Röhren auf dem Durchschnitt in Fasern von grosser Feinheit zersplittert. Der Durchmesser der Röhren ist 0,0027 — 0,030‴. Die Körper sind rundlich, unregelmässig eckig und fettglänzend, vielleicht dem Nervenmark analog und des Namens Markschwamm würdig. Henle nennt diese Bildung Röhrengeschwulst, Siphonoma.

IV. Veränderungen im Gewebe der Leber und Milz.

Zu den Gewebeveränderungen in den parenchymatösen Adnexis des Verdauungsapparates, welche im I. Bande besprochen wurden, ist Folgendes hinzuzufügen:

Der eigentliche Exsudativprozess der Leber bedingt Atrophie der Zellen durch Einlagerung eines zur Faser organisirten Exsudats. Die Exsudation mit Fettbildung bewirkt nach Verlauf der Hyperämie Fettumwandlung in den Kernen der Leberzellen, Kompression und partiellen Schwund einzelner Abtheilungen des Gewebes; die Kombination beider Zustände ist häufig und hat fernerhin die Aufmerksamkeit in Anspruch genommen.

In der granulirten Leber, der eigentlichen Cirrhose, ist das die Läppchen abschnürende straffe Gewebe aus Exsudatfasern mit aussen anliegenden Kernen und aus Faserzellen zusammengesetzt, die faserähnlich übereinander gereiht sind. Die Leberzellen sind an der Stelle der Einschnürungen zu molekulären Resten geschrumpft. Um die strangartigen Bindemassen herum sind Gallengänge und Venen obliterirt, von der Exsudatfaser eingekapselt. Das Endothel einzelner grösserer Venenstämme zeigt eine hypertrophische Auflagerung von Epithelialzellen.

Die Leberzellen haben in den Granulationen noch einen Durchmesser von 0,015—0,020 mill. und enthalten ein bis zwei Kerne, die mit kleinen Kügelchen von Fettglanz erfüllt sind, welche sich in Aether und Aetzkalihydrat lösen. In den Zellen anderer Granulationen ist die Kernbildung erloschen und das Lumen der Zelle noch um die Hälfte verkleinert.

Fettbildung zieht also in gleichem Grade Atrophie des Lebergewebes und Verminderung des Sekrets nach sich. Durch die mangelhafte oder endlich cessirende Einwirkung des Gallensekrets auf das Nahrungsmaterial erfolgt eine Blutbildung, welche zu der Katalyse des Faserstoffs und entsprechenden serösen Ausscheidungen Anlass gibt.

Dieselben Folgezustände ergeben sich aus der selbstständigen Fettumwandlung in den Kernen der Leberzellen, welche der einfachen Fettleber und ihrem höchsten Grade, der sogenannten Talgleber zu Grunde liegt. Die Leberzellen schwinden bis zu einem Drittheil ihres normalen Volums.

Ein eigenthümlicher Zustand der Lebergefässe war in einem Falle bemerkbar, wo die Oberfläche derselben mit dem Magen verwachsen und bei theilweisem Schwund seiner Häute mit der Höhle und dem Inhalt des Magens in unmittelbarer Berührung blieb. Die superfizielle Gewebeschicht war in zottige, braunschwärzliche, zerfliessliche Massen verändert. Die Leberzellen waren in Gestalt und Kerngehalt normal, zwischen ihnen die feineren Gefässausbreitungen erweitert und statt der Blutkügelchen mit kleinen molekularen Körnern erfüllt. Die Vorgänge der Zerstörung befielen hier also die Blutmasse früher als das eigenthümliche Gewebe der Leber.

Gewebeveränderung der Leber durch eingelagerte Neubildungen.

Als Ausgänge der Cystenbildungen kamen vor:

1) Apoplexie der serösen Cyste. Im Umfang eines grössern Blutgefässes nahe an der Oberfläche der Leber war eine erbsengrosse Haut aus elastischen Fasern mit durchziehendem Gefässnetz gebildet, die Höhle von einem festen Blutgerinnsel angespannt.

2) Ablagerungen von fibröser und knochenartiger Masse in die Kapsel, Fettumwandlung des Inhalts. Eine in die Leber eingelagerte, taubeneigrosse Cyste hatte in der Wand Lagen von dicken Fasern, ähnlich denen des Fibroids, umgrenzte Anhäufungen anorganischer texturloser Masse. Der Inhalt war zitronengelb, von Konsistenz des geronnenen Eiweisses, bestand aus einer Anzahl von rhomboëdrischen Tafeln des Cholestearins, Fettkügelchen und molekularen Körnchen.

3) Osteoide, deren ich zwei im Gewebe der Leber

beobachtete, können auch nur Ausgänge von Cysten sein. Mit der Anlagerung neuer Schichten von Exsudatfasern wird die Cyste zum Fibroid, in welchem sich alsdann die Kalksalze absetzen.

4) Die Akephalokysten der Leber hatten dieselben Formationstypen, wie die bei den Gewebeveränderungen der Nieren besprochenen (vid. pag. 311). Ihre Medien gingen mit entsprechenden Zuständen des Mutterbodens in eiterige Metamorphose über.

Die Entleerung fand durch den Darmkanal, durch eine im Peritonäalsack gebildete Eiterhöhle statt. Von andern Autoren werden noch der rechte Pleurasack, die Höhle der Blut- und Gallengefässe als Exutorien angeführt.

5) Die Einlagerung von Krebs ist ebenfalls mit Atrophie, oft mit Fettumwandlung verbunden, selten dagegen mit Cirrhose. Die häufigste Form späterer Beobachtungen war Zellenkrebs, speziell grosse runde Zellen, spindelförmige Faserzellen. Diese Zellen wechselten als Krebsmutterzellen im Umfange von 0,02 — 0,03 — 0,04 mill. diam., sie waren mit 2 bis 5 eingeschlossenen Zellen erfüllt. Eine unvollkommene Ausbildung derselben Entwickelungsanlage erschien bei streifiger Infiltration der Zellen in der cirrhotischen Leber. Das Fortwähren einer zur Fasergestaltung das Material liefernden Exsudation hemmte die Entwickelung der Art, dass sowohl die einzelne Zelle auf einen geringeren Umfang von 0,015 beschränkt war, als auch in den Zellen zweiter Reihe die Kernbildung auf untergeordneter Stufe verblieb.

Die Leberzellen sind theils der Atrophie verfallen, theils in völligem Schwund erloschen. Die Venen sind häufig erweitert und blutreich. Die Gefässentwickelung im Umfange der Ablagerung ist bis zum Ansatz neuer Verästelungen gesteigert. Die letzteren durchziehen die Krebsmassen, indem sie sich mit den Zellenfasern als Grundnetz verbinden. In dem letzten Abschnitt werden hierher bezügliche statistische Angaben über die Kombinationsfähigkeit dieser Neubildung mit den andern enthalten sein.

Der Blutmarkschwamm ist im ersten Band als ein unter dem Einfluss von Hyperämie und Gefässwucherung entstehender Zellkrebs dargestellt worden, dessen Wachsthum mit Zerstörung der Kapillargefässe des Mutterbodens und begrenzter Extravasation erfolgt. Auch die Rückbildung des Extravasats zur melanotischen Masse und die Fortgestaltung zur Zellenfaser in älteren Produkten der Art wurde darin festgestellt. Jene Mittheilung ist von spätern Forschern theils missgedeutet, theils völlig falsch verstanden worden. Daran ist sicherlich das seltene Vorkommen dieser Form nicht ohne Schuld. In den letzten drei Jahren sah ich nur einen solchen Fall noch, der mir von meinem Kollegen am Hospital der Elisabethinerinnen, Herrn Dr. Krocker jun., überwiesen worden. Die Leber war blassbraun mit muskatnussähnlicher Farbenscheidung des Gewebes und enthielt eine wallnussgrosse Masse von Farbe und Aussehen des geronnenen Blutes, fleischartiger Konsistenz. Sie bestand aus zahlreichen, erweiterten Blutgefässen, um welche herum Faserzellen des Krebses und faserähnlich verbundene Zellen lagen. Schichten von Gefässen wechselten mit den Stratis von Krebsprodukten. Die Faserzellen bilden ein festeres Gerüste. Man kann diese Form also mit Fug und Recht Blutmarkschwamm oder vaskulösen Markschwamm nennen.

6) Es folgen einige Gewebeveränderungen im Gallenapparate. Voranzuschicken sind:

Bildungsfehler im Gallenapparate. Divertikelbildung in der Gallenblase.

Ein Mann von 45 Jahren war von anhaltendem Gram und von Unterleibsleiden erschöpft, in einen Typhus verfallen, der nach langer Lentescenz zum Tode führte.

Sein Körper war gross, abgezehrt. Kopfhaar und Iris schwärzlich braun. Brustkorb stark gewölbt, Bauchdecken eingezogen.

Beide Lungen zellig angeheftet, das Gewebe der obern Lappen hält dünnflüssiges Blut, die Bronchien schaumiges

Serum; das Gewebe der untern Lappen fest, blut- und luftleer, dunkel rothbraun. Im Herzbeutel 3 Unzen klares Serum; Herzmuskel schlaff, blassbraun, im rechten Ventrikel violettes, stark abfärbendes Blut, im Anfangstheile der Aorta locker geronnenes Blut.

Leber schlaff, blassbraun, fetthaltig. Am Grunde der Gallenblase ist ein erbsengrosser, gesonderter Anhang, dessen Höhle von der übrigen Gallenblase durch eine quer gerichtete Schleimhautfalte getrennt ist. Im Magen und obern Theil des Dünndarms ist eine grosse Menge durch Gallenfarbestoff tingirter Contenta.

Im untern Theile des Dünndarms sind zuerst areolare Placques, dann Narbenstellen und am tiefsten sinuöse Geschwüre*). Nieren blutreich, die Kortikalschicht von festem, weisslichem Exsudate durchsetzt. Harnblase leer, ihre Schleimhaut verdickt.

Abnorme Einmündung des Ductus choledochus.

Körper einer im Siechhause verstorbenen 72jährigen Frau, klein, gut genährt; Augen blau, Brustkorb fassförmig, Bauchdecken ausgedehnt. Fettgewebe der untern Extremitäten von dünnflüssigem Serum infiltrirt.

Die linke Lunge an der Spitze fest zellig angeheftet, ihr Gewebe schwärzlich, zu knorpelartiger Resistenz verdichtet, blut- und luftleer. In der Spitze der linken Lunge mehrere verkalkte Granulationen, der übrige Theil flaumweich, krepitirend, trocken. Im Herzbeutel 2 Drachmen klares Serum, Herzmuskel fest; in der linken Kammer und Brustaorta locker gestocktes dunkelschwärzliches Blut, in der rechten Kammer Blut- und Faserstoffgerinnsel. Die zweispitzige Klappe in der Fläche verdickt und verkürzt, die Sehnenfäden verdickt, fest angespannt.

Die Leber im Dickendurchmesser vergrössert, Gewebe

*) Die nähere protokollarische Beschreibung wird hier als zu weit abführend unterlassen.

hart mit muskatnussähnlicher Farbenscheidung. Gallenblase zusammengezogen, geht ohne besondere Bildung eines Ganges in das Colon ascendens 1½ Zoll über dem Coecum über, an dem äussern Theile der hintern Wand desselben. Die Schleimhaut der Gallenblase hängt in ununterbrochener Kontinuität mit der des Colon zusammen. Gegen die Leber ist die Gallenblase vollkommen abgeschlossen und enthält einen gelblichen, muskatnussgrossen Stein.

Der Magen liegt tief, seine Schleimhaut ist blass, im Pylorustheil stark gewulstet und daselbst in der Submucosa eine liniendicke Schicht areolaren Faserkrebses. Pankreas sehr gross, kleinkörnig. Milz klein, Kapsel geschrumpft, Gewebe blassroth. Dünne Därme zusammengezogen, voll von einem dickflüssigen, blassgrauen Contentum. In dem untern Theil des Dünndarms, in welchem die Schleimhautfalten sich nur seicht erheben, sind 3 Querfinger breite Gürtelgeschwüre mit röthlichen, gefässreichen Exkrescenzen. Im Dickdarme dunkelgelb tingirte Fäkalmassen.

Nieren geschwellt, ihr Gewebe granulirt, blutarm; im Rindentheile erbsen- bis wallnussgrosse Cysten, von dünnflüssigem Serum erfüllt, die theilweise bis zu den Nierenkelchen eingesenkt sind. Die Harnblase zusammengezogen, leer. Die Ovarien verödet, von vielen Cysten durchsetzt.

Der unmittelbare Uebergang der Gallenflüssigkeit in den Dickdarm und das Fehlen des ductus cysticus zeigt, dass die Verdauung im Magen und Duodeno dieses Individui ohne Zuthat der Galle erfolgt ist. Dass dies dem Leben keinen Eintrag gethan hat, ist aus dem oben angeführten Alter ersichtlich. Kann man auch durchaus nicht Blondlots Ansicht über die Nutzlosigkeit der Galle theilen, wenn man physiologische und pathologische Erfahrung dagegen hält; so beweist doch der vorliegende Fall, dass die Anwesenheit der Galle im Duodeno zur Verdauung nicht unerlässlich ist. Die Extraktion der Fette aus den Nahrungsmitteln ist entweder durch eine grössere Masse pankreatischen Saftes, wofür die Vergrösserung des betreffenden Or-

gans spricht, vermittelt worden, oder erst tiefer im Darm erfolgt und somit vielleicht erst bei der Umbildung des Chylus in Blut eine Ausgleichung vollzogen.

Die abnorme Bildung hat der Ablagerung fester Konkretionen keinen Einhalt gethan, trotzdem statische Momente nach den Verhältnissen der Bildung nicht vorwalteten.

Die Texturveränderungen in der Schleimhaut der Gallenblase sind zunächst Hyperämie derselben mit Schwellung und übermässiger Erzeugung von Cylinderepithel. Lockerung und sammetartiges Hervortreten der netzartigen Oberfläche sind ihre äussern Kennzeichen.

Faltige Erhebungen derselben mit Einlagerungen eines Kerngewebes machen die sogenannten Schleimhautpolypen aus.

Zerstörung durch Eiterbildung und Hervortreten phlyktänenartiger Geschwürsstellen erkennt man in Theilen, welche durch ein Exsudat in die Faserlagen der Gallenblase divertikulär abgeschnürt sind.

Nach anhaltender Einlagerung von Konkrementen wird die Schleimhaut blutleer und atrophisch. Ihre netzförmige Oberfläche ist verschwunden, sie ist blass, nur von einzelnen erweiterten Gefässen durchzogen und verdünnt bis zur Durchsichtigkeit.

Eine Fettsucht der Blasenhäute erwähnt Rokitansky bei allgemeiner Fettsucht.

Speziell habe ich Fettsucht der Submucosa vesicae felleae mit allgemeiner Abmagerung bei zwei Geisteskranken beobachtet. Die Wände der Gallenblase erschienen verdickt. Bei unveränderter Beschaffenheit der Schleimhaut war die zwischen ihr und dem peritonäalen Ueberzuge gelegene Schicht liniendick, gelblich, von geringer Konsistenz. Das Netz von Bindefasern war übermässig auseinandergedehnt und in die Zwischenräume Fettzellen auf das Dichteste eingelagert.

Die Submucosa dient den Krebseinlagerungen zur Stätte. Sie kam mit Krebs der Leber und des Magens als

erbsengrosse, die Schleimhaut hervordrängende Granulation vor oder war bei gleichzeitiger Steinbildung zu einer runden pilzhutförmigen Erhebung abgeplattet.

Kapselähnliche Einschnürungen der Gallenblase beruhen auf partieller Exsudatbildung in der submukösen und serösen Schicht. Lagen von Kernfasern und Faserzellen bilden die abschnürenden Stränge. Die schiefergraue Pigmentirung in den abgesackten Häuten ist einer Pigmentumwandlung des während der Exsudation durchschwitzenden Blutfarbestoffs zuzuschreiben.

Gewebeveränderungen der Milz.

Ausser den schon im I. Bande geschilderten Vorgängen bei Exsudat- und Tuberkelablagerung verdienen folgende Zustände die besondere Beachtung:

Im höhern Alter ist die Verdickung der Milzkapsel ein für den Praktiker wichtiger Befund. Die Lokalisation in diesem Abschnitte einer serösen Ausbreitung beruht unzweifelhaft auf der Involution des Milzgewebes. Die Kapseln verwandeln sich zu 2 bis 5 Linien dicken Schwarten von Aussehen einer Sehnenhaut; auf der gewölbten Fläche oft mit perlmutterartig glänzenden Schuppenabtheilungen besetzt oder mit verkalkten Konkrementen durchwürkt. Sie bestehen meistens aus Lagen sehr dicker Kernfasern von 0,005 mm. diam. An den äussern Schichten sind die Kerne lang gezogen, dick und undurchsichtig; an der Stelle von Kalkablagerungen sind die Fasern wie mit einer feinkörnigen Masse bestreut. Die Schuppen bestehen aus tafelähnlichen Zellen des Hornepithels.

An den Produkten metastatischer Entzündung der Milz ist ein verschiedener Entwickelungsgrad nach dem Verhältniss der Blutmasse in dem Exsudat wahrnehmbar. Bei Pyämie nach vorhergegangener Krebs- oder Tuberkeldyskrasion ist das Produkt aus Zellen von nur 0,005 gebildet, welche nur feinkörnige Punktmasse zum Inhalt haben. Die Milzzellen sind durchaus zerstört im Umfange der Ablagerung.

Die Blutgefässe sind leer, zu faserähnlichen Cylindern komprimirt.

Die Milzzellen werden durch Wirkung anätzender Flüssigkeiten, so z. B. bei totaler Verschmelzung mit der gangränescirenden oder von Krebs durchlagerten Magenschleimhaut und freiem Kontakt mit der Höhle desselben in eine dem Sphacelus anderer Gewebetheile analoge Zerstörung gezogen. Sie werden in unförmliche Kügelchen verwandelt von 0,009 — 0,007 mill. diam., schrumpfen also förmlich ein. Mehrfach hatte die Masse putrides Aussehen und Geruch, gab auch zur schnellen Konfervenbildung Anlass. Fragmentäre Stücke mit faserähnlicher Struktur und Kernen besetzt sind die Residuen der Gewebe. Die tiefern Schichten des Milzgewebes blieben in ihrem gewöhnlichen Verhältnisse in Bau und Lagerung.

Der Milztuberkel kam immer mit akuter Entwickelung der Tuberkulose vor, aber in den entferntesten Lebensaltern von 10 bis zu 56 Jahren. Die Tuberkelmassen selbst von gelblichweisser bis gelbröthlicher Färbung waren in dem peripherischen Gewebetheile der Milz bei sparsamer Entwickelung, bei Fortschritt zu grössern Zellaggregaten gleichmässig durch die ganze Masse der Milz vertheilt. Die Tuberkelgranulationen waren aus Zellen von 0,007 mill. mit feinen punktförmigen Körperchen und übrigens klein granulirtem Inhalt zusammengesetzt, die Milzkügelchen in der Nähe des Tuberkels abgeplattet. Die Blutgefässe sind überfüllt, an den Venennetzen lagern nach aussen die spindelförmigen und rankenartigen Faserzellen des äussern epithelialen Ueberzugs.

Der Krebs in der Milz gehört zu den Seltenheiten, darum ist desselben in Vol. I. keine Erwähnung gethan. Rokitansky bestätigt dies höchst seltene Vorkommen und sagt, dass er als Medullarkrebs in eine fibröse Kapsel der Milz abgesondert sich vorfinde. Mit verjauchendem Medullarkrebs des Magengrundes, Zerstörung sämmtlicher Magenhäute und Ausbreitung der Krebsbildungen auf viele Organe beobachtete ich zweimal erweichten Zellen- und Zell-

faserkrebs der Milz. Die Oberfläche der Milz war dunkelbraun und zottig, eine weiche, gelblichbraune Masse verdrängte die superfizielle Schicht, das übrige Milzgewebe war roth und verdichtet.

Die Massen des Neugebildes bestanden aus zahlreichen Schichten der dicken keilförmigen Faserzellen und grossen Kernen in den Ausbuchtungen derselben. Sie waren in dichten Lagen auf einander gehäuft; neben ihnen lagen unregelmässige Kügelchen, Elementarkörner und feinkörnige Molekularmassen, die Residua der Milzzellen, in dem Gewebe. Mitten zwischen den Faserzellen des Krebses sah man an beiden Enden zugespitzte spindelförmige, dünne Faserzellen, mit einander zu Reihen verbunden und sich abästelnd, ähnlich den Entwickelungsformen des Bindegewebes. Ich glaube nicht zu irren, wenn ich hierin die Anlage zur Neubildung von Blutgefässen erkenne.

Die Immunität des Milzgewebes von Krebseinlagerung ist nicht unverletzlich und bezeugt die Allgewalt des Gestaltungstriebes, der keine erfundene Regel in der Wirklichkeit ohne Ausnahme lässt. Nur die mikroskopische Untersuchung kann den Milzkrebs von den viel häufigern cirkumskripten Exsudatbildungen in der Milz unterscheiden, die jedesmal eintreten, wenn sich zu vorgeschrittner allgemeiner Krebsproduktion Pyämie gesellt.

Elfter Abschnitt.

Die Gewebeveränderungen der Harnorgane.

Dieser Theil hat seit dem Erscheinen des ersten Bandes durch die Arbeiten von Hyrtl über die serösen Cysten und von Patruban einige Bereicherungen gewonnen. Der Letztere bestätigt die Beschaffenheit der Malpighischen Körper als eigenthümlicher Verzweigungen der Arterien, welche nach dem Typus der Wundernetze gebildet sind. Form und Grösse dieser Gefässknäuel sind sehr mannigfaltig, bald erscheinen sie als schlingenähnliche Umbiegungen eines Arterienastes, bald als knäuelartige Verschlingung vieler in einen Ballen gehäufter Arterien, bald durch strahlige Verästelung. Weder Venen noch Haargefässe oder Harnröhrchen nehmen an ihrer Bildung Theil. Diese Knäuel haben im normalen Zustande konstante Grösse, sie vergrössern sich bei Cystenentwickelung wegen des Drucks des angesammelten Serum auf die dünnhäutigen Venen, sie verkleinern sich bei Brightscher Krankheit und verkümmern zu faltenartigen Schichten bei Kompression durch Faserstoffexsudat oder Blutextravasat. Die grössern Knäuel, mehrfach verschlungen, sind von grosser Anzahl in der Rindenschicht. Die Gefässe verlaufen nach dem Austritte aus diesen ziem-

lich gestreckt und bilden ein engmaschiges Netz, welches an der Oberfläche in die Venen übergeht.

Die Gefässknäuel sind in eigene feinfaserige Kapseln gebettet, an deren konkaver Fläche undeutliche Kernbildungen sichtbar sind.

Ueber den Zusammenhang der Kapseln mit den Harnkanälchen stimmt Patruban mit Bowmann überein. Bei Injektion Brightscher Nieren im Stadium der anämischen Verhärtung fand Patruban die Masse in Tröpfchenform um die Warzen der Kelche ergossen, sie war demnach in die Harnkanälchen übergegangen. — In Betreff der Harnkanälchen werden die zwei von Henle angeführten Arten derselben wiedergefunden. Die Harnkanälchen mit gestreiften Wandungen von $^1/_{55}$‴ Durchmesser und cylindrischen Epithelialgebilden zeigen in der Brightschen Krankheit excedirende Fettbildung, die Harnröhrchen von $^1/_{50}$‴ Durchmesser mit körniger Innenwand, an welchen die Kapseln ansitzen, enthalten im Mb. Brightii die eigenthümlichen Pfröpfe (Nierengerinnsel).

Die Bildung der Malpighischen Körper habe ich besonders in den Nieren Neugeborner wegen der starken arteriellen Injektion gut beobachten können und fand die knäuelartige Verschlingung am häufigsten.

An den Gewebeveränderungen der Niere lässt sich die kategorische Betrachtung der einzelnen Elemente darum nicht durchführen, weil stets eine gegenseitige Betheiligung stattfindet. Die genetische Anknüpfung einzelner Fälle muss daher hier, wie im Vol. I. bei Gelegenheit der Entzündungsprodukte der Nieren gewählt werden.

1. Die Harnkanälchen haben bei allgemeiner Blutleere des Körpers in Folge periodischer Blutflüsse und vor Eintritt der serösen Blutmischung einen abnormen Gehalt. Statt der grossen Epithelialkugeln findet man in ihnen kernartige Produkte aus einer Hülle und einer durchsichtigen Kernmasse, ähnlich den Exsudatzellen in erster Bildung. Die Alienation des in den Gefässen hindurchgeführten Blutes bedingt mithin ein qualitativ vermindertes Sekret.

2. Arterielle Hyperämie, Schwellung der Malpighischen Körper, abnormer Gehalt der Harnkanälchen. Die Nieren eines 11wöchentlichen Kindes sind geschwellt mit streifigen Blutextravasaten im peripherischen Rindengewebe, im Nierenbecken ein linsengrosser und mehre kleinere Steine aus Erdphosphat. Die Malpighischen Körper sind vergrössert, ihre Kapsel zeigt epitheliale Pflasterzellen von 0,015 mm. mit kompaktem, centrischem Kern. Die grössern an den Knäueln anliegenden Harnkanälchen von 0,015 — 0,025 mill. diam. hatten an den Kanten die fadenartig aufgereihten Kerne; die kleinen Kanälchen von 0,01 mill. diam. führten fast gar keine Epithelialgebilde. Die Blutgefässe waren dicht mit Blutkügelchen erfüllt.

3. In den verschieden ausgebildeten Graden der Brightschen Krankheit findet ausser der Verdrängung einzelner Parthien von Harnkanälchen durch Exsudat, das sich zur Faserzelle und Kernfaser entwickelt, eine Veränderung der übrigenden Harnkanälchen statt. Diese selbst werden zunächst eine übermässige Sekretion ihrer epithelialen Innenmembran zeigen. In den höchsten Graden sind sie zum doppelten Volum erweitert, voll von feinkernigen, aggregirten Kügelchen.

4. Hyperämie an den arteriellen Enden, Ueberfüllung der Malpighischen Körper und Pyämie bewirken eine Einlagerung von Exsudatzellen an der Rindenschicht der Niere. Sie erscheinen als hanfkorn- und erbsengrosse gelbliche Einlagerungen in der Rindenschicht. Die Gefässausbreitungen an der Oberfläche der Niere sind sehr zahlreich, bluterfüllt, die Ablagerungen des Exsudats erfolgen in ihrem Umfange. Die Harnkanälchen sind übermässig von Epithelialmasse geschwellt.

5. Eine eigenthümliche Alienation der Fettbildung findet bei Kombination lange bestehender Brightscher Krankheit mit Fettsucht der Niere statt. Das Rindengewebe ist geschwellt von lockerem, gelblichweissem Exsudate; die Tubularsubstanz ist zum grossen Theile komprimirt. Dichte

Lagen elastischer Fasern haben die Stelle der Harnkanälchen in der peripherischen Schicht eingenommen. An den Fasern liegen kleine, länglich ovale Kerne an und sind auch als Bildungsmasse zwischen den Fasern in grösserer Menge gehäuft. Die Entwickelung dieser Fasern in an einander haftenden Bündeln zeigt ihre ursprüngliche Lagerstätte, in der Bildung an den Wänden der Harnkanälchen. — Die Harnkanälchen der Tubularsubstanz haben nur einen Durchmesser von 0,007 mm., sind von schwärzlichen Kügelchen besetzt, ohne Inhalt, an einzelnen Stellen scheinen sie in ihrem Continuo verschmälert. An diesen Stellen lagert Exsudat als Faser und Zelle.

6. Bei vorgeschrittenem Schwund der Harnkanälchen, Blutgefässe und Malpighischen Knäuel erscheint die Form von Atrophie mit Induration, bei lobulär begrenztem Schwund die granulirte Atrophie. Die übrigen Harnkanälchen sind mit feinen Kügelchen ohne bestimmte Gestaltung erfüllt. Die Schichten von Exsudatfasern haben die Stelle der Harnkanälchen eingenommen, die Nierenbecken sind gewöhnlich erweitert.

7. Die Nierencysten. Die Entstehung der serösen Cyste ist, wie man in voller Uebereinstimmung mit Hyrtl sich überzeugen kann, bedingt durch Transsudation von Serum aus dem arteriellen Knäuel der Malpighischen Körper in die Kapsel derselben. Sie entwickeln sich mit Rückbildung und Atrophie der Niere. Ohne daher in Wiederholungen hierüber einzugehen, finden folgende besonderer Aufmerksamkeit würdige Fortentwickelungen der Nierencyste hier ihren Platz:

a) Die einfachen serösen Cysten setzen sich durch Vereinigung mehrerer Kapseln leicht in ein lokulamentöses Cystoid um. Die Wandungen verschmelzen an den Grenzen zu einer hervorragenden Kante und man sieht auf der Innenfläche derselben bogige Leisten; die enthaltene Serummasse bewirkt den Schwund der übrigen Zwischenwände. Im Innern solcher Cysten finden sich leimgebende Masse,

Fett, Erdphosphate. Die angrenzenden Harnkanälchen erscheinen leer und platt über einander geschichtet.

b) Diese Cystenbildung kann bis zu einem Schwund der ganzen Niere fortschreiten. Der grösste Theil der linken Niere einer an Dysenterie verstorbenen 60jährigen Frau ist zu einer Cyste von Kindskopfgrösse verwandelt. Die Wandung gleicht einer serösen Haut und hat von aussen Einschnürungen, entsprechend früheren Abtheilungen; die enthaltene Flüssigkeit hat Uringeruch, der Ureter ist obsolescirt. An der hintern Wand des Sackes liegt eine glatte, liniendicke Schicht röthlichweissen Nierengewebes. Die innere Wand der Cyste hat acht abgetheilte, halbkuglige Vertiefungen, getrennt durch hervorragende Leisten. In dem Rest des Nierengewebes unterscheidet man zwischen Exsudatfasern und Faserzellen Harnkanälchen mit fein granulirtem Epithel und einzelne Malpighische Knäuel. Die Wand der Cyste besteht aus Kernfasern des Bindegewebes, in den Leisten sind starke arterielle Blutgefässe; von der Nierenarterie aus injizirte Masse dringt in sie ein. Zwischen den übrigen Harnkanälchen sind um die Blutgefässe herum zahlreiche kleine Extravasate.

Die Entwickelung bis zu diesem Grade muss, von den grösseren Gefässstämmen ausgehend, in ganzen Gruppen Malpighischer Körper erfolgt sein, deren Wandungen verschmolzen, wobei die grösseren Gefässe durch eine örtlich begrenzte Exsudatmasse geschützt wurden. Mit der Transsudation aus diesen Gefässen erfolgte gleichzeitig Extravasation aus denen des komprimirten Gewebes.

c) In dem Körper einer 83jährigen Frau, die zugleich an Gefässatherose und Zellenkrebs des rechten Ovarii litt, war auf der vordern Fläche der rechten Niere und tief in deren Gewebe eingesenkt ein eigrosser, plattgedrückter Sack, fest gespannt und wenig über die Oberfläche der Niere hervorragend. Die Kapsel war von dem peritonäalen Ueberzug der Niere gesondert.

An dem Nierengewebe war sie verdickt und fest an

dasselbe angelöthet. Der flüssige Inhalt war röthlich, zeigte Blutkügelchen und Exsudatzellen mit Kern. Die innere Schicht der Kapselmembran bestand aus spindelförmigen Faserzellen, Lagen von Exsudatzellen und einzelnen ausgedehnten Blutgefässen.

In der verdickten Grundfläche der Kapsel waren obsolete Gefässe, erkennbar an ihrer faserigen Streifung und den aufgereihten Kernen. Sie befanden sich zwischen den elastischen Kernfasern. Daneben lagen noch bluterfüllte Gefässe zwischen den spindelförmigen Entwickelungszellen. Zunächst den verödeten Blutgefässen fanden sich Bildungen zweierlei Art: leere, gerade oder in unregelmässigen Krümmungen gestreckte Cylinder von 0,01 mill. diam.; diese sind zunächst obsoleten Harnkanälchen vergleichbar; — alsdann sphäroidische Körper von 0,05—0,07 mill. diam. von einem Gefässkranze umgeben und mit kernhaltigen Zellen erfüllt. Es ist mit Wahrscheinlichkeit anzunehmen, dass die Transsudation von den grössern arteriellen Gefässen ausgegangen und durch Reizung in dem das Serum umgebenden Gewebe die Kapselschicht gebildet worden ist. Die Malpighischen Körper und Harnkanälchen wären alsdann auf die angegebene Weise verändert worden. Die Harnkanälchen in dem tiefer liegenden Nierengewebe sind von dicht erfüllten Kapillarnetzen durchzogen, enthalten durchsichtige Epithelialkugeln mit Kern; die Malpighischen Körper sind daselbst geschwellt.

Ganz verschieden hiervon sind die den Epizoën beizuzählenden Cystensäcke.

d) Bei der Sektion einer 52jährigen Frau fand man in die Kapsel der linken Nierenspitze eingesenkt eine mannskopfgrosse, kuglige Geschwulst. Ihre Kapselmembran war sehnenähnlich glänzend, ihr Inhalt eine eiterähnliche, gelbe, dünnflüssige Masse, in welcher andere kuglige Massen von Erbsen- bis Faustgrösse frei herumschwammen. Diese letzteren haben eine der Glashaut ähnliche durchsichtige Hülle und enthalten wasserhelles, dünnflüssiges Serum nebst kleinern kugligen Körpern. Das Rindengewebe der Niere ist atrophisch.

Die allgemeine Kapsel ist texturlos. Im Inhalt sind kuglige Körper, welche drei- und vierfach kleinere Kugeln, in sich eingeschachtelt enthalten: ferner kuglige vollkommene Zellen von 0,015—0,02 mill. diam. mit kugligem, meist marginell gelagertem Kern. Andere Zellen haben Kugeln, in welchen wieder kleine Kügelchen sind.

Die eitrige Flüssigkeit enthielt Kernchenzellen von 0,01 mill. diam. völlig granulirt.

Diese organische Bildung, ein echter Prototyp isogener Zeugung, wird als Akephalocystensack gewöhnlich bezeichnet. Die eitrige Umwandlung des Blastems ist in diesem Falle synchronisch mit Eiterbildung in den Pleurahöhlen vor sich gegangen.

Die am menschlichen Organismus scheinbar für sich existirenden Neubildungen sind in den Phasen des Wachsthums an die Bedingungen der Ernährung des Mutterkörpers gebunden und treten mit demselben auch in die verschiedenen Rückbildungen ein.

8. Gewebeveränderungen der Nieren durch Einlagerung von Tuberkel und Krebs. Die Tuberkelmassen erscheinen im Umfang der Gefässknäuel in die Malpighischen Kapseln eingesenkt, kommen aber auch zwischen die Harnkanälchen angehäuft vor. Grössere Gefässstämme werden durch eine beschränkte Exsudation aus Zelle und Faser von Tuberkelmassen isolirt.

Krebsmassen in der Niere bestehen aus Faserzellen und kleinen Aggregatmassen; oder die Medullarmasse ist in eine schwammartig, blumenkohlähnlich emporwuchernde Masse zerfallen und erhebt sich in verschiedener Höhe über das Nierengewebe. Die erweichten Theile bestehen aus molekularen Kügelchen ohne Eiterzellen. Oft ist ein regelmässiges Gefüge durch eine strahlige Lagerung von Zellenfasern bewirkt. Die Harnkanälchen sind theils leer, theils mit einer feinkörnigen Masse erfüllt.

Anhangsweise das sicherlich seltene Vorkommen von Krebs in der Nebenniere, der mit Medullarkrebs des

Magens, Zwerchfells, der Milz und Gebärmutter gleichzeitig vorkam. Die Nebenniere war halbmondförmig, sass mit dreiseitiger Basis auf der Niere auf und war mit dem parabolischen Rande nach oben gewendet. Ihr Gewebe war röthlich, gallertartig weich, dem der Schilddrüse ähnlich. Eingelagert waren abgeplattete, mit einander verschmolzene bohnengrosse Massen von weisser Färbung und knorpelähnlicher Härte. Die grösste Masse hatte in der Mitte eine weichere Stelle von rothem Hofe umfasst.

Die Krebsmassen bestanden aus grossen, unvollkommen kugligen Zellen mit sehr zahlreich enthaltenen Tochterzellen und Kernen; ferner aus langgezogenen Faserzellen und keilförmig endenden Zellenfasern. Diese drei Elemente sind so mit einander vereint, dass die Fasern ein regelloses Maschennetz bilden, in welchem die andern Elemente lagern. Das übrige Gewebe bestand aus Cylindern von Gestalt, Grösse und Form der Harnkanälchen.

9. Das Nierenbecken ist analog seiner Zusammensetzung aus einer serösen Haut, Zellstofflage und Schleimhaut den verschiedenen Graden des Exsudativprozesses unterworfen. Die Schleimhaut zeigt von der Hyperämie an Wulstung, Verdünnung und Schwund durch Exsudatmasse, die von der submukösen Zellstoffschicht andrängt. Sein Lumen ist mechanisch erweitert durch abnorme Contenta, durch Hindernisse in den Harnleitern und geräth stets mit der Atrophie der Nieren in eine paralytische Dilatation.

Mit dem Beginn der Exsudation in die Schleimhaut sind Exsudatzellen um die stark injizirten Blutgefässe gelagert.

Die submuköse Schicht ist der Fettbildung und Pigmenteinlagerung unterworfen. Im Umfange ihrer Blutgefässe findet auch die Anhäufung von Tuberkelzellen und molekularen Aggregaten in der Nierentuberkulose statt. Die Schleimhautschicht wird über den Ablagerungen abgelöst und ist damit das phlyktänenähnliche Tuberkelgeschwür des Nierenbeckens vollendet.

Durch Exsudation in der Submucosa werden die Kern-

fasern schichtenweise angehäuft, welche sich im Umfange von Harnsteinen bilden und mit denen die zackigen Enden und Hervorragungen eingekapselt werden.

Fibroide Knötchen in der Höhle des Nierenbeckens waren aus kleinen Faserzellen zusammengesetzt.

Der anomale Inhalt des Nierenbeckens gehört in das Gebiet der pathologischen Chemie.

10. Gewebeveränderungen der Harnblase. Der Umfang derselben wechselt nach der Masse der erfüllenden Medien, der Elastizität der Muskel- und elastischen Faserschicht, sowie nach der in der letzten Lebenszeit obwaltenden Innervation des Sympathicus. Begrenzte Dilatationen werden als Blasendivertikel bezeichnet und sind stets mit Einlagerung von Exsudatfaser in die Submucosa verbunden.

Blutreichthum in den Gefässen der Schleimhaut und Submucosa sind sehr häufig und enden bald mit vermehrter Erzeugung von Cylinderepithel und Exsudatbildung im Umfang des Kapillarnetzes, Hyperämie, Hypertrophie der Epithelialschicht und Exsudat, das von der hindurchgeleiteten Urinmasse aufgenommen wird. Dies ist in Verbindung mit den geschilderten Krankheiten des Nierengewebes der bei weitem häufigste Befund.

Am gewöhnlichsten sind nächstdem die Exsudativvorgänge in der submukösen Schicht; dasselbe gestaltet sich zu Kernfasern, welche um die Gefässe herum in sich deckenden Maschennetzen lagern, eine Losstossung der epithelialen Deckschicht der Schleimhaut zur Folge haben und durch dieselbe hindurch als Balkennetz sichtbar hervortreten.

Ausserdem kommen Blasenkrankheiten hier selten vor; als bemerkenswerth sind folgende beide Fälle hervorzuheben:

1) Nach dem Verlauf einer akuten Blasenentzündung fand sich bei einem 60jährigen Manne die Harnblase in hohem Grade ausgedehnt, mit dem das Becken auskleidenden Theil des Bauchfells fest verwachsen, ihre Wandungen zu 3 Linien Durchmesser verdickt. Die Schleimhaut ist im Säulennetz hervorgetrieben, die Submucosa ist von einer

gelblichen Masse durchlagert. Die Muscularis ist mit der Submucosa zu einer schiefergrauen Schicht verändert, in ihnen mehrere bohnengrosse, mit einander kommunizirende Höhlen, von dickem gelben Eiter erfüllt. Es war in keinem der andern Organe Krebs oder Tuberkel, auch keine Pyämie.

Die geröthete Schleimhaut ist von ausgedehnten Kapillargefässen durchsetzt, die nur eine geringe Zahl von Blutkügelchen führen. Die unter der Epithelialdecke folgende granulirte Schicht war von Exsudatzellen und Kernfasern durchzogen. Die gelblichweisse, fast knorpelharte Schicht der Submucosa besteht aus Kernfasern mit länglichovalen, aussen anliegenden Kernen, Fett und einem Netz elastischer Fasern. Die kugligen, konglobirten Einlagerungen in dieselbe waren aus Exsudatzellen und Fett zusammengesetzt, in den Höhlen zu sehr ausgebildeten granulirten Eiterzellen geschmolzen.

2) Krebs der Harnblase und Nieren. Die Harnblase ist im vordern Drittheil fest mit dem Beckentheil des Bauchfells verwachsen, die Schleimhaut in diesem Umfang in eine unebene, scharf abgegrenzte Geschwürsfläche verwandelt, mit zottigen Hervorragungen des Grundes. Die Submucosa ist von knollig verwachsenen, erbsengrossen Massen durchlagert. Die Hauptmasse derselben bestand aus rundlichen Zellen von 0,015—0,02 mill. diam. mit keilförmigen Enden; zwischen diesen verliefen dünne Zellenfasern um ausgedehnte Blutgefässe.

Sekundäre Krebsanbildungen der Blase vom Rectum und der Vagina aus sind mehrfach vorgekommen; sie gehörten der Formation des Zellenkrebses an und hatten örtliche Zerstörung sämmtlicher Gewebelagen der Harnblase zur Folge.

Zwölfter Abschnitt.

I. Die Gewebeveränderungen in den männlichen Sexualorganen.

1. Der Hoden kann an Grösse abweichen, ohne in dem Gewebe Verschiedenheiten darzubieten, wenn der Schwund durch kapselähnliche Umschliessung mit fibrösen Exsudatschwarten entstand, wo alsdann die Verödung der Samenkanälchen in grösserem Umfange nachfolgt.

Das Exsudat rezenter Orchitis kommt bekanntlich fast niemals zur anatomischen Untersuchung. Die plötzliche Schwellung und die Renitenz des Hodens in der akuten Entzündung machen es wahrscheinlich, dass nur in das interstitielle Balkengewebe das Exsudat abgelagert werde ohne Veränderung der Samenkanälchen.

Die Vereiterung des Hodens bis zur Umwandlung desselben zu einer völligen Eitertasche kam mehrmals vor. Sie ist mit völligem Zerfallen des Hodengewebes verbunden. Die Wand der ganzen Eitertasche besteht aus Kernfasern, aus spindelförmigen, sich zur Faser verlängernden Zellen. Die letzteren sind an und für sich so gross, dass sie die faserähnlich gereihte Innenmembran darstellen. Die Höhle solcher Eitertaschen ist bisweilen in cystenartige Theile

durch einzelne Lokulamente geschieden. Der dicke, dunkelgelbe Eiter besteht aus Zellen von 0,015—0,02 mill. diam. mit dunkelschwärzlichem, fein granulirtem Inhalt und aus sehr vielen molekular zerfallenen Kernen. Nebenbei sind viele Fettkugeln, welche durch nadelartige Ausstrahlungen den Gehalt an Stearinsäure anzeigen.

Mit dem Zerfallen des Eiters in Molekularmasse und Fettbildung sinkt die Abscesswandung zusammen und es kann nach allmäliger Resorption eine Anlöthung und Konkretion der fibrösen Wandungen erfolgen.

Faserknorpel ähnliche Fibroide sitzen bisweilen auf dem Kopf des Hodens, entweder nur anhaftend oder tief in das Gewebe eingesenkt. Sie bestehen aus fingerähnlich sich durchkreuzenden Kernfasern in sämmtlichen Lagen. Der Kern war in einer solchen Ablagerung verkalkt und bestand aus krystallinischen Bruchstücken von rhombischer Struktur.

Der Krebs im Hoden ist ebenso häufig, wie im Eierstock und wird leichtsinniger Weise nur zu oft für gutartige Geschwulst gehalten. Die Diagnostik, deren Momente manche alte Chirurgen in der Gleichmässigkeit oder Unebenheit der Oberfläche, in dem Härtegrade finden wollen, ist vollkommen unzulänglich.

Die Zellkrebse (Medullarkrebs) sind die ungleich häufigern. Die meisten meiner Beobachtung zugänglichen Präparate dieser Art waren in Spiritus aufbewahrt und es werden die Veränderungen, welche diese Aufbewahrungsweise für das histologische Studium unbrauchbar machen, in klares Licht gesetzt werden. Die Elemente dieser Krebsmassen waren runde Mutterzellen, in denen man hier und da die Umrisse eingeschlossener Zellen und der Zellkerne, im Allgemeinen aber nur eine den Kerninhalt bezeichnende Trübung fand. In andern Fällen war nur unbestimmte, kleinkörnige Masse und Krystallgruppen darin vorfindlich. Vergleicht man hiermit die Stetigkeit der vollkommnen Ausbildung in allen frisch untersuchten Krebspräparaten und z. B. die klare Sichtbarkeit derselben in dem nachfolgenden, frisch

untersuchten Präparate, so wird man vollkommen von dem Unwerth dieser Aufbewahrungsart überzeugt sein.

Herr Professor Kuh war so gütig, mir im August vorigen Jahres ein Exemplar eben exstirpirten Hodenkrebses zur Untersuchung zuzuschicken. Der Hoden*) war von der Grösse eines Schwaneneies, die eigne Kapselmembran, vollkommen glatt und glänzend, bildete die Hülse; der Kern eine feste, weisse, undurchsichtige Masse, die nach der Peripherie hin in zellenartige Räume so getheilt war, dass die Scheidewände nach aussen radienähnlich divergirten. Das zwischen diesen Lokulamenten gelegene, äussere Gewebe war von gelblicher Färbung und lockerem Gefüge. Hauptbestandtheil der Centralmasse war eine Menge sehr zarter Zellenfasern mit feinkernigem Inhalt. Die Scheidewände bestanden aus ausgebildeten Kernfasern, deren aussen anliegende Kerne in Essigsäure schärfer hervortraten, während die Fasern sich darin lösten. Dies Bindegewebe hatte offenbar die zuerst komprimirten, dann unter dem Wachsthum des Krebses völlig schwindenden Samenkanälchen umgeben und übrigte nunmehr als Stroma der Neubildung.

Innerhalb der Lokulamente war die weiche Krebsmasse aus weiten runden Krebszellen gebildet, von denen mehr als die Hälfte keinen Kern, sondern eine dichte Füllung mit kleinen Granulationen hatte. Diese umgewandelten Zellen sahen den Eiterzellen ähnlich, nur waren sie grösser als diese, ihre Oberfläche eben und sie blieben in Essigsäure völlig unverändert.

Das Zerfallen des Krebsprodukts beginnt also mit dem Aufhören weiterer Bildungsfähigkeit im Kern, was für die Endogenese dieser Zellform von Bedeutung ist.

---

*) Die Chirurgie wird bei der Unzulänglichkeit der gewöhnlichen diagnostischen Hilfsmittel von der histologischen Untersuchung der Gewebe und Krankheitsprodukte am schnellsten praktischen Nutzen ziehen. Darum haben auch alle unbefangenen und vorurtheilsfreien Meister der Chirurgie diesem Zweige der pathologischen Erkenntniss ihre Aufmerksamkeit geschenkt.

2. Samenbläschen. Als Anomalie der ersten Bildung ist bisweilen die Verdoppelung derselben auf einer Seite vorgekommen. Die Gewebeveränderungen, die zur Untersuchung gelangten, waren von zweierlei Art:

1) Verdickung des serösen Ueberzugs. Die Kapselhaut hat ausser den elastischen Fasern noch andere Kernfasern, auf welchen längs gestreckte Kerne lagern, so dass auf der ganzen Faserschicht ein körniges Epithel aufgelagert war. Die Samenkanälchen selbst waren mit vollkommen runden Enchymkörnern von 0,010—0,015 mill. diam. erfüllt, die erdbeerartig durch ihren feinkörnigen Inhalt granulirt erschienen.

2) Vermehrte Ablösung von Cylinderepithel, Zunahme der Enchymkörnchen unter dem Einfluss der Hyperämie charakterisiren den mit dem Namen „chronischer Katarrh“ der Samenbläschen belegten Zustand. Der peritonäale Ueberzug ist verdickt. Auf der Schleimhaut der zelligen Innenräume liegen frei sehr viele Zellen des Cylinderepithels, an denen man hier und da einzelne keulenförmige Flimmerhärchen unterscheidet. Das Sekret hat eine safrangelbe Färbung, ist dickflüssig und besteht aus Zellen von 0,015 mill. diam., die völlig granulirt, dunkelgelblich gefärbt und aus kleinen Körnchen mit scharf umschriebenen Rändern zusammengesetzt sind.

Nebstbei sind einzelne Exsudatzellen unter jene körnigen Elemente vertheilt. Die Losstossung des Cylinderepithels ist mit Anfüllung der Blutgefässe in der granulirten Schleimschicht verbunden.

3) Das Gewebe der Prostata hat wesentlich drei Veränderungsphasen dargeboten: Hypertrophie, Verdrängung durch fibröse Einlagerungen, Verödung durch Tuberkel- oder Krebseinlagerung. Die Fasern der Prostata sind in der Kindheit und höherm Alter gegen die schlauchartigen und traubenförmigen Einstülpungen der Schleimhaut vorwaltend entwickelt. In den andern Lebensaltern tritt eine Hypertrophie des Fasergerüstes durch eine Assi-

milation der aus dem Exsudat sich entwickelnden Kernfasern ein. Die Maschenräume, in welchen die granulirte und epitheliale Lage der geballten Traubendrüse eingeschlossen ist, werden enger. Das Sekret, welches ebenfalls aus Enchymkörnern besteht, wird spärlicher. Die Epithelialzellen der Drüsen scheinen durch Endogenese die Enchymkörner zu zeugen und auszusondern, die man im Succus prostaticus findet. Einzelne Bälge beginnen, ähnlich den Follikeln des Ovariums, durch Apoplexie zu obsolesciren. Wenigstens fand ich mehrmals in eine texturlose Membran eingeschlossen eine kuglige, dunkelbraune Pigmentmasse, die von Stearinkryställchen umfranzt wird, offenbare Residua eines Blutgerinnsels.

Wenn die Hypertrophie des Fasergerüstes mit Exsudatbildung in den Alveolen verbunden ist, lagern sich in die texturlos gewordene granulirte Schicht spindelförmige Zellen und molekulare Körnchen. Zwischen den Kernfasern bilden sich Pigmentkugeln, welche der hypertrophirten Prostata die schwarze Tinktion verleihen.

Die Tuberkeleinlagerung bestimmt die umschriebene Einsenkung einer oder mehrerer gelblichen, käseartigen Granulationen in das blassröthliche, lockere Gewebe. Bei Vergrösserung bis zur Masse eines Tauben- und Hühnereies ist das Gewebe des Hodens mit Ausnahme einer dünnen Rindenschicht dergestalt zerfallen, dass die ganze Tuberkelmasse den Innenraum einnimmt. Es ist jedoch letztere nur in Peripherie und Centrum intakt, eine gelbliche Masse von käseähnlicher Konsistenz, in dem Zwischentheil eitrig geschmolzen oder, was von dem Mangel an transsudirtem Blutserum herrührt, bröcklig zerfallen. — Die Reste des festen Tuberkels haben oft eine dendritische Vertheilung. Die gelbe Masse besteht aus den viel beschriebenen Tuberkelzellen von unvollkommner Rundung und sehr feinkörnigem Inhalt. Zwischendurch sind einige spindelförmige Zellen, die Reste desjenigen Exsudats, das sich anfangs im Umfange des umlagernden normalen Gewebes gestaltete. Die schwielige Masse der Gewebereste besteht aus

den Kernfasern des Bindegewebes. Die Tuberkulose der Prostata kommt mit Lungen-, Darm- und Mesenterialtuberkel auch ohne Tuberkulose des Hodens vor.

Den Krebs der Prostata habe ich gleichzeitig mit Melanose der Lunge, Magen- und Leberkrebs bei hochbetagten Greisen (einem 85- und einem 92jährigen Kranken) beobachtet.

Die Prostata ist stark geschwellt, von einem weisslichen Produkt auf der Schnittfläche gleichmässig infiltrirt. Die Masse besteht aus Faserzellen von blassgrauer Färbung, 0,02 mill. längerem Durchmesser, die an dem einen Ende durch allmälige Verlängerung in eine Spitze zulaufen, in Essigsäure völlig unverändert bleiben; ferner aus dünnen Fasern, die kleiner und von schwächerem Kaliber sind, als die elastischen Fasern. Maschen von Fasern umschliessen jene spindelförmigen Zellen. Um diese letztern herum liegen nach aussen kleine Zellen von 0,007—0,01 mill. diam., kugliger Gestalt mit sehr feinkernigem Inhalt. Diese letzteren haben also nur die Dignität von Zellkernen und sind vermöge ihrer Bildung und Anlagerung als die Elemente des weitern Wachsthums des Krebses anzusehen.

II. Die Gewebeveränderungen in den weiblichen Sexualorganen.

I. Uterus.

1. Hyperämie der Uterinalschleimhaut.

Sie kommt als Zeichen der eben verflossenen Menstrualblutung bisweilen vor. Die genaueste Untersuchung der während der Menstruation Verstorbenen verdiente seit Bischoff's Entdeckung der menstruellen Ovulation unsere besondere Aufmerksamkeit. Es wird daher eine genaue Schilderung des gewöhnlichen Befunds im virginalen Zustande nicht ohne Interesse sein.

Der Uterus ist auf der vordern Fläche stark gewölbt,

die Scheidenportion von gleichem Umfange mit dem Körper, die Lippen gewölbt, der äussere Muttermund eine nach abwärts konvexe Spalte. Die innere Faltensäule blassröthlich, von gallertartigem, kohärentem, gelbem, durchsichtigem Schleim bedeckt. Die Schleimhaut des Uterinalkörpers ist röthlich vaskularisirt. Die Tuben sind in ihrem dem Uterus näheren Theile mehr strangartig, ihre Schleimhaut gewinnt nach dem gefranzten Pavillon an Blutreichthum. Die ihrem Verlauf folgenden Venenstämme sind geschlängelt, hier und da varikös ausgedehnt. Die einzelnen Follikel der Ovarien sind stark geschwellt.

Der schleimhäutige Ueberzug der konvexen Theile des Muttermundes besteht aus einer Schicht granulirter Zellen, welche mit einer Lage Cylinderepithel, an der Grenze der Spalte mit Flimmerzellen bedeckt sind. Der Schleim in der Faltensäule enthält fragmentäres Flimmerepithel, grosse Schleimkugeln mit 2 — 3 opaken kernähnlichen Körperchen, andere, vollständig mit Granulationen erfüllte Gebilde, ähnlich den Eiterzellen, und endlich faserähnliche Entwickelungszellen in grosser Menge.

Die schlauchähnlichen Drüsen in der Faltensäule bestehen aus einer Reihe von Zellen, die nach der Mittelaxe spitz zusammenlaufen und ein cylindrisches, gerade aufsteigendes Mittelstück haben. Die Schleimhaut des Körpers ist von losgestossenen, runden Granulationen bedeckt, von einer Menge erfüllter Kapillargefässe durchzogen.

Die Schleimhaut der Tuben zeigt unter einer Lage von Cylinderepithel ebenfalls eine gekörnte Schleimschicht. Die Grundmasse derselben wird gleichsam von einem vielfach verwürkten Netz von Kapillargefässen ausgemacht, die von Blute strotzen. Das weissliche Sekret dieses schleimhäutigen Ueberzugs besteht aus Cylinderepithel und Schleimkugeln; nach dem Uterus hin, wo sich die Höhle der Tube verengt, nimmt das Flimmerepithel zu, die Gefässmasse ab. Dicht an der Mündungsstelle in die Gebärmutter ist über der Körnerschicht eine vollständige Flimmerzellenmembran.

Die einzelnen Graafschen Follikel sind in der äussern Schicht von elastischen Fasern zusammengesetzt, darunter folgt eine granulirte Schicht mit einer Menge dicht erfüllter Blutgefässe. Zwischen den granulirten Zellen dieser Schicht lagern eine Menge länglich ovaler und spindelförmiger Zellen. Das enthaltene Serum hält unvollkommene Zellen mit beginnender Kernbildung, länglich ovale Zellen und deforme, granulirte, farblose Blutkörperchen.

Mit der Hyperämie der Sexualorgane in der Menstruation ist also eine Regeneration in den epithelialen Schichten gegeben, verbunden mit Ablösung der oberflächlichen Schicht; gleichzeitig mit erhöhter Sekretion in den accessorischen Schleimdrüsen und dem produktiven Streben in einzelnen Heerden der Keimungsorgane.

In der Schilderung jenes physiologischen Zustandes ist eine Trennung der verschiedenen Organe nicht möglich.

Die Hyperämie des Uterus findet sich partiell auf einzelne Stellen der Schleimhaut beschränkt nach Hämorrhagien: bei auffallender Blässe und Blutleere der Gewebetheile ist gewöhnlich ein einziger runder Fleck dunkel braunroth. Das Epithel ist abgelöst und in der gekörnten Schicht sieht man strotzend von Blut erfüllte Kapillarschlingen.

Die Uterushöhle ist in höherm Alter häufig von Blutgerinnsel erfüllt und die Schleimhaut von einzelnen Extravasaten durchlagert. Die allgemeine Atherose der Gefässe und die Erweichung des Uterinalmuskels zu einer welken, blassbraunen Pulpe sind konkomitirende Zustände.

2. Hypertrophie der Schleimhaut und ihrer Duplikaturen.

Schwellung der Ovula Nabothi ist ein häufiger Folgezustand chronischer Hyperämie und übermässiger Ablösungen des Schleimhautepithels der Faltensäule. Zwischen den Falten ragen diese Follikel bis zum Umfang einer Erbse vergrössert hervor. Einzelne derselben erscheinen fest und dicht,

von gefässreicher Schleimschicht gedeckt, andere zu 2 und 3 gruppirt und ihre Schläuche durch einen übermässigen Inhalt cystenähnlich ausgedehnt. In dem grünlichgelben, zähen Sekret, welches solche geschwellte Follikel bedeckt, erkennt man Exsudatzellen, Enchymkörner, Schleimkugeln, Körnchenzellen, spindelförmige Zellen und unregelmässig kolbige oder keilförmige Körper von graulicher Färbung, in Essigsäure unlöslich. — Die Wandung des Follikels wurde von Kernfasern neuer Bildung zusammengesetzt, auf welche nach innen eine gekörnte Schicht folgt, mit erfüllten Blutgefässen und einzelnen spindelförmigen Faserzellen. Das flüssige Sekret enthält Exsudatzellen, Faserzellen und Körnchenzellen.

Der Vorgang kann nur in solcher Art gedacht werden, dass sich die äussern, aus Epithelialzellen gebildeten Wände des Follikels ablösen. Das cylindrische Mittelstück dehnt sich aus, an seinen gefässreichen Wandungen erfolgt Transsudation von Blutserum, das sich weiter organisirt und so die Innenschicht produzirt, in welcher die Neuerzeugung der Blutgefässe nach vorgängiger Bildung der Blutrinnen im Exsudate geschieht.

Ist diese Schwellung auf eine einzelne Gruppe solcher Follikel oder an duplicirten Uebergangsstellen der Uterinalschleimhaut beschränkt, so stellt sie den Schleimpolypen dar. Es sind dies lockere, braunrothe, schlaffe, leicht ablösliche Produkte, die breit und gestielt ansitzen, mit dickem Sekret bedeckt sind. Ihre Zusammensetzung ist mit der Vol. I. pag. 21 beschriebenen Polypenbildung der Nasenschleimhaut fast identisch. Die äussere Oberfläche ist von Cylinderepithel, darunter von mehren Lagen der körnigen Zwischenschicht gebildet. Unter dieser findet man stets, freilich vorwiegend in gestielten Polypen ganze Lagen von Kernfasern.

3. Gangränescenz der Uterinalschleimhaut.

Diese Form konnte ich zweimal bei Einklemmung des umgestülpten Uterus beobachten. Im Sommer 1846 wurde

eine verlassene, pfleglose Person in diesem Zustande entsetzlicher Vernachlässigung in das Hospital gebracht. Während angestrengter Feldarbeit war der Vorfall mit Umstülpung erfolgt; am 3ten Tage war bei völligem Mangel an Kunsthilfe Gangränescenz eingetreten. Am 5ten Tage löste sich die innere Oberfläche (jetzt nach aussen gelegen) in Gestalt eines faustgrossen Konvoluts ab, darunter war eine sehr dünne, neue Schleimhautschicht gebildet, welche, in ihr normales Längenverhältniss zur Muskelschicht gebracht, reponirt wurde. Die abgestossene Masse war schmutzig schwarzbraun, sah wie Räucherfleisch aus. Die Masse bestand aus Faserfragmenten von ungleicher Richtung, theils bündelförmig vereint oder keilförmig zusammengelegt. Sie waren von ungleichmässigem Durchmesser, zum Theil von feinkerniger Masse überdeckt. Viele Bündel faserähnlich aufgereihter Kugeln von 0,007 — 0,01 mill. diam. mit klein granulirtem Inhalt lagen über einander. Mit der Zerstörung der Schleimhaut sind also auch die innersten Schichten der Muskelfasern in den Zerstörungsprozess aufgegangen.

4. Hypertrophie der Muskelmasse.

Die Masse des Uterus nimmt im Körper während der höhern Lebensalter in verschiedenem Grade an Umfang zu. Diese Volumsvermehrung ist im Alter der weiblichen Geschlechtsthätigkeit gewöhnlich nur auf den Scheidentheil beschränkt. Bei vorhandenem Blutreichthum ist man in einzelnen Fällen berechtigt, eine Mehrzahl von Primitivfaserbündeln anzunehmen. Man sieht an einer Reihe der dicken Cylinder ohne Querfaserung deutlich länglich-ovale Kerne mit Körperchen, entsprechend der Gestaltung der organischen Muskelfaser im Embryo.

Die Volumsvermehrung des Uterus mit Zunahme an Dichtigkeit und Blutarmuth beruht auf der zunächst darzustellenden fibroiden Umwandlung.

5. Gewebeveränderungen der Gebärmutter durch Fibroide.

Die Fibroide bringen zunächst Gestaltsveränderungen des Gebärmutterkörpers hervor, welche in seltnen Fällen von grossem Einflusse sind. Hiervon die folgenden Beispiele:

Ein kindskopfgrosses Fibroid lag auf dem mittlern Theil des Gebärmutterkörpers auf. Die Höhle ist von oben nach unten verengt und durch eine vertikale Leiste in zwei Theile gesondert. Von dieser aus breitet sich die Muskelmasse nach dem Ansatz der Fallopischen Trompeten hornartig aus; so zwar, dass die Muskelschichten nach abwärts gerichtete konvexe Bögen bilden. Die letzteren beginnen vom Ansatz der Trompete und enden in der Tuba. Die Scheidenportion ist auf eine Linie Längendurchmesser verkürzt, ein festes fibroides Gewebe. Die Auflagerung hat hier konsekutiv die Form des Uterus bicornis herbeigeführt.

Eine faustgrosse Fibroidmasse hat das Gewebe der vordern Wand so erhoben, dass nach Enukleation desselben eine vollkommene zweite Höhle im Gebärmutterkörper vorhanden ist, deren Wandung der Muskelmasse eines dilatirten Herzventrikels analog ist.

Schwund des Muskelgewebes ist stets die Folge umfänglicher Fibroide.

Viel besprochen und viel bestritten ist die Kombinationsfähigkeit oder die Umbildung des Fibroids in Krebsmasse. Die Fibroide der Mamma haben in dieser Beziehung vergangenes Jahr der Medizinischen Akademie zu Paris Veranlassung zu ausgedehnten Besprechungen gegeben (Discussion sur les tumeurs du sein. Bulletin de l'Académie). Das Fibroid kann sowohl durch Umwandlung der ganzen Masse, als auch durch Aneignung des von aussen andringenden Krebsproduktes in Krebs übergehen.

Der Verwandlung ganzer Fibroidmassen an umgrenzten Stellen in eine weisse feste Medullarmasse entsteht dadurch, dass die fibroiden Fasern an den betreffenden Stellen sich in

weite Maschennetze ausbreiten, in welche hinein sich zahlreiche Blutgefässe bilden. Im Umkreise der letzteren entsteht alsdann die Faserzelle und spindelförmige Zelle des Krebses. Ein neuer Bildungstrieb in dem aus einer verflossenen Epoche stammenden fibrösen Produkt bringt Neubildungen zweiter Reihe hervor, welche in der Sphäre der einfachen Zellenformation stehen bleiben: ein Typus, den wir nach der äussern Erscheinung „Krebs" nennen.

Grosse Fibroide werden nach längerer Andauer von aussen in eine Zerstörung hineingezogen, die man nach dem formellen Hergang und dem Einschlagen der Krebsbildung in andern Organen eben nur für den letzteren erklären kann. Die Fibroide sind von uneben schaligen Schichten einer scheinbar texturlosen, kreideweissen Masse überzogen. Darunter sind Knollen und Knäuel fibrösen Gewebes, einzelne derselben oft schiefergrau tingirt. Die äusserste Schicht besteht aus kleinkernigen Molekülen und Erdphosphaten, darunter folgen spindelförmige Faserzellen mit dicken kolbigen Enden.

Die Verirdung, welche gewöhnlich die Ausgangsform des Fibroids ist, beginnt in andern Fällen central.

Die fibroide Umwandlung der Gebärmutter selbst bedingt einen völligen Schwund der Muskelschichten. Statt dessen besteht das Uterinalgewebe, das im Ganzen selbst gewöhnlich ein grösseres Volum als das normale hat und keine äussere Gestaltsveränderung erleidet, in elastischen Fasern, nach aussen mit Kernen besetzt, in den regelmässigsten, sich durchkreuzenden Fasernetzen.

6. Gewebeveränderungen der Gebärmutter durch Krebs.

Der Zellkrebs (Medullarmasse) hat seinen Sitz vorzugsweise in dem Scheidentheil; bringt zuerst Schwund der Muskelschicht, dann Ablösung der Schleimhaut hervor und breitet sich durch Assimilation der durch adhäsive Exsudate angelötheten Theile, der Blase und des Mastdarms, dergestalt

aus, dass durch seine Erweichung vordere und hintere Fistel- und Kloakenbildung erzeugt wird.

Die Vaginalportion ist von braunrother oder weissröthlicher, dem festen Hirnmark ähnlicher Masse durchlagert. Von dem äussern Muttermund und der macerirten Schleimhautschicht beginnt die Erweichung. Die Hauptmasse sind Zellenfasern, welche sich von einem Strange radienartig vertheilen und wieder durch quergelagerte Fasern in Maschenräume vereinen. Diese Fasern bleiben in Essigsäure unlöslich, was zur Unterscheidung von Bindefaser und Muskelfaser ausreicht. In die Maschen eingeschlossen sind länglichrunde Zellen von 0,010—0,015 mill. diam., die in ihrem Innern theils ausgebildete Zellen mit Kern und Körperchen führen. Um diese grossen Zellen herum lagern viele einzelne Kerne. Neben diesen Zellen sind den Zellenfasern zunächst länglich ovale, an beiden Enden zugespitzte Zellen von 0,015 — 0,02 mill. Länge, mit kleinkörnigem Inhalt, offenbar Zwischenbildungen der Entwickelung. Die hell- und dunkelbraunrothen Färbungen rühren nicht von ungleicher Blutvertheilung, sondern von Imbibition mit leicht extrahirbarem Blutfarbestoff her.

In andern Fällen ist die Masse des Krebses in der Vaginalportion vollkommen homogen gebildet aus spindelförmigen Zellen, von denen einzelne jedoch nur an der einen Seite in eine Verlängerung ausliefen, mit centralem Kern und vielen Körperchen darin.

Oft ist von dem Scheidengewebe noch eine von Blutgefässen durchsetzte Schicht elastischer Fasern übrig.

Der sogenannte melanotische Krebs an der Grenze des Zellkrebses ist ein brandiges Zerfallen. Die weichen fungösen, braunrothen oder schwärzlichen Massen bestehen aus aggregirten Brandmolekülen und feinkörniger Masse.

Der Zellenfaserkrebs ist nur selten und nur im Körper der Gebärmutter bei gleichzeitigem Vorkommen derselben Krebsform in andern Organen beobachtet worden. Er ist schichtenweise zwischen die Muskellagen und von ihr

gesondert eingelagert, eine weisse, speckähnlich aussehende Masse, oder er ist an umschriebenen Stellen abgesetzt. Sie enthält dicke keilförmige Zellenfasern, die nur eine geringe Anzahl Blutgefässe zwischen geordnet haben. Es sind dicke cylindrische Zellenfasern von durchgehends 0,01 mill. diam. transvers., dreimal so dick als elastische Fasern. Sie sind jedoch beinahe völlig leer, einzelne zeigen sich abgetheilt und nehmen durch Anlagerung den Schein der Theilung an. Die Fasern sind in regellose Züge geordnet, zwischen ihnen sind einzelne rundliche Zellen mit Kern und Körperchen.

II. Eierstock und Tuben.

Wie schon bei Schilderung der Sexualorgane während der Menstruation erwähnt worden, ist eine Hyperämie der serösen Haut und Desquamation der Epithelialschicht durchaus nur einem physiologischen Gesetze der Periodizität entsprechend. Eine solche Hyperämie ist in diesen Organen ebenfalls in der ersten Zeit der Schwangerschaft gesetzmässig; wird sie aber durch accidentelle Momente zur Exsudation, so erfolgen Gewebealienationen, die während der Zeit der Translokation des Eichens durch die Trompete von dem entschiedensten Einflusse auf die Entwickelung sind. Bringt die Exsudation eine Verwachsung in dem der Gebärmutter nähern Theil der Trompete hervor, so ist das in ihm enthaltene Eichen entweder der Obsoletion ausgesetzt, oder nur der einseitigen Entwickelung fähig. Dies ist gewiss ein häufiger Grund der Tubarschwangerschaft*). Als Beweisgrund mag der wichtige Fall gelten, den mir ein glücklicher Zufall vor nunmehr 2 Jahren zuführte.

Ein Landmädchen hatte, 17 Jahr alt, zum ersten Male

---

*) Die Trompetenschwangerschaft ist überhaupt die einzige extrauterinale, wie dies die kritische Durchforschung der bekannten Fälle von Meyer in Darmstadt wahrscheinlich macht.

geboren und nach 5jähriger Entfernung von ihrem Geliebten 14 Tage vor der Erkrankung sich mehrmals demselben im Coitus hingegeben. Zufällig in der Stadt, wurde sie von allgemeinen Konvulsionen befallen und deshalb in das Hospital gebracht.

Das Gesicht war geröthet und heiss, die linke Wange war etwas geschwellt und hing herab, die Mundwinkel waren in unveränderter Stellung zu einander, die Glieder beweglich. Die Kranke war ohne Sprache und Bewusstsein. Die Konvulsionen begannen in den Flexoren der linken Hand, darauf Greifen und Emporwerfen derselben, dann wurde die rechte Hand ebenso bewegt, der Kopf hin und her geworfen. Später traten nur Zuckungen und Niktitation der Augenlieder ein. Aus dem linken Ohr floss eiterartige Flüssigkeit. Die Athmung war stertorös, an der Rückenfläche des Thorax waren die Zeichen der hypostatischen Blutüberfüllung der untern Lungenlappen wahrnehmbar. Der Unterleib war weich, Darmexkretion behindert. Pulsfrequenz 100 Schläge. Das aus der Vene entleerte Blut hatte festen Blutkuchen, überwiegende Serummasse ohne Absatz von Fibrine. Unter Andauer dieser Erscheinungen starb die Kranke nach 48 Stunden.

Körper gross, gut genährt, Kopfhaar blond, Iris blau, die Pupillen sehr erweitert.

Schädelgewölbe oval, keine Spur von Verletzung in den knöchernen Theilen, der Längenblutleiter mit Faserstoffgerinnsel erfüllt, Markmassen zähe, blutarm, Ventrikel leer, der linke grosse Seepferdefuss stärker entwickelt; nahe am untern Wurm ist eine erbsengrosse Stelle der linken Hemisphäre des Kleinhirns in eine grauröthliche Sulze erweicht. Auf dem linken Felsenbein erscheint über dem hintern, halbzirkelförmigen Kanal eine schwarze nekrotische Knochenstelle. Nach Aufmeisselung derselben treten einige Tropfen eiteriger Flüssigkeit hervor und man sieht in dem erweiterten Kanal eine strangähnliche Masse, die aus nadelkopfgrossen, schwärzlichblauen Cysten traubenähnlich zusammen-

gesetzt ist. Am Schädelgrunde sind einige Drachmen klares Serum*).

Der linke Eierstock ist doppelt so gross als der rechte, an seiner Oberfläche ragt ein haselnussgrosser, von Blutgerinnsel erfüllter Follikel hervor. Die linke Trompete umschliesst einen halben Zoll von der Insertion in den Körper der Gebärmutter einen linsengrossen Körper. Die Schleimhaut derselben ist verdickt, gefässreich und von puriformem Schleim bedeckt. Die innere Oberfläche des Uterus hat eine häutige, leicht im Ganzen ablösliche Ueberkleidung.

Der gewulstete vaskulöse Theil der Schleimhaut der Trompete hat ein stark ausgedehntes Kapillargefässnetz. Zwischen den Maschen derselben und über sie hin liegen sehr viele länglich ovale Zellen von 0,015—0,02 mill. Länge mit centralem Kern und Körperchen darin. Nach dem Uterus zu oberhalb des Eichens ist der 2 Cent. lange, verschlossene Theil der Tuba mit eiterähnlicher Flüssigkeit erfüllt, in der man Exsudatzellen, Körnchenzellen und eine grosse Anzahl epithelialer Bildungszellen und spindelförmiger Faserzellen antrifft. Die Bildungsenergie, welche während der Ueberführung des Ovulum der Schleimhaut des Eileiters eigenthümlich ist, hat sich in pathologischen Formen erschöpft.

---

*) Beide Lungen frei, das Gewebe der obern Lappen hellröthlich, krepitirend, die untern dunkel braunroth, blutreich. Im Herzbeutel einige Tropfen klares Serum, in der linken Vorkammer festes Blutgerinnsel, im rechten Vorhof und Eingang der grossen Gefässe festes Faserstoffgerinnsel.

Leber blutreich, lichtbraun, fetthaltig. Milz klein, ihre Kapsel geschrumpft, ihr Gewebe blassbraun und zähe. Pankreas grobkörnig. In der untern Hohlvene und Bauchaorta viel dünnflüssiges, dunkelrothes Blut. Magenschleimhaut der vordern Fläche und des Pförtnertheils stark gewulstet. Die Schleimhaut des Dünndarms blass und blutleer; in ihrem untersten Theil die solitären Follikel zu hanfkorngrossen Erhebungen geschwellt, die Peyerschen Kapseln sind wenig erhoben.

Die Oberfläche der Nieren ist blassroth, durch stellenweise Injektion dunkelroth gesprenkelt; die Rindenschicht überwiegend von festem, weissem Exsudate durchsetzt. Die Schleimhaut der Harnblase ist blass, die Submucosa geschwellt.

Nach dem Uterus hin ist der Eileiter ein fester impermeabler Strang. Seine innerste Schicht ist aus Exsudatzellen, Faserzellen und Blutgefässen gebildet. Die Gefässe nehmen in den tieferen Lagen ab mit Ausbildung der elastischen Kernfasern, welche noch immer die Uebergangsgebilde aus Zelle in Faser zwischen sich führen. Die Schleimhaut der rechten Trompete hat ebenfalls an dem Exsudationsprozess Theil genommen; was sich durch den Gefässreichthum, Ausscheidung neogener Zellmassen und Eiterzellen kund gibt.

Das in der linken Tuba enthaltene Eichen bestand 1) aus einer Haut elastischer Fasern, ohne Kernbelag; 2) aus einem Netze von Kapillargefässen, welche sich in sehr zahlreichen Schlingen ausbreiteten und zwischen welchen spitzwinklig anastomosirende, mehr gestreckte, leere Gefässe verliefen. Der Inhalt ist ein reiches Lager von längsovalen und spindelförmigen Zellen, die sich durch die Gleichheit in der Bildung auszeichneten, und neben ihnen kleine verbundene Netze von Fasern mit zwischenliegenden, spindelförmigen Zellen.

Das seröse und vaskulöse Blatt sind also vollkommen normal ausgebildet; im Keimblatte aber ist das allseitige Gestaltungsstreben durch den abnormen Boden und den pathologischen Hergang auf dasselbe beschränkt und in untergeordnete Formreihen aufgegangen. Die einer frühern Exsudationsepoche zustammende Obliteration der Tuba hat das Stehenbleiben des Ovulum in dieser Bildungssphäre benöthigt.

Die andern vergleichsweise untersuchten Graafschen Follikel enthielten in dem serösen und Gefässblatt Dotterkugeln von 0,007 — 0,015 mill. diam.

Am linken Eierstock ist ein Follikel, analog einem apoplektischen Balge. Er hat die Grösse einer Muskatnuss, ist hellröthlich, von dicht erfüllten, varikösen Blutgefässen durchzogen, seine Innenfläche mit zottigen Hervorragungen besetzt. Eine dünne Membran aus Fasern des Bindegewebes von Blutgefässen durchkreuzt, bildet die Umhüllung. Die innere Zottenmasse, schon beim äussern Anblick als gefäss-

reich charakterisirt, besteht aus einem Netz ausgezeichneter Kapillargefässe mit zwischengelagerten spindelförmigen Zellen. Die Hyperämie, welche in der Wandung des Follikels nach Entleerung seines Inhalts übrigt, war also in den exsudativen Prozess des homogenen Nachbargewebes mit hineingezogen worden.

Bischoff (Müller's Archiv 1846 p. 111) erkennt in einem ähnlichen Falle die vorhergegangene Schwängerung an dem grössern Umfang, an einem frischen Corpus luteum, d. i. einem zerplatzten Graafschen Follikel, der mit Blutkoagulum und Exsudat erfüllt war. Die Venen des Uterus und der Eierstöcke stark geschwellt.

Das zottige Ansehen der innern Fläche des Uterus, während das Eichen noch in der Tuba war, erklärt Bischoff für hervorgebracht durch die ausgedehnten, schwach geschlängelten, gestreckten Uterinaldrüsen. Diese Drüsen erscheinen im unschwangern Uterus nur wie kleine Krypten und Follikel; während der Schwangerschaft wachsen sie in das Exsudat der innern Uterinalfläche hinein. Drüsen und Exsudat bilden alsdann die Decidua.

Die gleich zu beschreibende Membran auf der innern Fläche der Gebärmutter bei dieser beginnenden Graviditas tubaria bestand aus Formationen des Exsudats und neogenem Epithel, ohne dass eine besondere Entwickelung der Uterinaldrüsen zu konstatiren gewesen wäre. Dass aber eine der Decidua analoge Membran die innere Uterinalfläche bedeckte, unterlag keinem Zweifel.

Das interstitielle Gewebe des Ovarium war von Exsudatzelllagen und neugebildeten Kernfasern durchsetzt.

Der dicke, membranöse Ueberzug der Uterinalschleimhaut besteht aus rundlichen und spindelförmigen Entwickelungszellen, ganz analog den Formationen in der Tuba. Diese Lage ist parallel der Bildung der Decidua. Der Typus der Produktion hat also auch in dem Uterus trotz der behinderten Bergung des Uterus die gesetzmässige Erfüllung gefunden.

2. Die Umwandlungen des serösen Ueberzugs und der interstitiellen Faserschicht des Eierstocks durch Exsudation sind in Vol. I. besprochen. In diesen Schichten, namentlich in dem gefässreichen serösen Blatt kommen aufsitzende Cysten und ihr Uebergang zu Fibroiden häufig vor. Die Cysten machen in ihrer Wandung, einer aus einer Gefässwand gebildeten Kernfaserlage, den Heerd zur innern Anbildung von Faserschichten aus, die durch einen festen kleinkörnigen Belag ausgezeichnet sind. Die Innenwand grösserer Cysten zeigt ein reiches Netz von Kapillargefässen, aus denen fortwährend Blutserum transsudirt, das die Blastemmasse zu der gestaltungsfähigen Exsudatzelle hergibt. Die Fasern der grössern Fibroide haben maschenförmige, blätterartige, knäuelähnlich zusammengewirkte Lagerung.

3. Die Veränderungen der einzelnen Follikel werden um der grössern Gedrängtheit und Vermeidung der Wiederholungen willen neben einander als Vorgänge im unbefruchteten und befruchteten Ei betrachtet, soweit sie der eignen Beobachtung zugänglich geworden. Der Parallelismus dieser Zustände ist in der Analogie der pathologischen Neubildung überhaupt mit der Entwickelung in der Keimschicht von vorn herein gegeben; es wird die Vereinbarung der pathologischen Vorgänge in den Heerden des Keims ausser und in der Entwickelung eines weitern Wachsthums möglich sein.

Ein gesondertes Leben ist dem menschlichen Ei vor wie nach der Befruchtung im physiologischen Zustande nicht abzusprechen. Im nicht befruchteten Zustande gehen die krankhaften Veränderungen wie in den meisten Organen von den Verschiedenheiten des Bildungsmaterials aus, von Uebermaass oder Mangel, von Blutüberfüllung oder Blutarmuth in der serösen Haut des Follikels, welcher die ernährenden Gefässe des Eies enthält.

Von der Hyperämie folgen die Bildungen der serösen Cyste, Fibroid und Fasergeschwulst mit Apoplexie. Mit Erschöpfung des Bildungsmaterials bleiben diese Zustände

in der Entwickelung oft stehen, gehen durch eine Alternation in den Bedingungen ihrer Existenz in das Plasma eines andern Bildungskreises ein, z. B. in Krebs, oder zerfallen und werden nach Uebergang in molekulare Theile resorbirt und eliminirt. Oder sie bestehen ohne Nachtheil für den Gesammtorganismus in einer Form der Rückbildung fort. Sie nehmen endlich das gesammte Nährmaterial des Mutterbodens für ihren einseitigen Bildungskreis in Anspruch und versetzen dadurch ersteren in Atrophie.

Die seröse Cyste des Graafschen Follikels entwickelt sich in der serösen Haut desselben, die aus elastischen Fasern in parallelen Bündeln oder im Balkennetz gelagert zusammengesetzt ist; die durchziehenden Kapillargefässe werden mit Blut überfüllt. An den letzteren haften Lagen von den verschieden geformten, länglich ovalen und spindelförmigen Faserzellen; in der Höhle des Balges übrigt die einfache Exsudatzelle. Weiterhin wird aus der Lage von Faserzellen, welche den Entwickelungszellen des normalen Bindegewebes gleichen, eine Anschichtung von gekernten Exsudatfasern, die der Heraufbildung der ferner entstehenden pathologischen primären Zelle zur Reimschicht dient.

In diesem Zustande entsprechen die Dotterkugeln mit dem Purkinje'schen Bläschen dem Blastem mit den Exsudatzellen im Follikel; — dem Chorion des Eichens die Membranen aus Exsudatfasern und die Schicht von Entwickelungszellen.

Als entsprechend der serösen Cyste im ungeschwängerten Ei erscheint für das befruchtete die Traubenmole. Die zusammengesetzte hydatidöse Traubenmole korrespondirt mit dem lokulamentären Cystoid, dem alveolaren Zellkrebs des Follikels.

Die Fibroide des Follikels gehen ausser der Befruchtung folgenden Gang der Entwickelung:

Statt der das Eichen umgebenden Membrana granulosa legt sich an die elastische Faserwand des Follikels eine Schicht längsovaler und spindelförmiger Zellen, einzeln und

in Faserzügen vereint. Lagen von Exsudatfasern mit länglichen, beiderseits zugespitzten Kernen konsolidiren sich aus der erstbeschriebenen Form der Faserzelle. Vogel und Gluge wollen diese Fasern für organische Muskelfasern halten, wodurch der durch frühere Pathologen verworrene Begriff des Sarkoms eine wissenschaftliche Unterlage bekömmt. Wie jedoch schon bei dem Fibroid des Uterus bewiesen worden, sind dies durchaus keine Muskelfasern, sondern neogene Kernfasern, die sich durch weitere Ernährung so verdicken, dass sie den eigentlichen fibrösen Geweben (Henle) an die Seite gestellt werden dürften. Nach dem Centrum der Fibroide des Graafschen Follikels sind auch in den ältern Produkten noch Faserzellen und selbst kuglige Exsudatzellen bemerkbar. Diese Residua reden jener Theorie das Wort, welche das Fibroid für eine sekundäre, aus der serösen Cyste entstandene Form erklärt.

Das Fibroid des ungeschwängerten Eies findet für den befruchteten Zustand eine ausreichende Analogie in den Fleischmolen:

1) Eine Mole von nierenförmiger Gestalt, 8,5 Cent. lang und von 3 Cent. Breite ist nach aussen von einer zottigen, leicht ablöslichen Membran umgeben; auf diese folgt nach innen eine anscheinend sero-fibröse Haut, die innerste Lage ist endlich von einer, dem festen Blutgerinnsel ähnlichen, fleischartig kompakten Masse und einem schön entwickelten Gefässnetze gebildet.

Die äussere Haut besteht von aussen nach innen: 1) aus einer Schicht an einander abgeplatteter Zellen des Pflasterepithels von unregelmässig polyedrischen Begrenzungen; 2) aus einer Lage von Zellen, deren Wandungen durch dichte Zusammenlagerung nicht scharf gesondert sind. Sie haben elliptische Gestalt, Kerne mit Körperchen und einem Zellinhalt von molekularen Kügelchen; 3) aus einer dünnen Membran elastischer Fasern, die in wellenförmigen Linien so gestellt sind, dass die lang ausgezogenen Bildungskerne auf ihrer konvexen Seite liegen.

Unter dieser äussern Bekleidung folgt eine zottige Membran. Ihre Zusammensetzung geschieht aus elastischen Fasern, gleichartig von 0,0025—0,003 mill. diam. mit länglich ovalen Zellkernen besetzt. Faserbündel von 20 — 30 einzelnen Fibrillen waren von einer gemeinschaftlichen Epithelialmembran umgeben. Von dieser Deckschicht der Epithelien gingen kolbige, seltner rankenförmige Erhebungen, den Duplikaturen der granulirten Schleimhautschicht ähnlich empor. Sie waren von kapillaren Gefässausbreitungen durchsetzt, deren Kaliber an 0,01 mill. betrug und die alternirend Kerne aufgelagert hatten. Die Höhe der Duplikaturen hatte eine Umfriedigung kleiner Epithelialzellen. Die innere fleischähnliche Masse der Mole ist ein Produkt aus Schichten gekernter Exsudatfasern, Zelllagen, grösseren Blutgefässstämmen und einem feinmaschigen Kapillarnetze. Der kernige Besatz der Gefässcylinder ist so regelmässig gestellt, wie er die Neubildungen dieser Art bezeichnet. In ihrer nächsten Umgebung waren viele flockige texturlose Massen.

Das pathologisch gebildete, befruchtete Ei gehört zwischen die 5te und 6te Woche. In der äussern umhüllenden Schicht ist die Decklage von Epithelien und Innenlage von Exsudatfasern, die abnorme Begrenzung des serösen Blattes nach aussen. Die mittlere, granulirte Körnerschicht ist in der frühern Membrana granulosa gebildet.

Das Chorion ist zur normalen Gestaltung gelangt. In den Zotten ist die Gefässwucherung pathologisch. Die Centralmasse ist ein Gefässkonvolut, in welchem man keinen Herzkanal herausfinden kann; um den vaskularisirten Boden gedieh die pathologische Keimzelle schleunig zur Faserentwickelung.

Diese Mole könnte mithin als Gefässfasergeschwulst des befruchteten Eies bezeichnet werden. Der Mangel an Centrirung im Moment der Gefässbildung bedingt eine exuberante Entwickelung derselben in der Keimschicht und dem Gefässblatt. Die einseitige pathologische Entwickelung eines den normalen Theilen isomorphen Gewebes bewirkte eine

Umwandlung des Blastems von der Art, dass es nur den Keim zu neogenen Fasergeweben darbot. Die Schnelligkeit der Gefässbildung und Wucherung macht die rapide Volumszunahme solcher Molen begreiflich.

2) Untersuchung einer andern Fleischmole. Innerhalb zerrissener Eihäute lagen im Zusammenhange mit dem Chorion zwei fleischrothe, kuglige Massen, die eine von Grösse eines Taubeneies, die andere von der einer Mandel, von Renitenz und Färbung des Muskelfleisches.

Die villöse Schicht, welche diese beiden Massen dicht umgab, besteht aus 0,02 — 0,03 mill. Breitendurchmesser habenden Gefässcylindern und aus den zu einer festen Membran vereinigten, granulirten Zellen. Die bräunliche Kapselhaut der Molen selbst zeigt sehr zarte Fasern von 0,003 — 0,005 mill. diam. transvers., zwischen diesen Fasern viele grosse Blutgefässe. Die schwarze kohärente, einem Blutgerinnsel ähnliche Masse besteht aus faserähnlich verbundenen Schichten, die sich in Essigsäure allmälig auflösen, dazwischen viele Blutkügelchen in ungewöhnlichen Formen (cylindrisch, stab- und biskuitförmig; unwesentliche Modifikationen durch mechanische Einwirkung). In der grössern Mole waren zunächst der Kapselhaut Lagen von Kernfasern und granulirte Körnchen. Die Hauptmasse des Inhalts zeigte sich als Extravasat auch durch die Beimengung der krystallinisch ausgeschiedenen Blutsalze.

Die Eihäute hatten zu äusserst eine Schicht von Pflasterepithel, nach dieser eine Lage granulirter Zellen, nach innen die Gefässschicht. Ein Exsudativprozess auf dieser Gefässhaut hat die Extravasation aus den Gefässen in der serösen Schicht des Eies und damit die Zerstörung der Keimschicht hervorgebracht. Dass die Zerreissungen in den Gefässen der Uterinalschleimhaut bei Ausstossung dieser degenerirten Ovula bedeutende Blutflüsse erzeugen, ist eine hinlänglich bekannte Thatsache.

Blutarmuth und Blutmangel in den Follikeln führt zu Ablagerungen fester Kernfasern in denselben, mit

einer Bedeckung von Hornepithel; diese fibröse Schicht wird zu einer deformen Masse.

Oder mit Gestaltung von Exsudatfasern im Balge folgt im Innern des Follikels die Bildung von pigmentären Zellen und eine Ausscheidung anorganischer Gemengtheile. Massen von kohlensaurem und phosphorsaurem Natron scheiden sich oft in grossen Massen aus. Die eigne Existenz des Follikels ist mit Erschöpfung der Bildungsmasse beendet und die Masse des pathologisch veränderten Gewebes ist der Einwirkung anderer pathologischer Prozesse zugänglich.

4. Krebs des Eierstocks. Er kommt sowohl in Form der Zellen, als auch in der Zellfaserbildung vor. Der Zellenkrebs (medullarer, fibröser Krebs der Anatomen) erscheint in sphäroidischen Massen mit grossem Gefässreichthum des serösen Ueberzugs. Der Blutreichthum bedingt auch die häufige Auflösung des Produkts in melanotische Massen. Weite runde Zellen, keilförmige, spindelförmige Faserzellen und Zellenfasern sind die Hauptelemente. Zwischen ihnen verlaufen starke Gefässnetze, die das Grundgerüste bilden. Der Blutreichthum dieses Zellenkrebses ist entsprechend dem Boden, der durch Gefässreichthum ausgezeichnet ist. Die Follikel sind völlig verdrängt. Aus dem häufigen Vorkommen der knollenartigen Sonderung des Zellkrebses im Eierstock liesse sich der Schluss rechtfertigen, dass die Ablagerung zuerst in den Wandungen der einzelnen Follikel begonnen habe.

Die Ablagerung von Krebsmasse in Form der Zellenfaser hat in den zu Cysten umgewandelten Follikeln häufig ihren Sitz. Die zusammengesetzten Cystoide (Zellschaalenkrebs vid. Vol. I) haben in den dicken Scheidenwänden uneben höckerige, schwielige Ablagerungen, die sich bei genauer Untersuchung als Zellfasern des Krebses ergeben. Die Einlagerung erfolgt, nachdem die Cystenbildung erschöpft, die Wandungen derselben durch Uebereinanderhäufung von Zellfaserschichten ein sehnenähnliches Ansehen erhalten haben.

Der melanotische Krebs des Eierstocks führt zwischen den grossen und spindelförmigen Krebszellen viel körniges Pigment, namentlich im Umfang der leeren Blutgefässe.

5. Angeborne Formabweichungen der Adnexa der Geschlechtsorgane, an und für sich von geringem morphologischen Interesse, sind oft für den nosologischen Standpunkt von höchstem Werth. Eine Spaltbildung in dem Flügel des breiten Mutterbandes wurde in folgendem Fall Anlass zu einer tödtlichen Einklemmung des Netzes.

Eine 63jährige Frau litt lange an einem Schenkelbruch der rechten Seite, der am 3. Aug. 1845 die Erscheinungen der Incarceration darbot. Am 5. in das Hospital aufgenommen, wurde sie am 7. operirt, die Reposition des vorgefallenen Theils gelang. Nichts desto weniger blieben die ausgesprochenen Zeichen der Einklemmung, zu diesen gesellte sich eine allgemeine Bauchfellentzündung, der sie am 11. unterlag.

Körper gross, abgezehrt, Kopfhaar grau, Augen blau. In der Mitte des rechten Schenkelbugs ist durch eine 2 Zoll lange Schnittwunde das Zellgewebe und die Muskelmasse um den Schenkelring blosgelegt.

Der peritonäale Ueberzug des Darmkanals ist verdickt, durch membranöse Exsudatmassen an verschiedenen Stellen aneinander gelöthet. Rechterseits ist das grosse Netz nach abwärts gezogen bis zur spina ilei anterior infer., woselbst es durch eine Oeffnung hindurchgeht, die vom breiten Mutterbande in folgender Art gebildet wird. Das rechte breite Mutterband ist stark ausgedehnt und hat in seinem äussersten Theile eine sechsergrosse, rundliche Oeffnung. Durch diese geht das Netz um seine Axe gewunden hindurch. Unterhalb des Ringes im Mutterbande nach der Schenkelbeuge hin ist der vorgefallene Netztheil mit vielen röthlichen vaskularisirten Knoten besetzt*).

*) Nach vollbrachter Reposition dauerte die Einklemmung des durch Exsudation geschwellten Netztheils in der Spalte des breiten Mutterbandes fort.

Die membranösen Exsudatmassen bedecken, theils mit Blut injizirt, theils in schiefergrauer Färbung in langen Platten und Streifen den Dünndarm. Die Schleimhaut des untern Dünndarmtheils ist erweicht, stark von Blut injizirt und leicht abstreifbar*).

III. Aeussere weibliche Genitalien.

Die einzelnen Theile derselben sind verschiedenen Graden acquisiter Hypertrophie unterworfen. Die Klitoris nimmt sehr oft ein ungewöhnliches Volum an und ist dann fächerartig oder korallenähnlich aus kleinen Läppchen zusammengeballt. Dies Gewebe besteht aus elastischen Bindefasern, zwischen diesen aus Blutgefässen und Lagen von länglich ovalen Zellen von 0,01 — 0,02 mm., die einen rundlichen Kern und ein fast undurchsichtiges Körperchen darin führen. Die inneren Schamlippen nehmen ebenso häufig unbegrenzt an Umfang zu, bilden eine fast muskelharte Masse. Dieselben zeigen ein Gewebe von in Maschennetzen geordneten Bündeln, de-

---

Uebrigens wäre eine Excision bei Kenntniss des pathologischen Zustandes das Rathsamste gewesen. Dieser Fall spricht für die Ansicht derjenigen Chirurgen, welche die Entfernung degenerirter, vorgefallener Netztheile vollziehen.

*) Der übrige Befund:

Beide Lungen festzellig angeheftet, das Gewebe des linken obern Lappens schwärzlich braun und blutreich, des linken untern verdichtet, rothbraun, eiterähnliches, gelbliches Serum auf der Schnittfläche entleerend. In der Spitze der rechten Lunge ein verirdeter Tuberkel, der untere Lappen derselben dichter, blutreich. Im Herzbeutel 1 Unze klares Serum, Herz in seinen Breitendurchmessern besonders vergrössert, die Wandungen des rechten Ventrikels verdickt, die Bicuspidalis getrübt, am freien Rande mit verirdeten Knötchen umfranzt. Die Aortenklappen sind an ihrem Ansatze ebenfalls durch knorpelharte und verirdete Atherome rauh und uneben. Die innere Haut der absteigenden Aorta an einzelnen Stellen durch verirdete Plättchen abgelöst.

Leber blutreich. Gallenblase mit schwärzlich grüner Galle erfüllt. Milz fest, ihre Kapsel verdickt. Nieren auf der Oberfläche granulirt, mit vielen serösen Cysten. Harnblase zusammengezogen, ihre Schleimhaut gewulstet.

ren Fasern parallel aneinander geschichtet sind. An den Maschen verlaufen die sehr ausgedehnten Blutgefässnetze, die Räume selbst sind von Fettzellen erfüllt.

Dieses abnorme Wachsthum beruht also auf vermehrter Bildung von Bindefasern in der subkutanen Zellstofflage. Das Volum wird durch abnorme Fettausscheidung vergrössert.

Die Exsudativprozesse haben eine Einlagerung von Bindefasergewebe in die Submucosa zur Folge.

Der Scheidenkrebs kam in den zu Gebote stehenden Beobachtungen vorzugsweise als Zellenfaserkrebs vor. Die Zellenfasern von mehrfach beschriebener Gestalt befanden sich in mannigfacher Faservertheilung; sie waren meist auf grosse Abtheilungen der Scheide verbreitet.

Dreizehnter Abschnitt.

Grundzüge einer pathologischen Histogenese und Formumwandlung der Gewebe.

I.

Die Neubildungen bestehen sämmtlich aus Elementen, welche mit denen der normal entwickelten Gewebe nach Entstehung, Form, Fortentwickelung und Rückbildung identisch sind.

Diese Elemente sind Zelle und Faser. Die von manchen Autoren beliebte Unterscheidung in homologe und heterologe Gewebe ist verwerflich, denn sie kann ihren Beweis in der histologischen Erfahrung nicht liefern*).

II.

Die pathologische Zelle ist in ihrer Entwickelung mit der normalen Zelle identisch.

Die Annahmen über diese Entwickelung beruhen theils auf Schlussfolgerungen aus Analogie, theils auf einer ideellen

---

*) Nach Abfassung dieses Abschnitts finde ich, dass Bruch a. a. O. p. 339 diese Unterscheidung hinwegdemonstrirt. Es widerlegt meine Darstellung das Labyrinth von Heteroplasmen, in das mich Herr Bruch, nach meinen Exkursionen in das Detail des Formgebiets, verirrt glaubt.

Verknüpfung der successiv beobachteten Thatsachen. Sie entspringen daher sämmtlich einem hypothetischen Boden, wenn auch mehrere den Grad der Wahrscheinlichkeit besitzen.

Die Theorien über Entwickelung der pathologischen Zelle lassen sich unter drei Kategorien vereinigen.

1. Die chemische Theorie einer Vereinigung von Proteïnverbindungen mit Fett, Ascherson. Die vielfältigste Wiederholung des gedachten Experiments bei verschiedenen Temperaturgraden hat nur konzentrische Kugelvereinigungen zu Tage gebracht. Ohne bestimmtes Verhältniss in der Lagerung zwischen der umschlossenen und umhüllenden Kugel ohne Kerninhalt, ohne Spuren einer wahren Zellgestaltung kann einer solchen zufälligen Aggregatform kein histogenetischer Werth beigemessen werden.

2. Die Umwandlung der Blutkügelchen in die neue Zelle.

Für diese Annahme sprechen 1) Das Vorhandensein von Blutkügelchen in verschiedenen Formen der Schwellung und Sonderung in Kern und Hülle bei Beginn pathologischer Bildung, z. B. bei rezenten Exsudaten des Brust- und Bauchfells; 2) die Analogie, welche das Blutkügelchen mit dem unbefruchteten Keim hat. Die Zellhülle kann mit der Kapselhaut, der Kern mit dem Keimbläschen, die nabelartige Vertiefung mit dem Keimfleck passend parallelisirt werden.

Gegen dieselbe sprechen 1) das Fehlen der Blutkügelchen in dem bei weitem grössten Theil der Exsudate; 2) die Thatsache, dass Blutkügelchen niemals durch die Gefässwand transsudiren können, also dann jedes Mal für diese Umwandlung eine Extravasation durch Gefässzerreissung in Anspruch genommen werden müsste; 3) die Präexistenz der Zellen vor den Blutkügelchen in der normalen Entwickelung*).

---

*) Beiläufig sei eine Hypothese des Herrn Zimmermann erwähnt, der (Rust's Magazin 1847, Heft 2) im Blute die ungefärbten Zellen, nach seiner Idee von ihm entdeckt, für die Elemente der pathologischen Zelle erklärt. Diese Zellen sollen beim Durchtritt durch die Gefässwandung Veränderungen erleiden. Herr Zimmermann, der behauptet, dass kein Mikroskopiker (wie er selbst?!) im Stande sei, die pathologischen Zell-

Daraus geht hervor, dass diese Theorie nur für Neubildung in den hämorrhagischen Exsudaten Geltung finden könne, z. B. bei hämorrhagischen Exsudaten der serösen Häute, hämorrhagischem Tuberkel, Blutmarkschwamm.

3. Die Annahme von der primitiven Gestaltung eines Kytoblastems aus dem transsudirten Plasma; die sekundäre Entwickelung einer Zellhülle.

Die Beobachtung in den ersten Phasen pathologischer Neubildung ergibt, dass zuerst in dem flüssigen Substrat sich kernige Moleküle vereinigen; später erscheint die kuglige Hülle, der Kern ist zurückgetreten und marquirt sich nur bei Anwendung verschiedener Reagentien, z. B. Säuren, schärfer. Nach völliger Ausbildung des Kerninhalts ist der Bau der pathologischen Zelle beendet. Dann ist sie nur noch einer weitern Entwickelung zur Faser, einer Neuzeugung oder endlich der Rückbildung fähig.

Die Aggregation molekularer Theile zum Kytoblast entspricht der Bildung von Kernkugeln im Dotter des Keims; die nachmalige Ausbildung der Hülle bei Anströmung neuen Plasmas stimmt mit der Zellenumwandlung der Dotterkugeln beim Eintritt in den Uterus überein.

Zustände der direkten Nacheinanderfolge sind nach allen Gesetzen der Naturforschung in eine genetische Reihe zu bringen. Diese Theorie grenzt also am nächsten an die Wirklichkeit, und wenn man berechtigt ist, den Isomorphismus analoger Gebilde für Uebereinstimmung gelten zu lassen, kann man nicht anstehen, die Identität der ersten normalen und pathologischen Zellbildung auszusprechen.

---

formen unter dem Mikroskope zu unterscheiden, thut gleichwohl mit dem geistigen Auge seines wohlbekannten Talents den farblosen Blutkörperchen solche Gewalt an. Wenn es schwer fällt, die Bezeichnung für den zu finden, der morphologische Vorgänge von der grössten Stetigkeit und Gesetzmässigkeit einem rohen Mechanismus zuschreibt, wird es wohl am besten sein, diese Hypothese zu den Rodomontaden ohne Zahl zu werfen, mit welchen Herr Zimmermann alljährlich die medizinischen Journale anfüllt.

Vogel unterscheidet die Neubildungen überhaupt nach ihrer Genesis in organische und anorganische. Das Substrat der pathologischen Entwickelungslehre ist jedoch nur das organisationsfähige Gebilde; jedes Produkt chemischer Ausscheidung anorganischer Theile ist nur beiläufig zu behandeln, insoweit es der Gestaltung in den Weg tritt.

Ueber die Präexistenz von Kern oder Kernkörperchen herrscht ein Zwiespalt der Meinungen. Schwann postulirte die Primogenitur der Kernkörperchen aus dem formlosen Kytoblast für normale und pathologische Zellbildung. Reichert vertheidigt diese Ansicht. Henle und Vogel behaupten, dass die Theorie Schwann's nur eine von den verschiedenen realiter vorkommenden Arten der Entwickelung sei. Vogel nimmt neben der von Schwann normirten Bildung, nach welcher die Zellhülle den Kern eng umschliesst, noch eine zweite an, „nach welcher ein nicht genau begrenzter Niederschlag um den Kern erfolgt, der erst später zur Zelle wird."

Als die extremste Richtung der Identitätspathologie erscheint uns Bruch, der als Elementarkörner, entwickelungsfähiges Blastem zusammenreiht:

1) Primäre Bildungskugeln im bebrüteten Hühnchen, 2) die Körperchen des Eiters, 3) des Chylus und der Lymphe, 4) die farblosen Blutkörperchen, 5) die Körperchen der Drüsensekrete, 6) die Exsudatkörperchen, 7) die Körperchen des Reticulum im Corp. reticulare, 8) die Tuberkelkörperchen, 9) die Körperchen der typhösen Placques, 10) die Markschwammkügelchen, 11) die körnigen Kerne des Krebses.

Eine solche Vereinigung in den Elementarkörnern widerlegt noch keineswegs die Heterogenität einzelner Bildungsprozesse. Die Metamorphosenreihe verschiedenartiger Gebilde aus demselben Grundstoff kann erst nach dem ersten Fortschritt der Bildung nach allen Seiten divergiren. Die Prägnanz, mit welcher diese Uebereinstimmung am Ausgangspunkte der Bildung ausgesprochen wird, verdient Anerken-

nung; wenn sie auch nicht neu und von Schwann schon scharf genug hingestellt worden ist.

Bruch hat ebenfalls keine Beobachtung für die Präexistenz der Kernkörperchen vor dem Kerne gemacht. Er stimmt hierin mit Henle und Vogel überein.

Das Kriterium, welches die unbefangene Beobachtung für alle diese Ansichten an die Hand gibt, ist: dass 1) die direkte Umhüllung der zuerst erscheinenden Elementarkörperchen durch ein Kernbläschen äusserst selten ist, 2) dass nach dem Verschwinden der Elementarkörnchen im Blastem das in Essigsäure unlösliche Kernbläschen vorhanden ist, ohne dass die früher entstandenen Elementarkörnchen sogleich als Kernkörperchen verbleiben, 3) dass die Körperchen in den Kernbläschen alsdann nur bei Einwirkung der Essigsäure hervortreten. Diese Entstehung durch künstliche Gerinnung tritt in den Kernen höher stehender Zellen selbstständig erst mit der Bildung der Zellhülle auf, oder unterbleibt bei Anomalien und niederen Graden der Bildung völlig.

Es geht hieraus die Annahme hervor, dass die Elementarkörner zu einem Kernbläschen werden der Form nach, dem Wesen nach aber auch die Elemente der nachmaligen Kernkörperchen in sich enthalten, welche mit Ausbildung der Zelle hervortreten. Es ist dies, wie später gezeigt werden soll, der erste Schritt zur Zellenreproduktion.

III.

Das Bildungsmaterial der pathologischen Zelle ist das Blutserum. Die Flüssigkeit des Blastems ist mit Recht schon von Vogel ausgesprochen worden, obwohl er sich doch zu der irrigen Theilung in flüssiges und festes Kytoblastem hinreissen lässt. Noch schroffer und offenbar im Widerspruche mit der Wirklichkeit macht Bruch die Eintheilung in flüssiges und festes Blastem, Eiweiss und Faserstoff. Solchen Annahmen widerspricht das Experiment, welches bei der Neubildung die Transsudation eines flüssigen

Blastems in den meisten Fällen nachgewiesen hat; es widerspricht ferner die chemische Erfahrung, nach welcher einmal in dem transsudirten Serum aufgelöster Faserstoff enthalten ist, und für's Andere die Elementarkörnchen durchgehends aus Modifikationen des Fibrins bestehen. Derartige Eintheilungen sind bequem für den Schematismus; sie führen aber von der Erkenntniss ab. Vogel drückt sich hierüber dem Zustande der analytischen Wissenschaft angemessen aus: „In allen Flüssigkeiten, die wir als Blasteme für pathologische Bildungen betrachten müssen, fand man bis jetzt Faserstoff. Dieser tritt uns demnach als die nothwendige und einzig wesentliche Substanz der Kytoblasteme entgegen."

Es ist die Differenz des Bildungsmaterials die erste zwischen der pathologischen Zelle und der Urzeugung der Keimzelle. Jenes ist wesentlich Faserstoff, dies gänzlich Eiweiss. Das Plasma der Regeneration des normalen Zellenorganismus steht dem der pathologischen Zelle nahe. Doch bewegt man sich leider hier im Gebiet der vagen Bestimmungen, so lange nicht chemische Elementaranalysen der Blasteme unwiderruflich feststehen. Die betreffenden Autoren haben sich in der Jagd nach deutungsfähigen Proteïnverbindungen erschöpft, bis endlich der „proteusartige Stoff" (!), der vielversprechende Funke des Prometheus im Erlöschen ist.

Das Bildungsmaterial, identisch mit dem Medium der allgemeinen Nutrition, hat eine selbsteigne Gestaltungsfähigkeit. Das Zusammentreten der Kytoblasteme zur Zellbildung kann kein rein chemischer Akt sein; denn es ist die künstliche Nachahmung einer Neubildung ebenso unmöglich, als die artifizielle Erzeugung eines Keims. Ebensowenig ist eine Kraft der Attraktion entsprechender Moleküle zur Deutung der Zellentstehung ausreichend. Der Zusammenhang mit dem organischen Boden und die Botmässigkeit unter die gleichen Bedingungen des normalen Lebens sind die unerlässlichen Prämissen jeder pathologischen Zeugung.

IV.

Die Gestaltabweichungen der werdenden pathologischen Zelle beruhen:

1) auf den Differenzen des Blastems,

2) auf dem Unterschied der Bildungsstätten.

Die Verschiedenheiten der Gestalt bestehen wesentlich in der Grösse der ganzen Hülle, der Stetigkeit ihrer Form, in Zahl, Grösse und Lagerung der Kerne, in dem Entwickelungsgrad der Kernkörperchen. Diese sämmtlichen Modifikationen sind mithin nur graduelle Verschiedenheiten der Entwickelung.

Die spezielle Untersuchung hat jedoch ein konstantes Verhältniss zwischen der Qualität des Bildungsmaterials und dem Grade der Zellenentwickelung erkennen lassen, demzufolge der Formentypus einer bestimmten Bildung nicht überschritten wird.

V.

Die Differenz des Blastems wirkt auf die Gestaltung der Zelle durch seine chemische Qualität. Im Allgemeinen hat die Erfahrung gelehrt, dass die höchste Gestaltung der Zelle mit dem Fibringehalt des Blutes in gleichem Verhältnisse stehe.

Das Blastem enthält alsdann eine grössere Menge von Faserstoff gelöst.

Mit dem Worte der höchsten Gestaltung ist aber alsdann nur diejenige Zelle gemeint, welche die höchste Fähigkeit der weitern Entwickelung besitzt. Denn bei einer Blutmischung, in welcher die äussere Gestaltung selbst am weitesten vorgeschritten ist, in der Krebsdyskrasie haben die Autoren den grössten Spielraum im Fibringehalt gefunden; und man kann für diejenigen Fälle, in welchen die Krebszelle noch bei Fibrinarmuth erzeugt wird, nur den geringen Grad weiterer Bildungsfähigkeit in Anschlag bringen.

Nur in denjenigen Ausscheidungen des Blastems, in welchen die Analyse der Blutmasse im ersten Beginn der

Transsudation gemacht werden kann, ist es zulässig, einen giltigen Schluss von der Beschaffenheit des Blastems auf die Zellenzeugung zu machen. In allen sogenannten chronischen Dyskrasien ist der Anfang der Mischungsumänderung so unbekannt, das Urtheil über das Quantum der schon vorhandenen Neubildungen so unsicher, dass man nur hieraus die enorme Divergenz in den Factis erklären kann, welche die verschiedenen Forscher über den Gehalt des Bluts an festen Bestandtheilen in den Dyskrasien angegeben haben. Es resultirt aber hieraus das Bekenntniss, dass jene Hilfswissenschaft, auf welche die Physiologie des gesunden und kranken Körpers erwartungsvoll ihren Blick heftet, die pathologische Chemie des Blutes, im Widerspruch mit den Prätentionen ihrer Bekenner noch in der ersten Kindheit ist, dass sie nur durch unendliche Vervielfältigung, durch die engste Anknüpfung an die klinischen Wissenschaften gedeihlich werden kann.

Die Quantität der Blutkügelchen, des Eiweisses, des Harnstoffes, der Salze und die Beimengung abnormer Bestandtheile ist von einem entschiedenen, leider nicht näher bestimmten Einflusse auf das Blastem für die Gestaltung der pathologischen Zelle.

Nächst der chemischen Mischung ist bei vielen Neubildungen, z. B. den Exsudatzellen bei rapiden fibrinösen Exsudaten und einigen Gebilden der Krebsformation, eine Zerfällbarkeit des Blastems anzunehmen, deren elementare chemische Bedingungen nicht näher erforscht sind. Die plötzliche Ausbildung einer bestimmten Zellenform niedrigen Grades aus einem Blasteme, das zu jeder andern Gestaltung fähig war, kann ihren Knotenpunkt nur darin haben, dass analog der katalytischen Disposition mancher anorganischer Körper, bei einer nicht chemisch zu motivirenden Einwirkung eines dritten Körpers in bestimmte Elemente zu zerfallen, auch für das organische Blastem eine solche Zerfällbarkeit und katalytische Agentien postulirt werden.

Ferner ist die Verschiedenheit des Blastems nach der

Periodizität ihrer Ausscheidung von Einfluss auf die Gestaltung. Man kann überhaupt eine plötzliche und eine successive Ausscheidung annehmen. Der Mangel an Zeit, dem nothwendigen Requisit zu jedem gesetzmässigen Werden, bedingt selbst bei dem stoffreichsten Blastem einen Sprung, durch welchen die Zelle sofort in Formen auftritt, welche der Sphäre der Involution angehören. Eine fernere Periodizität betrifft Verschiedenheit nach Ausscheidungen in bestimmten Lebensaltern; das Blastem, in früheren Epochen zu höherer Gestaltung fähig, ist fernerhin nur zur Zeugung niederer Zellformen qualifizirt oder umgekehrt. Endlich wird das Blastem durch schon vorangegangene, mit dem Körper verschmolzene Neubildungen bestimmt. Dies geschieht dahin, dass entweder das bestehende Gebilde den Prototyp abgibt und nur adäquate Gestaltungskraft dem Blasteme verleiht, oder dass seine Gestaltung beendet ist und nur die Entstehung einer bestimmten, andern Form zulässt. Es beruht hierauf im Allgemeinen die Lehre von der Kompatibilität und Exklusion der krankhaften Bildungsprozesse, die nachher speziell behandelt werden sollen.

VI.

Die Bildungsstätte des Blastems wirkt auf die Zellengestaltung. Der Zusammenhang mit den Geweben des menschlichen Körpers ist, wie schon erwähnt, die unerlässliche Bedingung der pathologischen Bildungen. Die Beobachtung von Bildung der Eiterkörperchen nach dem Tode (Helbert) beruht nicht auf einer reinen Anschauung. Die nach dem Absterben gefundenen Neubildungen sind in allen ähnlichen Fällen während des Lebens vorhanden und in jener Beobachtung durch Zufälligkeiten übersehen worden. Die Bildung selbstständiger pflanzlicher und thierischer Organismen, welche im lebenden Körper begonnen hat, kann nach dem Tode fortwähren. Dies ist aber darum kein Einwurf, weil das Nebeneinanderbestehen zweier selbstständigen Organismen nicht mit dem Verhältniss der pathologischen

Zellenbildung verwechselt werden darf, welches untergeordnet unter die gesammten Bedingungen des Lebens in dem Zusammenhange eines Organtheils an dem Körper auftritt.

Die Bildungsstätte der Zelle ist entweder

1) eine solche, die das Blastem zu einer völlig gleichen Zellbildung bestimmt.

Das Gesetz des Isomorphismus. Dahin sind alle Epithelialgewebe zu rechnen: die äussere Haut, sämmtliche Schleimhäute, die Horngewebe. Die Produkte einer solchen Isomorphie bringen eine einfache quantitative Veränderung des Gewebes hervor: Hypertrophien. Im Besondern werden hiermit auch die Lebenserscheinungen jener Gewebe in einem erhöhten oder verminderten Grad auftreten. Oder

2) eine solche, welche sich indifferent zur Zellbildung hält und derselben die freie Bestimmung der eignen Gestaltung nach den allgemeinen Gesetzen des Organismus lässt: die dysmorphe Bildung.

Mitten inne steht

3) ein Verhältniss der Bildungsstätte zur Zelle, wodurch eine analoge Bildung bedingt wird. Bichat, Meckel und besonders Vogel haben dasselbe ausgesprochen. Vogel hält diesen Begriff zu allgemein und umfasst damit auch die Neubildungen, „welche den früher vorhandenen normalen gleichen.“ Gewebe aber, welche dem pathologischen Blastem den Keim zur identischen Bildung geben, veranlassen einen Isomorphismus.

Das Gesetz der analogen Bildung ist dasjenige Verhältniss der Nothwendigkeit zwischen dem Mutterboden und dem Blastem, wodurch dessen Produkt, die pathologische Zelle, welche Primitivformen sie immer bekleide, bestimmt wird, in der weitern Entwickelung zu einem Gewebe von gleicher genereller Bedeutung mit dem Mutterboden fortzuschreiten.

Zur Erläuterung einige Beispiele: das Exsudat einer serösen Haut, des Brust- oder Bauchfells wird anfangs als Exsudatzelle auftreten, zum Kerngewebe verschmelzen, aber

vermöge der Einwirkung der fundamentalen Organisation bei genügender zeitlicher Existenz zur Kernfaser werden und endlich als einfaches Fasergewebe in dem Grundboden aufgehen.

So zeigt sich am eklatantesten die Realisation dieses Gesetzes in der Regeneration des Knochens. Das Exsudat wird von dem Mutterboden des Periosts bestimmt, eine Reihe von Bildungsstufen hindurchzugehen, bis es die identische Form erreicht. Das Exsudat wird erst Zelle, dann Faser; in diesem entsteht erst entsprechend der embryonalen Gestaltung das Knorpelbläschen, dann erst die Sonderung in Knochenkörperchen und Kanälchen. Die Regeneration gibt überhaupt die grösste Zahl der Belege hierfür.

Der Grund dieses Gesetzes ist nicht mit Entschiedenheit auszusprechen. Eine Kraft der Attraktion gleichartiger Bestandtheile wird gewöhnlich den einzelnen Geweben beigelegt, um ihre Ernährung durch Assimilation aus den Elementen des zugeführten Blutes zu erklären. Es ist die in gedachtem Gesetze ausgesprochene Thatsache ein Motiv gegen die Theorie der Atomisten. Das aus den Beziehungen der direkten Verwendung zur Assimilation gerückte Molekül wird in eine Reihe von Formphasen durch den Grundboden an einen entsprechenden Entwickelungsgang gebunden.

Das Gesetz der analogen Bildung ist von vielen Seiten in enge Grenzen geschlossen: 1) von der Dignität des Mutterbodens. Je höher die Entwickelungsstufe des normalen Gewebes, desto entfernter ist die Analogie der Neubildung. 2) Von dem Blastem. Wenn dieses ein solches ist, dass die daraus aufschiessende Zelle, keiner Entwickelung fähig, bald zerfällt, ist die Einwirkung des Muttergewebes null. Oder es kann die pathologische Keimzelle durch das Blastem dahin bestimmt sein, dass es selbst die Stätte seines Ursprungs in die gleiche oder entsprechende Bildung hineinzieht. Dann findet das Gesetz seine Grenze im vollendeten Gegensatz.

VII.

Die Differenzen in der Zellgestaltung sind mithin nach ihren allgemeinen Bedingungen begründet. Dieselben treten in verschiedenem Einfluss als Hemmung oder Beförderung der Erzeugung pathologischer Zellen in die Erscheinung:

Hemmungsbildungen:

1) Die Zelle bleibt in der Kernbildung stehen,
2) die Kernbildung erfolgt unvollständig nach Gestaltung der Zellhülle,
3) die Zelle im höchsten Grade individueller Gestaltung ist an diese Entwickelungsstufe gebunden.

Excessbildungen:

4) die Zelle tritt durch übermässige Kernbildung in die Sphäre der Involution,
5) die Zelle gestaltet sich für sich vorzeitig zur Faser,
6) die Zelle identifizirt sich von vorn herein mit den Geweben des Mutterbodens.

VIII.

1) Die in der Kernbildung verharrende pathologische Zelle charakterisirt die Bestandtheile des Tuberkels. Derselbe ist nach den im Wesentlichen übereinstimmenden Untersuchungen von Vogel, Lebert und mir aus Bläschen von 0,005 — 0,007 mill. diam. gebildet, deren Hülle durch die dichte Agglomeration unregelmässig sphäroidisch oder rundeckig gestaltet ist, ihr Inhalt sehr feine punktförmige Kernkörperchen. Neben diesen Elementen sind von allen Forschern molekulare Körnchen in grösserer Menge gefunden worden. Sie sind aber durchaus nicht für die Tuberkel pathognomonisch und fehlen bei keiner andern Zellbildung als Produkte der anhebenden Gestaltung oder Auflösung.

Die beschriebenen Bläschen, welche als Hauptbestandtheil der exquisiten Tuberkelmasse Tuberkelzellen genannt werden, haben eine in Essigsäure unlösliche Wand.

Die Kernwand findet aber nach den bisherigen Untersuchungen für alle Zellgestaltungen in dieser Reaktion ihre vorzüglichste chemische Unterscheidung von der Zellhülle. Nach Gestaltung, dem Mangel der Zellhülle und des Zellraums, sowie nach der Reaktion darf man nicht anstehen, die Tuberkelzelle für eine in der Kernform bis zu ihrer Auflösung verharrende Hemmungsbildung anzusehen*).

Der Grund dieser Beengung in der Sphäre der Gestaltung ist in der Beschaffenheit des Blastems zu suchen. Der Mutterboden ist darum nicht in dieser Beziehung wirksam, weil die gewöhnlichen Heerde der Tuberkelablagerung, die serösen und Schleimhäute, jeder andern höhern Entwickelung günstig sind. Das Blastem der Tuberkelzelle wird aus der Blutmasse ausgeschieden, nachdem diese durch andere Exsudate erschöpft ist; die Ausscheidung befolgt den Typus eines spärlichen, in langen Epochen von einander abstehenden Absatzes. Die grundursächliche Blutmischung ist so constant, dass sie selbst auf den Keim nach unzweifelhaften Erfahrungen einwirkt (hereditäre Tuberkulose). Die Alterationen des Blastems sind von Rokitansky und Engel, von denen der Letztere viel zu weit geht, ausführlich besprochen worden. Am schwersten ist jenes Schwanken in der Beschaffenheit des Blastems zu begreifen, welches den steten Wechsel zwischen Tuberkelablagerung und kurz darauf die Bildung der vollendeten Zelle in dem peripherischen Exsudat ermöglicht. Man kann nicht umhin, den geringern Blutgehalt einzelner Abtheilungen desselben Gewebes für Opportunitätsursache zu erklären. Eine eigenthümliche chemische Modifikation des Faserstoffs im Blute der Tuberkulösen ist ferner wahrscheinlich und zwar von der Art, dass

*) Diese Ansicht, die Tuberkelbildung als Hemmungsbildung anzusehen, ist im Allgemeinen auch von Lebert ausgesprochen, von Bruch mit Vehemenz bekämpft worden. Bruch zeigt ihre Uebereinstimmung mit andern den Kernen entsprechenden Bildungen. Die Fixirung auf dieser Bildungsstufe ist aber der unbestreitbare Charakter der Tuberkelzelle und die von Bruch angeführten Gebilde sind der weitern Entwickelung fähig.

derselbe nach einem periodischen Austausche mit einem andern Bestandtheil des Blutes wieder in die gewöhnliche Konstitution des Faserstoffs ein- und austritt.

IX.

2) Zu den Zellbildungen mit unvollständiger Kernbildung gehört vor Allem die Zelle des typhösen Produkts. Dieses besteht zum grössten Theil in den verschiedenen Abschnitten der Schleimhäute aus Kügelchen von 0,005—0,01 mill. diam. mit 3 bis 6 Körperchen, nebst vielen molekularen Kernen. Die Wand dieser Kügelchen ist in Essigsäure löslich, hat also die Eigenschaften der Zellhülle. In dem Mangel des vollendeten Kerns entsprechen diese Kügelchen freilich durchaus nicht dem ideellen Begriff einer Zelle. Die Empirie muss aber in jedem zusammenhängenden organischen Gewebe nach der Analogie des Entstehens aus dem Keime, nach der Vergleichung mit der Zusammensetzung vorhandener Gewebe, nach der Gestaltungsfähigkeit zu anderen Formenstufen die Bezeichnung abstrahiren. Von diesen Gesichtspunkten allein lässt sich das Prädikat einer Zelle für das Kügelchen des typhösen Produkts vindiziren. Es gibt in der embryonalen Bildung granulirte Schichten, die sich weiterhin zu Zelllagen umwandeln und im ausgebildeten normalen Körper sind fortwährend granulirte Lagen die Heerde der Zellbildung.

Wenn man das in der beginnenden Infiltration häufige Vorkommen von freien Elementarkörnchen erwägt, ist man versucht, diese als direkte Grundlage der Zellbildung zu nehmen, da man auch die gewöhnlich regelmässig geordneten Kügelchen für einen deformen Kern ansehen darf. Bei der rigoristischen Durchführung der Zellentheorie muss man dagegen die Präexistenz der Zellhülle, die von Vogel und H. Müller für einzelne Bildungen angenommen ist, für die Zelle des typhösen Produkts gelten lassen.

Diese Konstitution der Zellen ist allein von dem Blastem bestimmt. Mit der Infiltration ergeben die Untersu-

chungen des Blutes der Typhösen eine anhaltende Verminderung der bis dahin vermehrten festen Bestandtheile. Das Blutserum, dessen fester Rückstand im Beginn am meisten zunimmt, ist von der Zeit der Infiltration bis zu der Geschwürsbildung in ununterbrochener Verminderung. Das Blastem muss also diesen Ueberschuss an festen Bestandtheilen, Faserstoff, Eiweiss und Blutsalze an sich gebracht haben. Die kurze Zeit der Entwickelung und eine eigenthümliche Katalyse des Blastems, welche sich in der totalen Zerfällung seiner organischen und anorganischen Elemente (die Erdphosphate im Typhus) kundgibt, veranlassen die Hinderung in der Gestaltung der Zelle.

X.

3) Die Zelle im höchsten Grade individueller Gestaltung ohne die Möglichkeit weiterer Entwickelung ist die Krebszelle*). Dieser Gipfel der Ausbildung lässt sich von der Menge der zum Kern zusammentretenden Elementarkörner aus verfolgen. Die Zellhülle

---

*) Walter Hayle Walshe hat eine Arbeit über den Krebs veröffentlicht, die in allen Stücken stärker ist, als in der elementaren mikroskopischen Untersuchung. Markschwamm, Scirrhus und Gallertkrebs sind die kardinalen Kategorien, unter welchen die von den Beobachtern beschriebenen Formen zusammengefasst werden. Ueber Bildung der Zelle, Vermehrung durch Endogenese bestätigt er Bekanntes. Ebenso willkührlich wie die Theorie der Krebsbildung, die unmittelbar nach dem Austritt aus den Gefässwandungen an diesen erfolgen soll, ist auch die auf diesen Prämissen ruhende differentielle Diagnostik unhaltbar. Dagegen ist die statistische Arbeit über Ursachen und Verbreitung der Krebsformen, der Masse des Materials entsprechend, in hohem Grade Zeichen von Scharfsinn und richtiger Kritik.

Gluge's neue Arbeiten über den Krebs bezeichnen denselben als feste oder flüssige Masse, welche in die mit Gefässen versehenen Organe und Gewebe abgelagert werde, durch ihre mikroskopische Zusammensetzung von den Geweben des vollkommen entwickelten Körpers verschieden und einer vollkommnen Umbildung zu dieser unfähig ist; keiner Rückbildung fähig und mit der Erhaltung der befallnen Gewebe unverträglich, zerstört sie diese und geht mit ihnen in Verjauchung über. Albers Jahresbericht v. Canst. u. Eisenm. 1847. pag. 214.

schweift von der ersten Vollendung in allen Typen der organischen Existenz. Die Differenzen der Grösse, der Umrisse lassen jede Gestaltung zu und sie ähneln selbst äusserlich den Uebergängen der Form von Zelle zur Faser. Die Breite der äussern Erscheinungsweise hat zu vielen unnützen Eintheilungen der Krebszellen Gelegenheit geboten, und man war so verwöhnt an den Missgriff, dass ihn die Kritiker mit Unrecht auch denen zur Last legten, welche durch das Eingehen in das Detail des Formwechsels seine Gleichgiltigkeit für das Wesen der Krebszelle nachweisen wollten*).

Der Zelleninhalt ist durch die Mehrheit von Kernen und Elementarkörnern ausgezeichnet, sowie dadurch, dass die Höhle der Zelle für jene Elemente den Heerd zur steten Regeneration darbietet. Die Kerne vermehren sich durch Furchung und das Zerklüften in Kugeln. Die Kugeln umgeben sich im Innern grosser Zellen mit einer eignen Zellhülle und gewinnen alsdann erst die grossen Kernkörperchen. Dies Verhältniss ist in den grossen und weiten runden Krebszellen, den sogenannten Mutterzellen, aber auch in einzelnen Varietäten der dicken keulenförmigen Faserzellen ausgedrückt. Die Krebszelle hat also die Fähigkeit, eine völlig neue Generation in sich einzuschliessen. Sie hat, wie später gezeigt werden soll, die Fähigkeit der schnellsten Vermehrung durch Elimination neugebildeter Zellen. Endlich aber ist das Aufgehen der gesammten Bildungsmasse und des Grundgewebes in eine der Neubildung isomorphe Gestaltung das letzte Prädikat der Krebszelle. Sie besitzt

---

*) Uebereinstimmend hiermit ist das Resultat von Bruch's mikroskopischen und literärisch kritischen Untersuchungen: „die Krebszelle hat keinen eigenthümlichen typischen Charakter, sondern sie ist Zelle in der reinen idealen Gestalt, Zelle schlechthin, ausgezeichnet durch eine üppige und rasche Organisation, durch die fruchtbare und mannigfache Vermehrung und durch die damit zusammenhängende geringe Neigung zu den Metamorphosen normaler Gewebstheile" a. a. O. p. 330. Meine Darstellung ergibt, wie besonders der letztere von Bruch's angeführten Charakteren nicht präcis genug aufgefasst ist.

also den grössten Spielraum in der Gestaltung und Regeneration.

Dagegen gestaltet sie sich nicht höher und erreicht nie den Grad eines Gewebes von Kernfasern. Verlängerte Zellhüllen nehmen die Faserform scheinbar an, jedoch führen sie stets ein oder mehrere Kerne mit Körperchen, woran die wirkliche Beschaffenheit zu erkennen ist. Ausser diesen den Fasern ähnlichen Zellen des Krebses, die ich Faserzellen, Zellenfasern genannt habe, je nachdem der eine oder andere äusserliche Formentypus mich bestimmte, sind in dem Stroma der Krebse von Müller, Vogel, Lebert Fasern beschrieben worden, welche aber entweder Reste des Muttergewebes waren oder Kernfasern, die in der Peripherie der den Krebs durchziehenden Blutgefässe in Folge eines eng begrenzten, peripherischen Exsudativprozesses entstanden sind. Dieser Punkt bildet eine Kontroverse mit der Ansicht anderer Autoren, soll aber in der speziellen Besprechung der Faserformen Erledigung finden. Die andern Anomalien der Zellenbildung beruhen auf Verschiedenheiten der Zellenentwickelung. Sie können daher erst nach Besprechung dieser Zustände gebührender Weise betrachtet werden.

XI.

Die Entwickelung der pathologischen Zelle im Allgemeinen, die bis zu ihrer Vollendung in Hülle, Kern, Körperchen und Nebeninhalt gekommen ist, wird nach dem Schicksale ihrer einzelnen Elemente verfolgt werden müssen. Die Ereignisse des Zellenlebens betreffen entweder die Vermehrung, Regeneration, oder das fortschreitende Wachsthum, Evolution.

XII.

Die Entwickelung der pathologischen Zelle zum Zwecke der Regeneration ist mit wichtigen Veränderungen in den enthaltenen Zellen verbunden. Wenn

man die Identität der Kernkörperchen mit den Elementarkörnchen erwägt, welche aus dem Blastem zur Bildung des Kernbläschens zusammentreten, muss man jeder entwickelten Zelle die Fähigkeit zur selbstständigen Regeneration zusprechen. Eine andere Frage ist jedoch, ob jede neue, später hinzukommende Zelle durch Reproduktion aus schon vorhandenen entstehen müsse? Sie ist unbedingt zu verneinen. Die Simultanität der Genesis einer Reihe pathologischer Zellen ist durch die histologische Erfahrung und das Experiment dargethan. Mit jeder Epoche der Exsudation wird im Blastem eine Menge gleichartiger Gebilde gleichzeitig hervortreten. Die successive Zeugung der Zelle gehört nur begrenzten, in langen Zwischenräumen oder nur einmal stattfindenden Exsudationen. Ausserdem sind diejenigen pathologischen Zellgebilde, welche auf der Stufe des Kerns stehen geblieben oder keine vollendeten Kerne besitzen, einer Regeneration unfähig, unfruchtbar. Ihre Wiederentstehung beruht also nothwendig auf einer erneuten Bildung aus dem Keimstoff.

XIII.

Die Zeugung der neuen Zelle aus der vorhandenen beruht auf Theilung oder Endogenese. Die Mannigfaltigkeit dieser Fortbildungsfähigkeit begründet einen Unterschied zwischen dem thierischen und vegetabilischen Zellenleben überhaupt. Die Fortpflanzung der vegetabilischen Zelle geschieht nur durch Endogenese, wie neuerlich Nägeli's Forschungen bestätigt haben. Nägeli hat jenem, dem Kern gegenüber bisher wenig berücksichtigten Zelleninhalt in seinen Arbeiten nachgeforscht und wir werden auf einen analogen Werth des flüssigen Inhalts der normalen thierischen Zelle in Kurzem zurückkommen müssen*). In der Pflanzen-

*) Nägeli, dessen Arbeit für pathologische Histogenese den grössten komparativen Werth hat, fasst nach seinen Prämissen, welche dem Kern die Essentiellität nehmen, den Begriff der Zelle als „eine in-

zelle besitzen nach Nägeli die Zellkerne die eigne Disposition zur Theilung.

Die normale embryogenale Zellenbildung durch Theilung des Dotters ist bei vielen wirbellosen und Wirbelthieren festgestellt worden. Kölliker hat aus seinen betreffenden Beobachtungen die entschiedensten Aufschlüsse zu finden geglaubt. Er nimmt vor Theilung des Dotters, des normalen Blastems an, dass sich Keimbläschen und Keimfleck auflösen, im Innern des Dotters aber die erste Embryonalzelle entstehe. Aus dieser bilden sich durch endogene Zeugung zwei neue Zellen, um diese herum gruppirt sich die Dottermasse durch Attraktion in zwei Kugeln; und der volle Aufgang in Zellenbildung beende sich durch eine fortschreitende Duplizität der Endogenese. Bischoff sieht das Centralbläschen der Dotterhälften nur als Kern an. Reichert hat die Zellenbildung um Inhaltsportionen der Mutterzelle während des Furchungsprozesses der Eier bei Strongylus auricularis gefunden.

Die Vermehrung der pathologischen Zelle durch Theilung der geschwellten Kerne, welche während der Entwickelung im Vergleich zur ursprünglichen centralen Lage eine Ortsveränderung annehmen, und die darauf folgende Furchung der Zelle, die wirkliche Theilung derselben habe ich 1843 nach den mit Bräuer gemachten Beobachtungen in Meletemata circa evolutionem ac formas cicatricum, Vratisl. 1843, beschrieben (Adaucta copia cellularum eo efficitur, quod cellulae novae generatione endogena cellularum primitivarum producuntur. Generatio verum endogena fit divisione aut rarius sejunctione nucleorum. pag. 31) und bildlich dargestellt. Dieses Prioritätsrecht zu reklamiren bin ich genöthigt durch den Mangel an litterarischen Hilfsmitteln

---

dividuelle Partie von organischen Stoffen, die mit einer Membran bekleidet durch dieselbe nach aussen durch Aufnahme und Abgabe von Stoffen korrespondirt und sich im Innern chemisch und plastisch verändert."

In Bezug auf die Entstehung der thierischen Zelle bekennt sich Coste zu einer völlig analogen Ansicht.

oder die vornehme Nichtbeachtung, welche sich die Jahresreferenten gewisser Archive zu Schulden kommen lassen.

Die Theilvermehrung der pathologischen Zelle folgt auf eine Schwellung und Ortsveränderung des Kerns. Derselbe bleibt in seiner Lage, rückt aber durch seine Massenzunahme, welche auf Ernährung durch den Zellinhalt beruht, an die Peripherie hinan, oder er nähert sich nur einseitig der Zellhülle. Dann folgt die Theilung, welche ebenso oft in Spaltung zu zwei Theilen, als in einer radienähnlich vom Centro zerfällenden Zerklüftung beruht. Die Oberfläche des Kernbläschens ist alsdann wie von Sektoren durchschnitten, die in die konvexe Fläche Einsenkungen machen. Indem sich diese Furchung auf die Zellwand ausdehnt, erfolgt die Theilung. Während bei der Vermehrung der normalen Embryonalzelle die Zerlegung in einer arithmetischen Progression mit dem Faktor zwei fortschreitet, hat die pathologische Zelle nach dem Bedürfniss einer schnelleren Vermehrung, entsprechend der kürzeren Keimzeit, eine Mannigfaltigkeit des Typus. Ausser der ebenfalls vorfindlichen Geltung der Duplizität ist die vielfache Theilung meistens in gleichem Verhältnisse mit der Anzahl der Kernkörperchen gegeben.

Selten sind, wie Nägeli für die Pflanzenzelle annimmt und wie es bei der Endogenese vorkömmt, die Kernkörperchen schon während der Theilung zu Bläschen umgewandelt.

Das durch Theilung abgesonderte Stück der Zelle erlangt die Kugelform, sein Kernkörperchen ist das Blastem, aus welchem sich der Kern gestaltet; die Entwickelung der Körperchen im Kerne und der punktförmigen Moleküle sind die Zeichen der Vollendung des Neubaues, welcher unter die identischen Bedingungen der Existenz und Entwickelung mit seinem Muttergebilde tritt.

XIV.

Die Endogenese ist die zweite Form des organischen Wachsthums, in welcher die pathologische Neubildung wie-

derum die Submission unter die für normale Bildungen herrschenden Gesetze, überhaupt die Identität im Wesen bekundet. Schleiden hat die Endogenese als die einzige Art der Zellenbildung in phanerogamischen Pflanzen dargestellt; Nägeli hat die Fortpflanzung im Pflanzenreiche überhaupt, also auch die scheinbare Sprossung auf sie zurückgeführt. Nach der Uebereinstimmung, welche aus den bald zu schildernden Vorgängen in den thierischen Geweben für die Endogenese in der organischen Welt herrscht, kann man die Behauptungen von H. Müller, der nie eine Kerntheilung gefunden hat und eine exogene Zellbildung annimmt, nur mangelhaften Beobachtungen und einer unzureichenden Auffassung zuschreiben. Wenn alle Bildung auf Scheidung des Löslichen und Unlöslichen basirt wäre, warum könnte der Organismus nicht ebenso gut aus Krystallen und krystallinischen Lösungen zusammengesetzt sein, wie aus Zellen? H. Müller hat überhaupt zufällige Anlagerungen für essentiell gehalten; in jedem beliebigen Präparate wird man das Hinantreten der frei vertheilten Moleküle an die Zellhüllen finden; man kann sich aber durch veränderte Lage gar bald vor der Täuschung, welche derlei Adhäsionserscheinungen zulassen, bewahren.

Die Endogenese in den normalen Zellen ist zuerst von Quatrefages und Dumortier in der Entwickelungsgeschichte der Mollusken, von Schwann und Reichert in der Embryogenie der höhern Thiere nachgewiesen. In den normalen Zellen des ausgebildeten Körpers habe ich die endogene Zeugung in dem Cylinderepithel der Laryngotrachealschleimhaut dargethan (Physiolog. Medizin. Archiv. 1845 Vol. I). Die Epithelialzellen geben die Stätte für eine vielfältige Bildung von Zellkernen ab, erlangen hiermit die Bedeutung drüsiger Körper. Diese Beobachtungen sind von einigen anderen Forschern bestätigt worden und können ihre Bewahrheitung in der täglichen Erfahrung finden.

Die pathologische Zelle zeigt die Endogenese vorzugsweise in den Krebsbildungen durch mehre Epochen so un-

verkennbar, dass die Forscher, welche ihnen zuerst Aufmerksamkeit schenkten, Valentin und Joh. Müller zu ihrer Entdeckung genöthigt wurden.

Die Endogenese geschieht auf zwei Wegen, durch Bildung von Kernen oder Zellen.

Die Neubildung von Kernen soll nach der Annahme einiger Autoren durch Theilung des ursprünglichen Kerns erfolgen. Darüber konnte mich die Beobachtung trotz der grössten Vervielfältigung nicht belehren. Wenn ich von Krebsbildungen die nach aller Wahrscheinlichkeit letzten accessorischen Theile untersuchte, waren mehre Kerne in denselben vorhanden. Dagegen sind die Kernkörperchen in Zellen desselben Gebildes in verschiedener Entwickelung: einerseits noch durchsichtiger Kerninhalt sind sie in andern als undurchsichtige Kügelchen, oder endlich zu neuen Bläschen ausgedehnt. Darum liegt die Hypothese nahe, dass die Entstehung mehrerer Kerne durch eine Auflösung des ursprünglichen Kerns in die zu Bläschen ausgedehnten Kernkörperchen stattfinde. Das Vorhandensein kleiner Bläschen neben der Mehrzahl der Kerne im Zelleninhalt bestätigt diese Ansicht, indem dieselben für unentwickelte zu Kernbläschen ausgedehnte Körperchen zu halten sein würden.

Zellkerne werden also in verschiedener Anzahl im Innern einer Zelle gebildet, die dann den bräuchlichen Namen Mutterzelle erhält. Die Kerne können sich auf doppelte Art zur Zelle entwickeln, entweder durch Zerfallen der Mutterzelle oder durch Elimination aus derselben. Denn dass nicht immer die Auflösung des Keimbodens zur Gestaltsvollendung des neuen Produkts erforderlich sei, konnte ich in denjenigen Fällen wahrnehmen, in welchen man überhaupt einen Aufschluss über den Modus der Elimination erlangt. In einzelnen Zellen des Krebses, die mit neuen Zellkernen erfüllt werden, sieht man einige derselben an der Peripherie liegen, andere in diese so eingelagert, dass die Umrandung um die Mitte des eingefassten Kerns zurückgezogen erscheint. Wenn man annehmen muss,

dass Kerne ebenso wenig durch die Zellhülle, wie Blutkügelchen durch die Gefässwand transsudiren, so dürfte man eine Verdünnung der Zellwandung durch den andringenden Kern, den Durchtritt vermöge einer Lösung in der Kontinuität der Zellhülle voraussetzen, welche während der Anlagerung des Kerns auf ihrer äussern Oberfläche ersetzt wird.

Die andere Form der Endogenese ist die Ausbildung neuer vollständiger Zellen in der Mutterzelle, wie sie in den Krebsbildungen durch die vielen Details meiner mitgetheilten Arbeiten unzweifelhaft feststeht. Wenn andere Forscher nur die Kernbildung in der Mutterzelle zugeben, so werden sie durch ihre eignen Beobachtungen widerlegt und haben ihrer Theorie zu Gefallen die Wirklichkeit verläugnet. Die grosse Zahl von Kernen neben den Tochterzellen in solchen Keimgeweben und das Fehlen von Beobachtungen, welche die Erscheinungen des Austritts solcher Tochterzellen rechtfertigten, machen es wahrscheinlich, dass die letzteren nur mit dem Zerfallen der Mutterzelle zur freien Selbstständigkeit bestimmt werden.

Die pathologische Zelle befolgt also die gleichen Gesetze der Vermehrung, wie die normale Zelle aller Organismen. Die Mannigfaltigkeit der Entwickelungsgrade ist aber Charakter der pathologischen Zelle.

XV.

Die andere Seite der Entwickelung besteht in dem Wachsthum, dem Fortschritte der individuellen Zelle zu andern Formen. Die ganze Evolution der Zelle lässt sich dahin bestimmen, dass es das Streben sei, sich an und für sich und mit den gleichen Gebilden zum Gewebe zu erheben. Die pathologische Zelle stellt den Keim einer im normalen Endzweck nicht von vorn herein gegebenen Bildung dar. In seiner Entwickelung war sie nach dem bisher Dargestellten an dieselbe genetische Kette wie die normale gebunden. Trotz ihres Sonderstrebens ist sie auch fernerhin gleich der

normalen zur Gewebebildung bestrebt. Gewebe ist eine Vereinigung von Elementartheilen in ersten oder später gewonnenen Formen von der Art, dass sie dadurch mit den übrigen Organtheilen in die Nothwendigkeit der gegenseitigen Existenz treten. Der Vergleichung wegen wird eine Uebersicht der von andern Forschern über die verschiedenen Gewebe aufgestellten Eintheilungen kurz anzuführen sein:

Schwann klassifizirt sie:

1) Selbständige, zu zusammenhängenden Geweben vereinigte Zellen. Horngewebe und Krystalllinse.

2) Zellen, bei denen nur die Zellenwände mit einander verschmolzen sind: Knorpel, Knochen, Zähne.

3) Faserzellen: Zellgewebe, Sehnengewebe, elastische Faser.

4) Zellen, deren Wände und Höhlen mit einander verschmolzen sind: Muskeln, Nerven, Kapillargefässe.

Wir werden sehen, dass, obwohl diese Eintheilung den Begriff einer Permutation der aus den Zellelementen hervorgehenden, möglichen Kombinationen erfüllt, die Sonderung der beiden letzten Klassen in der Erfahrung nicht realisirt wird.

Henle gibt folgende Gruppen an:

I. Wahre Zellen aus verdickter Wand und mit Flüssigkeit gefüllter Höhle verschmelzen: 1) in parenchymatöse Gewebe mit allen benachbarten Zellen und der Intercellularsubstanz. Die Höhlen bleiben getrennt: Knorpel, Knochen; oder 2) in solche, dass die Zellhöhlen frei mit einander kommuniciren nach Verschmelzung und Resorption der Zwischenwände. Die Höhlen verschmelzen zu Röhren: Harnkanälchen, Schlauchdrüsen des Magens; sie liegen in traubenförmigen Gruppen zusammen: acinöse Drüsen; sie gehen in hohle sternförmige Körper aus: Kapillargefässe.

II. Die verschmelzenden Elementartheile sind solide Plättchen, Wand und Höhle nicht geschieden.

1) Sie liegen membranförmig, bilden in einfachen Schichten kontinuirliche, wasserhelle Membranen: Pflasterepithel der Gefässe, Linsenkapsel, Demourssche Haut.

2) Die Plättchen reihen sich der Länge nach an einander und bilden platte Fasern: Gewebe der Hornhaut, Krystalllinse, Zahnbein, Rindensubstanz der Haare.

III. Komplizirte Fasern, d. i. solche, welche aus Zellen hervorgegangen sind, die als fertige Zellen wieder zum Kern einer sekundären Bildung geworden sind: Muskeln, Nerven*).

Wenn Schwann's Eintheilung das schematische Fachwerk der Gewebebildung überhaupt, die von Henle die spezielle Anwendung auf die Gewebe des normalen thierischen Körpers darstellt, mag noch die folgende an die übliche Sonderung der pathologischen Gewebe erinnern.

---

*) Wichtig und ausgezeichnet durch Sorgfalt der Beobachtung sind Harting's (Recherch. micromet. sur le developpement des tissus et des org. du corps humain. Utrecht 1845) Eintheilungen nach der Dauer der Grössenverhältnisse. Die Veränderungen der Entwickelung bezieht er auf chemische, morphologische Zahl- und Grössenverhältnisse. Die menschlichen histologischen Elemente zerfallen 1) in Gewebe, deren Elemente vom Moment ihres Erscheinens bis zum erwachsenen Zustande ihren Durchmesser gar nicht oder sehr wenig verändern. Ihre Vergrösserung beruht also auf Vermehrung der Formelemente: Epithelien, Knochenkörperchen, Blutkörperchen, Fasern des Binde- und Sehnengewebes der willkührlichen Muskeln; 2) in Gewebe, deren Elemente ihren Durchmesser bis zur vollen Ausbildung des Organs fortwährend vergrössern; Vermehrung der Zahl ist nur im Fötusleben bei dieser Klasse: Pigmentzellen der Choroidea, Zellen des Fetts und der Leber, Muskelprimitivbündel, Nervenfasern, Knorpelzellen, Nierenkanälchen, Malpighische Nierenkörperchen, elastische Fasern und Ganglienkugeln. Zu den Mittelstufen gehören die Fasern der Krystalllinse; sie reihen sich im Fötalleben zur zweiten, nach der Geburt zur ersten Klasse. Einige Formelemente scheinen endlich nach der Geburt sich zu verringern, so die primitiven Muskelbündel durch sekundäre Muskelbündel.

Zahl und Maass, die wesentlichen Faktoren jeder Existenz, sind hier zum Prinzip einer künstlichen Eintheilung erhoben, welche der gerechte Vorwurf trifft, dass sie die natürliche Association der in der Zeit und Verbindungen sich nahe stehenden Bildungen auflöst und dass ihre Begründung noch eine unendliche Multiplikation der Beobachtung erfordert. Dagegen hat sie das Verdienst, einen neuen Typus der Verwandtschaft und Divergenz der organischen Zellenwelt in eine entscheidende Stellung gebracht zu haben.

Vogel theilt die sich in andere Gebilde verwandelnden Zellen in

1) Zellen, die verschmelzen und mit ihren Wänden zusammenwachsen.

2) Die Zellen zertheilen sich, indem sich jede einzelne spaltet und in verschiedene Theile zerfällt.

Die beiden Eintheilungen von Henle und Vogel folgen der natürlichen Systematik. Sie sind Bastarde der Zellentheorie und der empirischen Thatsache. Sie geniessen die Vorzüge und Schwächen jedes natürlichen Systems.

XVI.

Im Nachfolgenden soll eine Zusammenstellung in natürliche Gruppen der Entwickelung einzelner Zellen zu Geweben versucht werden nach dem Prinzip der Verbindung und Formentwickelung der Zelle. Als subordinirendes Prinzip soll die Vergleichung mit den normalen Geweben dienen. Aus der Darstellung müssen Schlussfolgerungen über die pathologischen Funktionen der Gewebe hervorgehen.

XVII.

I. Die pathologischen Zellen vereinigen sich durch einfache Aneinanderlagerung mit oder ohne Verbindung der Zellenwände zu Zellenmembranen.

1. Pathologische Zellmembranen, die mit den normalen identisch sind: Hypertrophie der Epithelialmembranen. Die epithelialen Bedeckungen, die aus Pflasterepithel, wie die aus Cylinderepithel gebildeten Häute werden durch eine dauernde oder sich unter fortwährender Ablösung wiederholende Neuerzeugung in einen dauernden oder vergänglichen, allgemeinen oder vorübergehenden Zustand der Hypertrophie gesetzt. Die vorhandene Epithelialschicht bleibt zurück, wie auf der äussern Haut und der Linsenkapsel, oder sie wird mit Beginn der Neubildung abgelöst und die Neubildung nimmt für verschiedene Zeit ihren Platz ein, bis sie entweder verharrt oder mit ihrem Verlust Zerstörungen oder Atrophie der Submucosa eintreten.

Der im Allgemeinen ausgesprochene Satz wird durch die Bildungen in der Ichthyose, Pityriasis, Lichen, Elephantiasis für die äussere Haut als allgemeinere Verbreitung der Hypertrophie bestätigt. Mit der Vereinigung der Zellen schwindet der Kern und es werden später nur strukturlose Platten zurückbleiben. Der Rücktritt in solche Membranen, an denen nur Andeutungen der cellulären Genese übrigen, ist den partiellen Hypertrophien der Epidermis eigen: Tyloma, Clavus, Condyloma, Staphyloma, Hypertrophie der epithelialen Haardecken.

Die Hypertrophie der Epidermis hat ihre Kompensation in einer Pause der gesetzmässigen Desquamation und Mangel anderer normalen Sekretionstheile.

Die Hypertrophie des Cylinderepithels besteht als dauerndes Produkt auf der verharrenden normalen Epithelialmembran nur gleichzeitig mit Entwickelung anderer pathologischen Gewebeverbindungen; z. B. bei abnormen Faltenbildungen, polypösen Wucherungen aus der Mucosa und Submucosa der Schleimhäute. Sie findet bei Besprechung der Entwickelungskombinationen ihre Stelle.

Neubildungen von Cylinderepithel nach Abstossung der normalen Deckschicht sind laut den Details der speziellen Histologie in der Schleimhaut des Pharynx, Larynx, des Magens, des Dünn- und Dickdarms, der Blase nachgewiesen; namentlich in dem Laryngokatarrh, den Veränderungen der Darmschleimhaut im Scharlach und in der kroupösen Exsudation. Im Scharlach sahen wir in gleichem Verhältnisse mit Hemmung der Desquamation der äussern Epidermis eine Verbindung neuerzeugter Zellen zu Schichten von Cylinderepithel. Dem erhöhten Eliminationsvorgang auf den häutigen Ausbreitungen in den Endepochen der Exantheme entsprach die stürmische Losstossung, die hyperämische Anfüllung in den für kurze Zeit entblössten Gefässen der granulirten Schicht und Submucosa, bis die Decke des Cylinderepithels durch einen neuen Nachschub pathologischer Entwickelung wieder hergestellt wird. Diese Produktion ist im Darmkanal entweder

durch ganze Abschnitte der Schleimhaut verbreitet oder ebenso wie im Larynx um die Duplikaturen und die drüsigen Bildungsheerde der Sekrete vorzugsweise begrenzt. Im kindlichen Alter von der Geburt bis zum 3ten und 4ten Lebensjahre ist diese Entwickelung pathologischer Schichten von Cylinderepithel um die follikularen Falten und die Peyerschen Kapseln besonders häufig und führt meistentheils zur Atrophie. Bildungsmangel in der normalen Entwickelung der platten Fasern und des Horngewebes der Zähne werden beständig von dieser pathologischen Epithelialbildung kompensirt. Eine Ahnung dieses Zusammenhangs ist in der festgewurzelten Ansicht des Volks und der medizinischen Empiriker ausgesprochen, wenn man die Caterva der unter Dentitio difficilis zusammengefassten Darmkrankheiten durchmustert.

Mit der pathologischen Bildung von Cylinderepithel ist das von Flimmerhäuten identisch, welche nach meinen Untersuchungen in gleichem Verhältnisse mit Mehrung der Sekrete an den Grenzen der Kehlkopfschleimhaut stattfinden. Im Magen ist schon im normalen Zustande während der Verdauung eine Neubildung von Epithel erwiesen; deshalb eine periodische Auflagerung von abnormer Mehrzahl derselben der Grund jener Bildung von Wärzchen, Wülsten und Falten. Aus diesen Thatsachen sind nun folgende Verhältnisse der pathologischen Funktion der epithelialen Ausbreitungen zu deduciren.

1. Das Pflasterepithel der Epidermis wird im gleichen Verhältniss mit dem Mangel der normalen Abblätterung (äusserer Haut, Bindeschicht der Hornhaut) oder des Wachsthums (Horngewebe der Nägel) von pathologischen Epithelialmembranen bedeckt, die bei Wiedereintritt der normalen Funktion zurückgebildet werden, bei angeborner (Ichthyose, Elephantiasis) oder erworbener Cessation derselben verharren. Im gleichen Verhältnisse mit dem Mangel der periodischen

Desquamation des Cylinderepithels und des normalen Wiederersatzes entstehen auf der äussern Haut isomorphe Gewebe.

2. Die aus Cylinderepithel gebildeten Häute, die Schleimhautdecken werden von isomorphen Geweben in gleichem Verhältnisse mit der Mehrung des Sekrets in den andern Gewebetheilen der Schleimhaut bekleidet. Die Losstossung des neogenen Gewebes erfolgt in dem gleichen Typus der Sekretion. Bleibende Neubildungen des Cylinderepithels, isomorphe Gewebe werden pleonastisch auf einzelnen Abschnitten der Schleimhäute in gleichem Verhältnisse mit dem Mangel der Sekretion auf andern Abschnitten erzeugt (Polypenbildungen etc.).

3. Die isomorphe Gewebebildung des Cylinderepithels steht mit dem Bildungsmangel analoger normaler Gewebe (platter Zahnfasern), mit dem Mangel normaler oder pathologisch gesteigerter Funktion der aus Pflasterepithel gebildeten Epidermis in einem gesetzmässigen Verhältniss der gegenseitigen Ergänzung und typischen Ablösung, Kompensation: pathologische Funktion der Schleimhäute und der äussern Haut.

Die Kompensation der Funktionen, welche die Bildung pathologischer Zellengewebe zur Folge hat, beruht auf einem histologischen Fundamente, das ich mittlerweile dahin ausspreche, dass eine pathologische Funktion als Kompensation einer normalen nur in den Geweben auftreten kann, welche in dem embryonalen oder erwachsenen Zustande mit einander in Kontinuität stehen Reichert hat für das Bindegewebe das Gesetz der Kontinuität begründet. Die anatomische Erfahrung lässt dasselbe Verhältniss für die Epithelialmembranen nachweisen.

XVIII.

2. Pathologische Zellmembranen, die den normalen analog sind. Die neugebildeten Zellen vereinigen sich zu Geweben, welche mit den normalen die Elementartheile gemeinschaftlich haben, jedoch einen abnormen Boden einnehmen. Hierher gehören a) die Membranen aus Pflasterepithel oder Hornzellplättchen, welche auf verdickten serösen Häuten in einer sekundären pathologischen Bildungsreihe erscheinen, die Epithelialauflagerungen auf der innern Gefässhaut der Venen, auf den narbigen Einziehungen oder Verdickungen der Pleura über Stellen, wo das Lungengewebe defekt geworden, die Epithelialmembranen auf Verdickungen im serösen Ueberzug der Leber und Milz, auf neugebildeten elastischen Faserbändern des Bauchfells, die Epithelialschichten, welche die Körnerschicht der Zonula Zinnii einnehmen, die Epithelialgeschwulst des Periosts.

b) Die Pigmentschichten. Die neugebildete Zelle ist überhaupt, wie später gezeigt wird, aus einem an Elementarkörnern armen Blastem hervorgegangen und der Rückbildung nahe gerückt, wenn sie in dieser Form eine Stetigkeit gewinnt. Die pathologische Verbreitung der Pigmentzellen ist im Gegensatze zur normalen sehr ausgedehnt. Das körnige Pigment zeigt in seinem Bildungstypus eine noch niedrigere Stufe, als die Hornzelle des Pflasterepithels; sie steht in der thierischen Organisation der Pflanzenzelle am nächsten. Die körnige Pigmentzelle ist von dem Pigmentkorne, das durch die Umwandlung von Blutfarbestoff entsteht, durch das Fehlen der Zellhülle und die Vereinzelung unterschieden; indem sich nur die Zelle zu Schichten und Membranen vereint. Die normalen Zellen verbinden sich im menschlichen Körper unmittelbar, während sie sich in andern thierischen erst zur Zelle und Faser verlängern. (Henle allein unterscheidet in der Lamina fusca pigmenterfüllte Fasern.) Vogel sah die pathologischen Pigmentzellen nur bei Thieren (nach Syndesmitis bei Pferd und Kalb) zu kontinuirlichen Schich-

ten vereint. Der Rückblick auf die speziellen Thatsachen ergibt Einlagerungen der Pigmentzellen als verschieden grosse Schichten in das Malpighische Netz, in die Bindefaser- und elastischen Fasergewebe (Derma, Peritonaeum, Pleura), in die Schleimhäute und ihre Unterlagen (im Kehlkopf, Schleimhaut der Lungenbläschen, Magen, Dünndarm, Dickdarm), in drüsige Organe: Leber, Milz, Bronchial- und Mesenterialdrüsen; endlich in sekundärer Bildungsreihe in pathologischen Membranen. Häufig ist auch eine Wucherung des Pigmentgewebes, wodurch es zu sphäroidischer oder unregelmässig stalaktitischer Agglomeration wird; körnige Melanose, sie erscheint in den Lungen, den Bronchial- und Mesenterialdrüsen. Vogel ist es wahrscheinlich, dass die Pigmentkörnchen zuerst vorhanden sind und sich erst später Zellen um sie herum bilden, dass auch die sekundäre Zellenbildung ebenso vorschreite.

XIX.

Die andere Gruppe von Zellmembranen, welche den normalen analog sind, haben auch nicht mehr identische Elementarkörner, sondern nur analoge Vereinigung einfacher Zellen mit oder ohne Verschmelzung der Wände. Hierunter sind begriffen

c) die Exsudatzellmembranen; es soll damit die Mittelstufe bezeichnet sein, in welcher die Exsudate vor der weitern Gewebegestaltung verharren. Die Exsudatzelle geht an und für sich, wie in der organischen Gebundenheit eine Metamorphose durch, welche an Zwischenbildungen deutlich wird. Die Exsudatzellen verharren zu einer Zellenmembran vereinigt eine Zeit lang. Sie bewirken dadurch entweder den leichteren Rücktritt des übrigen Blastems, sie machen den Wiedereintritt gewisser Funktionen möglich, indem sie die Entfernung, welche ein Körper von seinem Hebel- oder Anhaltspunkt durch den Austritt des Blastems erlitten hat, verkürzen. Eine solche Wirkung äussern z. B. die Zellmembranen des pleuritischen Exsudats, wenn sie nicht durch

ihre Massenhaftigkeit lähmen, sondern das in wechselnder Expansion begriffene Organ von dem flüssigen Blastem absacken und gleichsam das in der neugebildeten Höhle fehlende Pleurasegment ergänzen. Die Exsudatzellmembranen haben eine kurze Existenz; sie zerfallen durch Excessbildung zu Körnchenzellen (v. postea) oder sie werden höher organisirt.

d) Das Cystisarkom vor der Verschmelzung zu texturlosen Gewebeschaalen, sowie einzelne ausdrücklich gestaltete Krebsbildungen, die auf eine noch zu erörternde Weise von Neubildungen höherer normaler Gewebetheile (Blutgefässen) durchzogen sind, erscheinen als membranöse Verbindungen einfacher Zellen. Wenn der Krebs durch seine Beschränkung auf den Standpunkt der Zelle charakterisirt wird, ist das Cystisarkom — von mir Zellschaalenkrebs deshalb genannt, weil es die Fähigkeit der Multiplikation in der einfachen Form in ebenso hohem Grade als die Krebszelle besitzt — nur dadurch unterschieden, dass mit der Erzeugung neuer, einfacher Elemente die nächst früheren Bildungen zu einer einfachen Zellmembran, mit Schwund der Zwischenwände zu einer texturlosen Schaale, gleichsam zur Zellhülle einer grossen Mutterzelle verschmelzen.

Das Cystisarkom ist daher die Zellbildung katexochen in der nächst höhern Bildungsreihe der Zellmembranen, und seine nahe Verbindung mit dem Krebs rechtfertigt die Anordnung derselben in der speziellen Darstellung.

Für diejenigen, welche geneigt sein sollten, die Akephalocystensäcke nicht für selbstständige, aus dem Organismus entfernte Individuen zu halten, wäre die Bildung ebenfalls eine Zellmembran. Die von mir (pag. 312) beschriebenen Fälle stellen die Beschaffenheit dieser Körper als individuelle Organismen an das Licht. Nur haben sie mit der Entwickelung des menschlichen Mutterbodens das Gemeinsame, dass sie für die Bildung von Zellenmembranen mit einer unendlichen Vervielfältigung durch Endogenese den wahren Prototyp abgeben. Diese Gebilde müssten den An-

hängern der Einschachtelungstheorie der Keime zur mächtigen Stütze dienen, wenn nicht die organische Welt überhaupt durch die unendliche Mehrheit der Erscheinungsweisen einer im Endziel identischen Gestaltungskraft der menschlichen Einfalt spottete.

e) Den Pigmentschichten analog schliesse ich endlich an die Zellmembranen die Platten der Atheromkörperchen. Im Speziellen ist dasselbe einer Zelle analog gewesen, durch Dicke und Widerstandsfähigkeit der Zellwände, die Undurchsichtigkeit der überwiegenden Masse von Kernkörperchen und die mangelhafte Kerngestaltung gesondert. Sie kommen auf den dünnen Gefässhäuten allein vor. Während sie auf den letzten kapillaren Ausbreitungen den pathologischen Endzweck (v. post.) schon in ihrer Isolation erreichen, vereinigen sie sich auf der Innenhaut grösserer Gefässstämme mit Fettkügelchen zu membranösen Platten, welche in der ziemlich typischen Lagerung als Atherome bekannt sind.

XX.

II. Die pathologischen Zellen vereinigen sich in dem Uebergange der einfachen Zelle zur Kernfaser oder in der Verschmelzung von Zellenwand und Höhle. Das Bedürfniss, auf die normalen Gewebe als Vergleichungspunkt zurückzugehen, erfordert einen Rückblick auf die Entwickelung aller Fasergewebe, die gewöhnlich unter der Bezeichnung Bindegewebe erfasst werden.

Schwann gibt die Entwickelung des embryonalen elastischen und Zellgewebes dahin an, dass sich die gekernten Zellen nach zwei, selten nach mehreren Seiten verlängern und sich in feine Fasern fortsetzen. Später sind die Hauptfasern und Zellenkörper in feinere Fasern zerfallen, so dass statt der ursprünglichen Einen Zelle ein kleines Faserbündel mit einem darauf sitzenden Kern übrig bleibt. Der Kern verschwindet zuletzt. Henle lässt die Fasern des Bindegewebes aus feinen Plättchen entstehen, die sich an einan-

der zu mehr oder minder platten Fasern vereinen. Die Fasern zerfallen in Fibrillen, welche nicht aus Zellen oder Kernen, sondern unmittelbar abgelagerten, an einander gefügten, feinsten Körnchen entstehen. Nach dieser Abweichung von der Zellentheorie theilt Henle das Bindegewebe in formloses, welches Lücken der Organe und Organtheile ausfüllt, und geformtes, zu selbstständigen Membranen verbundenes.

Netzartige Durchflechtung, häufige Anastomose der Bündel, Maschenbildung bezeichnen das formlose. Das geformte Bindegewebe sondert Henle in das nicht kontraktile, dessen parallele Faserbündel durch dünnere Lagen schlafferen Bindegewebes geschieden werden: Sehnen, Bänder, Bandscheiben, fibröse Häute, submuköses Stratum (Tunica nervea), Tunica adventitia der Gefässe, seröse Häute. Zu kontraktilem geformten Gewebe werden äussere Haut, Tunica dartos, das Balkengewebe der kavernösen Körper, Längs- und Ringsfaserhaut der Venen und Lymphgefässe gerechnet.

Valentin hat in der Entwickelung des Bindegewebes sich der Zellentheorie angeschlossen. Nach ihm verschmelzen mehrere verlängerte Zellen, welche über und unter dem Kern immer schmäler werden, bis sie sich zu cylindrischen Fasern umwandeln. Später schwinden die Kerne und die Faser zerfällt in die Fäden, welche sogleich nach ihrer Individualisirung elastische Wellenbiegungen machen.

Bischoff hebt hervor, dass Schwann's und Valentin's Angaben für viele Fälle richtig sind, dass er aber viele Kernbildungen ohne Antheil an der Zellenbildung gesehen hat.

Reichert, der das Bindegewebe monographisch behandelt und den Standpunkt der vergleichenden Histologie gewählt hat, gibt als wesentliche Erscheinung wörtlich Folgendes: „Zwischen den Zellen, welche die Grundlage des künftigen Bindegewebes ausmachen und anfangs dicht bei einander liegen, zeigt sich eine gallertartige Intercellularsubstanz. Diese nimmt zu an Masse und Konsistenz und

verwandelt sich durch einen allmälig fortschreitenden Verschmelzungsprozess mit den Membranen, dem Inhalt und den Kernen der ursprünglichen Zelle zu einer gleichartigen, durchsichtigen oder fein granulirten Substanz, in welcher nur noch einzelne Rudimente von Kernen erhalten bleiben. Sobald die Verschmelzung auf den Inhalt der ursprünglichen Zellen sich erstreckt, pflegt die Grundsubstanz des Bindegewebes die Eigenschaft anzunehmen, sich freiwillig in Runzeln und Falten zu legen. Hatten die Bindegewebezellen in den ersten Entwickelungsstufen eine deutliche länglich-ovale Form, so erschienen die Falten deutlicher und geregelt in der Richtung der Längsaxe der Zellen als Längsfalten feinerer und gröberer Art. In Bindegeweben sind die Längsfalten in gröbere (Bündel) und in sehr feine Stränge (Fibrillen) spaltbar."

Diese Theorie ist auf einen ferneren Standpunkt entrückt, um eine Mehrzahl von Geweben zu vereinen und die Ansichten der Zellentheorie mit denen ihrer Gegner zu vermitteln. Wie wir sehen werden, ist die Anordnung des pathologischen Bindegewebes nicht mit der Ansicht der zufälligen Entstehung der Fasern und Faserbündel vereinbar.

Nach dieser Theorie gibt Reichert folgende Eintheilung:

1) Gewebe, deren Zellen noch nicht deutlich mit der Intercellularsubstanz verschmolzen sind; Rippenknorpel, Riemenknorpel. — 2) Gewebe, bei welchen die Zellhüllen und ein kleiner Theil des Inhalts verschmolzen sind: Knochenknorpel. — 3) Gewebe, deren Zellen verschmolzen sind bis auf eine kleine Portion des Zelleninhalts oder der Kerne: Ligamenta intervertebralia, Zwischenknorpel, Augenliedknorpel, Eustachische Trompete. — 4) Gewebe, die völlig oder bis auf Kernrudimente verschmolzen sind: Scheidengewebe der Muskeln und Nerven, eigentliches Bindegewebe.

XXI.

A. Die pathologischen Zellen verschmelzen zu Fasergeweben, welche mit den Varietäten des

normalen Gewebes in der Entwickelung identisch, in der Form analog sind.

Vogel sagt, dass das pathologische Bindegewebe wie das normale aus einer bald mehr, bald weniger deutlichen Zellenbildung hervorgehe. Verlängerung der spindelförmigen Zellen, Verwachsung der Zellen und durch Spaltung oder Theilung einer gemeinsamen Zelle in Fibrillen in einzelnen Fällen. In andern entstehen die Fasern aus Zellkernen, ohne dass diese von deutlichen Zellhüllen umgeben wären. Die Neubildung befolgt den Zelltypus, der bisweilen in den Hintergrund trete.

Die Vergleichung meiner einzelnen Untersuchungen ergibt folgende Typen für die Bildung des Bindegewebes:

a) Die Exsudatzelle hat eine verlängerte Hülle, sie wird zur spindelförmigen Entwickelungszelle. Gewöhnlich ist die allmälige Zuspitzung nur an den beiden entgegengesetzten Enden vorhanden. Dieser Endtheil kann während des Bestehens des ovalären Mitteltheils sich in zwei und drei Theile spalten. Die Kerne verharren in unveränderter Stellung; mit der Ausdehnung zum Fasercylinder geht der Zellkörper verloren; selbst die Hülle des Kerns scheint in die Umbildung aufzugehen, und es bleibt auf der Aussenfläche der vollendeten Faser nur das Körnchen der Kernkörperchen. Die Exsudatzelle an und für sich wird durch Verlängerung der Zellhülle mit Schwund des Inhalts zur Kernfaser.

Dies Verhältniss findet sich in freien Exsudatmembranen, in den Exsudaten im Gewebe der serösen Häute, der drüsigen Organe, Leber, Milz, der aus Sekretionsröhren zusammengesetzten Organe, Nieren etc.

b) Die einzelnen Zellen des Exsudats werden zu kurzen, längsovalen Zellen, welche durch die Vereinigung der zugespitzten Endtheile der Hülle verwachsen, plattgedrückt werden; mit dem fortschreitenden Wachsthum schwindet der grösste Theil der Kerne. Die Faserzellen, welche als Zwischenstufe der Zelle und Faser in dieser Modalität hervor-

treten, sind klein, länglich oval, spitzen sich erst während der Vereinigung zu. — Diese Entwickelung kömmt ebensowohl in den Exsudatmembranen, in dem Gewebe der serösen Cyste, der Fibroide, den apoplektische Heerde einkapselnden Kernfasergeweben vor.

Die Faser entsteht durch Zellenvereinigung, indem sich die Hüllen vereinigen, der Zelleninhalt in der Zunahme des Wachsthums aufgeht.

c) Die Zellenschichten sind zwischen normalen Bindefasern gelagert; indem diese letzteren umschliessende Hüllen darstellen, schwinden die Zwischenwände der fadig über einander gereihten Zellen; Faserreihen sind alsdann in einem Kerngewebe gebildet*).

Mit dem Wachsthum der Fasern, dem schärferen Hervortreten der Cylinderbündel und Fibrillen verkleinern sich die Kerne. Die Spaltung der verschmolzenen Zellkörper zu Fibrillen kann mit Entschiedenheit verfolgt werden.

Diese Bildung kommt in der Tubularsubstanz der Nieren, seltner in freien Exsudatmembranen vor. Sie ist auch die Form, welche den mit den normalen Geweben identischen Faserneubildungen zu Grunde liegt. Regeneration und Verlängerung der normalen Gewebe.

Das pathologische Bindegewebe befolgt also durchgehends den Typus der Entwickelung aus der Zelle**). Die Ver-

---

*) Diese Epoche der Bildung ist von Vogel gesehen worden, wenn er die Entwickelung aus Zellkernen meint, und eine ähnliche muss Henle beobachtet haben, welche ihn zur Annahme der Faserbildung aus Elementarkörnern des Blastems bestimmt. Die genetische Theorie Henle's lässt sich also in Uebereinstimmung bringen, ihre allgemeine Geltung muss aber ebenso bestritten werden, wie die von Reichert, der die essentiellen Fasern nur für accidentelle Faltung erklärt. Faltenbildung kommt in einer aus Zellen gebildeten texturlosen Membran niedriger Organismen vor, z. B. in den Schichten der Akephalocystensäcke. Ist dies aber eine Analogie, welche auf eine Identität der Entwickelungsstufe schliessen lässt?

**) Die Anerkennung dieser Thatsache lässt sich in den Aussprüchen derer finden, welche gern der schon gedachten, entgegengesetzten Theorie

schiedenheit der Entwickelungsform ist nicht an besondere Arten des pathologischen Gewebes gebunden*).

XXII.

Die Anordnung der pathologischen Fasergewebe ist von ihrer pathologischen Funktion abhängig. Wenn man auch zugeben muss, dass diese in der Mehrzahl der Fälle nicht mit Entschiedenheit darzuthun ist, muss man nach dem Vorhandenen über alle Fälle schliessen.

Die Anordnung wurde durch andere Forscher von dem Mutterboden abhängig gemacht. Man kann denselben in einzelnen Fällen einräumen; die Verdrängung der Grundgewebe durch die Neubildung und die Energie, mit welcher gewisse Verbindungen der neugebildeten Gewebe selbst die Resistenz des Knochens überwinden, widerlegen hinlänglich eine allgemeine Geltung jener Ansicht.

1. Schichtung der Bindefasern zu Faserlagen und Bändern zur Sicherung der Integrität des Muttergewebes. Dahin zähle ich die Einlagerung der Kernfaserschichten in Organe, die aus mehreren Geweben zusammengesetzt sind. Das aus Zellen bestehende Exsudat zwischen und in die Harnkanälchen der Niere, im Um-

---

das Wort reden möchten. Bruch erklärt: „Bei weitem die meisten Fasern bilden sich nach der Henle'schen Ansicht direkt aus dem Blastem; die Entwickelung aus Zellen aber ist gleichwohl mit Bestimmtheit nachzuweisen.“ Diese Reservatio mentalis verschleiert eine Bescheidenheit gegen den Lehrer, die wir zu würdigen wissen. Dass sie den Thatsachen gegenüber nicht stichhaltig sei, ist aus der speziellen Nachweisung der oben angeführten Sätze ersichtlich.

Dagegen ist, wie ich vorgreifend bemerke, Bruch's Ansicht, die Bindegewebebündel für die einzige pathologische Faserbildung zu halten, vollkommen gerechtfertigt und die Zweifel gegen die Bildung von Muskel- und Nervenfasern der Beweis einer gesunden Kritik.

*) Am schwierigsten ist die Entwickelung aus Zellen in dem weitern Wachsthum der Fibroide zu beweisen. Jedoch finden sich in einzelnen Schichten immer noch spindelförmige Zellen. Aus dem Vorhandensein der Mittelstufe muss man auch annehmen, dass die Urzelle vorangegangen sei.

fange der Milz- und Lebergefässe, in und zwischen den Lungenzellen würde durch seinen Umfang, durch Neigung zum eitrigen Zerfallen die Muttergewebe zerstören; wie dies durch quantitatives Uebermass und Mangel an Zeit zur weitern Entwickelung wirklich geschieht. Dagegen wird das zum Bindegewebe entwickelte Exsudat auf einen engern Raum sich begrenzen und das Expansionsgebiet der normalen Gewebe erweitern. Das Neugebilde wird, vermöge seiner chemischen und physikalischen Zusammensetzung kontraktil, einen Grad von Nachgiebigkeit gegen das Muttergewebe bewahren; während es bei einer durch andere Hergänge verursachten Verminderung der Dichtigkeit des letzteren (Fettumwandlung der Leberzellen) einen kompensativen Renitenzgrad hergibt. Dieselbe Bedeutung hat auch die schichtenweise Ablagerung von Kernfasergeweben in den serösen Häuten der Körperhöhlen. Es lagert in die Pleura, um ihre Resistenz bei drohendem Durchbruch einer Kaverne zu vermehren, in das Peritonaeum, um Darmperforation zu verhüten. Es hat in diesen Fällen oft selbst eine völlig vikarirende Bedeutung für die serösen Häute, indem es zerstörte Stellen derselben einnimmt, bei Heilung aller wirklichen Perforationen. Man gedenke blos der Heilung des Anus praeternaturalis. Selbst den Ablagerungen von Kernfaserschichten in das Ependyma der Hirnventrikel und Arachnoidea nach umfänglichen Apoplexien ist eine solche Bedeutung der Anordnung zu geben. Die Bildungen von Kernfaserschichten sind durch die Umfänglichkeit der Gestaltung charakterisirt. Damit zur Erhaltung der Integrität an einem Abschnitte des normalen Bindegewebes die Entwickelung von Kernfasern stattfinde, wird das Blastem, in welchem die gleichartige Evolution vorwaltet, in solchem Umfange ausgeschieden, dass andere accessorische Theile resultiren: Bänder und Exsudatschwarten der Pleura, des Bauchfells. Die pathologische Entwickelung ist also durch die Vervielfältigung ausgezeichnet. Auf Gestaltung dieser accessorischen Bänder haben die Bewegungen der in den serösen Häuten suspendirten Organtheile

gegen einander und die Abschnitte der serösen Haut Einfluss: also die Nachbargebilde, nicht das Grundgewebe.

2. Vereinigung der Kernfasern zu strangartigen Geweben. Die Faserbündel werden theils unter einander gewürkt, theils parallel und oft in den Windungen der elastischen Fasern zu verschiedener Mächtigkeit mit einander verbunden. Die letztere wechselt von dünnen Säulen, die netz- und maschenartig sich in kleinere Gewebestränge ausbreiten, bis zur Dicke eines starken Sehnenstranges. Sie erfüllen die pathologische Funktion, die völlig unterbrochene Kontinuität wiederherzustellen, und die der Konsolidation der normalen Gewebe. Organe, die durch periodische Hyperämien, wechselnde Anfüllung der sekretorischen Duplikaturen oder Cylindergänge in eine stete Schwankung der Peripherie, der Konsistenz gerathen sind, kommen durch die Einordnung von Fasersträngen in einen Zustand der Ruhe. So sind diese Neubildungen in Milz und Leber, in indurirten Lungen, vorzugsweise in dem Derma und die fibroide Durchlagerung der Muskelfasern sowohl aller willkürlichen, als auch der unwillkürlichen Uterinalfasern, die strang- und kapselartige Umlagerung von Gefäss- und Nervenstämmen inmitten korrodirender Flüssigkeiten (Eiterjauche) aufzufassen. Ferner gilt diese Lagerung für die Produkte der Regeneration getrennter Sehnen (Zwischenstücke nach Tenotomien der Fussmuskelsehnen), Muskeln grosser Nervenstränge, Stränge nach geschlossener Calluskapsel. In solchen Amputationsstümpfen, wo die Muskeln in der Mitte ihres Verlaufs durchschnitten sind (Oberschenkel, Oberarm), bilden die Stränge der Kernfasern vollständige Sehnenenden und bedingen mit der Renitenz, welche sie dem Stumpfende verleihen, die Kontinuität und die Befestigung an den Hypomochlien, die sich, wie speziell nachgewiesen, viele Jahre nach der Amputation als pathologische Vorsprünge an dem Knochenende entwickeln. Zu derselben Verbindungsweise gehören endlich die Stränge artifizieller Gelenke.

3. Vereinigung der Kernfasern zu pathologischen Organtheilen, allgemein mit dem Namen Geschwulstbildung belegt. Das Neugebilde kann kein selbstständiges genannt werden, denn es wird einmal vollendet, von den Nachbartheilen, den allgemeinen Bedingungen der Ernährung, Sekretion, Resorption, Rückbildung bezwungen; ebenso hat es ein organisches Verhältniss der Lagerung, Ernährung zwischen seinen eignen Elementen, erfüllt also den Begriff eines excessiven Organtheils*). Die pathologische Funktion liegt darin, dass diese Bildung der Gesammtausdruck einer totalen Veränderung des ernährenden Materials ist. Darum hat die alte Humoralpathologie sehr richtig in ihnen den Ausdruck gewisser Dyskrasien gemuthmasst. Beispiele sind die Beziehungen der Fibroide zur Gefässatherose und Mehrung der anorganischen Bestandtheile des Blutes, der Cystenbildungen zur serösen Krase.

Als pathologische Organtheile**) erscheinen die Bindefasergewebe verschieden, je nachdem sie ihr Bildungsmaterial

---

*) Demungeachtet darf man sich nicht vermessen, zwischen gutartigen und bösartigen Geschwülsten histologische Unterschiede aufzustellen. Aussprüche von Bruch: alle Fasergeschwülste sind gutartig, Geschwülste mit üppiger Vegetation der Zellen sind bösartig, bleiben haltlos, sonst würden die Lipome bald in Verruf kommen. Bruch wirft Lebert die Annahme von Tuberkelkörperchen vor: „So etwas sei in Paris begreiflich, wo man jeden Tag überrascht sein will.“ Bruch begeht in diesem Vorwurf eine doppelte Ungerechtigkeit gegen die ernste Strebsamkeit der französischen Forscher und gegen Lebert. Hat er selbst nicht mit seiner Unterscheidung gutartiger und bösartiger Geschwülste der sogenannten Brauchbarkeit Opfer gebracht?

**) Engel spricht in seiner Arbeit über die Geschwülste sich für eine Abnahme der Bildungsfähigkeit in den späteren Absätzen des Faserstoffes aus. Ebenso erklärt er in der Bildung eine Differenzirung nach der Gutartigkeit für unmöglich. Den Begriff der Fasergeschwulst hat er möglichst erweitert und trotz unbestimmter Angaben die Identität der Genesis in einer Reihe äusserlich verschiedener Gebilde anerkannt. Die seröse Cyste erklärt er für die Grundgestalt des Fibroids und unterscheidet: Fibroide ohne deutlich wahrnehmbare Faserung, nackte Fibroide mit deutlicher Faserung nach der Längsaxe der Geschwulst (Schleim-

direkt oder indirekt aus den Gefässen des Mutterbodens beziehen.

a) Als Fibroide, kompakte Verbindungen in Maschen, Netzen und Knäueln, die aus den Blutgefässen des Mutterbodens das Material des fortschreitenden Wachsthums beziehen.

b) Die Fasergerüste, welche Anhäufungen eines normalen Bildungsmaterials ordnen und begrenzen oder Zellenwucherungen begrenzen: Lipom, Fettfasergeschwulst, einzelne Varietäten der Fasergerüste in Krebsbildungen.

c) Die pathologischen Kernfasergewebe, welche ihr Blastem indirekt aus dem Mutterboden durch fortentwickelte Blutgefässe (auf eine bald zu beschreibende Weise) beziehen, gestalten sich zu abgeschlossenen Centren der weitern Bildung. Die weitere Entwickelung erstreckt sich entweder bis zur Organisation der Kapselhaut, dann tritt der Inhalt in die Rückbildung, zerfällt zu Fett, Blutfarbestoff, anorganischen Massen: die Balggeschwülste, apoplektischen Cysten. Oder die kapselartige Membran ist der Heerd zur ferneren Ausscheidung des Blastems aus den neugebildeten Blutgefässen und schreitet mit Verlust des allgemeinen Nahrungsmaterials in der räumlichen Ausdehnung und Konsolidation der Wände fort. Dies das Bild der serösen Cyste, Fibroidcyste, lokulamentösen Cyste.

XXIII.

B. Die pathologischen Zellen verschmelzen zu Fasergeweben, welche mit den normalen Ge-

---

polypen), Gefässfibroide (vermeintlich durch Umwandlung der Gefässe in die Zellfasern).

Zu den regelmässigen Fibroiden zählt er die seröse Cyste; sie wird nach ihrem Inhalte getheilt und kann sich entweder in physiologisch vorhandenen Cysten oder in Maschen des Zellgewebes entwickeln, in der äussern Haut und den Schleimhäuten, Zellgewebemaschen, Schilddrüse, Malpighischen Körperchen der Nieren, Graafschen Follikeln. Daraus entwickelt Engel die Bildung und Umwandlung der verschiedenen Fibroide.

webe in der Entwickelung und Form identisch sind. Diese Gruppe umfasst die bei weitem kleinere Zahl von Neubildungen, welche als Regeneration und Wachsthum normaler Theile aufzufassen sind.

Wie aus dem nächst Vorhergehenden erhellt, ist für die Gestaltung anderer Neugebilde am wichtigsten, nach den Beobachtungen am unzweifelhaftesten:

a) Die Neubildung von Blutgefässen. Sie hat schon frühzeitig die Aufmerksamkeit ausgezeichneter Forscher auf sich gezogen. Malpighi und C. F. Wolf gingen hierin voran. Der Letztere sah in der körnigen Schleimhaut Lücken und Risse, wodurch körnige dunkle Inseln und helle Rinnen gebildet werden; in diesen sammelt sich das Blut und dann erhalten sie feste Wandungen. Pander und Döllinger differiren wenig von diesen Angaben, ebenso v. Baer. Valentin fand in dem Gefässblatt der Keimhaut einzelne Ansammlungen aus zäher weisser Flüssigkeit. Das Gefässblatt concentrirt sich in diesen Stellen und wird dadurch in den Zwischenräumen verdünnt. In diese Lücken legt sich Keimblatt und oberflächliche Dotterschicht wie Wülste hinein, welche man irrthümlich für Inseln des Gefässblattes hielt. Die Ansammlungen der verflüssigten Masse werden grösser, stossen in netzartiger Verbindung zusammen und aus der Flüssigkeit bilden sich nach aussen die Gefässwände, nach innen die Kugeln der zukünftigen Blutkörperchen. Schwann tritt dieser Lehre mit einer wahrscheinlichen, jedoch in der Erfahrung nicht völlig begründeten Theorie entgegen: Einzelne Zellen wachsen nach verschiedenen Seiten in hohle Fortsetzungen aus, die wie die Höhle des Zellkörpers mit Pigment erfüllt sind, die Fortsätze verwachsen, die Scheidenwände werden resorbirt, so dass die Zellhöhlen mit einander kommuniziren, und es wird durch Vervielfältigung der Zellen und Fortsätze ein Maschennetz gebildet.

Reichert neigt für die Bildung der Kapillaren mehr der Valentinschen Ansicht zu, dass sich das Blut seine

Bahn breche und die Wandungen sekundär bilden. Henle hat nachgewiesen, dass sich die Fasern der Gefässhäute aus Zellen entwickeln, deren elastische Schicht aus Zellkernen, deren Verlängerungen und Ramifikationen sich netzförmig mit einander verbinden und die Faserbündel umspinnen. Ferner hat er auf die Verwechselung von Neubildungen und zufällig erweiterten Gefässen, auf die Identität von pathologischer Genesis derselben mit der Entstehung in der Keimhaut hingewiesen. Bischoff hat in seiner Entwickelungsgeschichte und den Monographien keine neuen Belege angeführt, stimmt jedoch wesentlich der Schwannschen Theorie bei.

Vogel führt über die pathologische Neubildung zuerst an, dass die Gefässe unmittelbar im Blastem entstehen und erst später mit den normal vorhandenen in Verbindung treten. Im amorphen Blastem erscheinen rothe Punkte, Anhäufungen von Blutkörperchen; sie sind selbst neugebildet; die Haufen grenzen sich später von dem Zellgewebe ab, verzweigen sich jedoch noch ohne eigentliche Gefässwände, die sich erst zuletzt um sie herum bilden. Die so entstandenen Gefässe waren stets grössere. Die Beobachtungen Vogel's laufen also wesentlich mit den Angaben von Wolf, Valentin und Reichert parallel.

Meine Beobachtungen haben ergeben:

dass mit jeder Ausscheidung bildungsfähigen Blastems eine Extravasation von Blutkügelchen statt hat. Diese halte ich für die Zwischenglieder der alten und neuen Gefässbildung;

dass sich die pathologischen Gefässe später mit den mütterlichen vereinen;

dass die pathologischen Blutgefässe dreierlei Art sind: Haargefässe aus einfachen Cylindern mit Kernbelag, nächst grössere Gefässröhren mit einer gekernten Aussenlage und einer dem Pflasterepithel ähnlichen Innenlage, grössere Gefässstämme mit gefensterter, quer- und längsfaseriger Haut.

Die Bildung der Gefässwände aus Zellen habe ich nicht direkt beobachten können. Als Mittelstufe sah ich Röhren, in deren Innerm die Exsudatzellen fadig aufgereiht waren

mit theilweiser Verschmelzung der Zellwände*). Die Rückbildung, Obliteration der Haargefässe bildet hierzu einen wichtigen Nachtrag.

Die Neubildung von Venen ist durch die schwere Differenzirung in dem pathologischen Produkt ebenso wenig aufgeklärt, als die der Lymphgefässe; aber beide Arten müssen vorhanden sein nach den Erscheinungen, welche die pathologischen Organtheile den allgemeinen Gesetzen der Zirkulation, Ernährung und Resorption unterworfen darstellen.

XXIV.

b) Pathologisch gebildete Muskelfasern. Die abnorme Neubildung der unwillkührlichen Muskelfasern ist in der Muskelhaut des Darmkanals, Uterus, Harnblase noch keineswegs erwiesen. Die Hypertrophie kann durch Neubildung von Fibrillen, Vermehrung des interstitiellen Bindegewebes entstehen, ohne dass die Produktion neuer Bildung nothwendig ist. Vogel, der die Fibroide des Uterus für unwillkührliche Muskelmassen ansieht, schildert die Entwickelung dahin, dass sich im amorphen, flüssigen Kytoblastem Zellkerne bilden, die durch die Form langgestreckter Zellen durch Verwachsung mit einander zu Fasern übergehen.

In der Hypertrophie der willkührlichen Muskel des Rumpfes und des Herzens nimmt Vogel eine Vermehrung der Faserbündel an. Die Untersuchung hypertrophischer Herzen lässt jedoch die Bündel so gleichartig erkennen, dass man nicht berechtigt ist, die Entstehung eines Theils nach

*) Bruch hat in den Neubildungen ebenfalls stets zuerst das Blut gefunden, anfangs in umschriebenen Höhlen und Rinnen des Blastems, die nicht den kapillären angehören, da sie schon mit blossen Augen sichtbar sind. Er hält die Blutkörperchen für neugebildet im Blastem, aber mit der normalen Form identisch. Die Bildung der Wände erfolgt dann auf gleiche Weise aus Zellkernen des Blastems. Die Wände sind dünne Schichten oder haben an grösseren Stämmen eine Längsfaserhaut. Sie sind sehr lang, mit wenigen Anastomosen und Theilungen, sie haben blinde Enden (?). Bruch hat bei Bildung der Kapillargefässe keine Entwickelung aus Zellen finden können.

dem andern für erwiesen zu erachten. Bei kleinem Substanzverluste an Rumpfmuskeln habe ich die Neubildung quergestreifter Muskelbündel mitten im Bindegewebe beobachtet*). Grössere Substanzverluste in der Kontinuität oder Breite willkührlicher Muskeln haben nur die Einlagerung eines neugebildeten Kernfasergewebes zur Folge.

c) Die Neubildung von Nervenelementen ist schon lange ein Gegenstand der Streitfrage; sie wurde grossentheils auf Wiederherstellung der Nervenleitung nach Durchschneidungen und bei Transplantation basirt. Arnemann hat die Regeneration des Nerven geleugnet, Fontana und Schwann sie angenommen. Prevost hat zuerst an Katzen neugebildete Primitivfasern beobachtet; nach Nasse jun. sollen diese neuen Fasern etwas schmäler sein.

Die von mir angeführten Thatsachen ergeben pathologische Vermehrung der Ganglienzellen in vorhandenen Knoten (v. carcin. gangl. Gasseri) und die Neubildung von Ganglien (v. ganglionäre Entartung). Endlich habe ich deutliche Neubildung von den Enden durchschnittener Nervenstämme in Amputationsstümpfen nachgewiesen, die sich zu feinen Bündelfäden vereinen und in Knötchen pathologischen, mit dem Neurilem verschmolzenen Bindegewebes ihre Befestigung erhalten.

XXV.

III. Die pathologischen Zellen werden durch Verschmelzung von Zellenwand und Höhle normale Gewebeelemente, welche sich erst durch weitere Umwandlung in Zellen und Fasern zu konstituirenden Gewebetheilen erheben. Das Blastem differenzirt sich auch ausserdem stets gleichzeitig zu neogenem Bindegewebe, das als Umhüllungsmembran für das Blastem oder zur Grundlage des sich später umwandelnden Blastems dient. Unter diesem Begriff ist die Knorpel- und Knochenneubildung als Callus,

*) Meletemata etc. pag. 14.

Osteophyt und wahre Verknöcherung umfasst. Alle auffindbaren Typen ihrer Entwickelung sind in der speziellen Darstellung (vid. pag. 55) so ausführlich mitgetheilt, dass jedes Weitere hier zur Wiederholung würde. —

Nachdem die gefundenen Entwickelungen der pathologischen Zelle zu Geweben, ihr Eintritt in die allgemeine Organisation vorgeführt worden, ist das, was die Excessbildungen der Zelle betrifft, wodurch sie sich vorzeitig zur Faser gestaltet oder sich von vorn herein mit den Geweben des Mutterbodens identifizirt (§. 7), schon in der Darstellung der Entwickelung begriffen. Die schnelle Faserentwickelung vereinigt die neue Zelle mit dem normalen Bindegewebe, die Identifizirung lässt die Zelle in der Regeneration oder Hypertrophie aufgehen und behindert die Entwickelung zu einem pathologischen Organtheil. Ebenso ist bei den Zellmembranen schon des Hindernisses gedacht worden, welches als pigmentäre Umwandlung des Kerns die Zelle in eine niedrigere Sphäre der Entwickelung bannt.

Als weitere Hemmnisse der Entwickelung mithin als Formen der Rückbildung der pathologischen Zelle zeigen sich:

1) die excessive Kernbildung, Umwandlung der Zellen in Eiterkörperchen (§. 7),

2) das Zerfallen von Zelle und Hülle zu molekularen Theilen, Zerfällung in resorptionsfähiges Blastem und anorganische Bestandtheile;

3) die Hemmungen durch die Lagerstätten, deren Würdigung mit jener der Formumwandlung der Gewebe zusammenfällt.

XXVI.

Die Eiterkugel ist die pathologische Zelle durch excessive Kernbildung an der weitern Entwickelung gehindert im Uebergang zum Zerfallen in molekulare Theile.

Güterbock, Vogel, Henle haben sich über die Eiterkörperchen am weitesten verbreitet. Schwann nimmt

ein gleiches Verhältniss zwischen ihrer Zahl und der Kraft des Eiters an. Henle warf die Frage auf, ob die Identität zwischen nicht erfüllten Eiterkugeln und den Elementarzellen der thierischen Gewebe die Eiterkugeln für die Umwandlung der letzteren ansehen liesse; stellte aber die Antwort negativ, indem seine Beobachtungen die Neubildung der Eiterzelle nachwiesen. Die kleinen molekularen Körnchen neben den Eiterkugeln erklärt er mit Vogel für Kernrudimente.

Die Verschiedenheiten im Bau der Wand der Eiterkugeln, der Anzahl der Kerntheile und ihre Geltung als Kerne, die Zusammensetzung des Kerns aus kleineren Körperchen, das häufige Fehlen der Zellenwand sind Thatsachen, die jedem Beobachter augenfällig und in Vogel's trefflicher Abhandlung gewürdigt sind. Die Entstehung der Eiterzelle aus einem oder mehreren Kernen, Vorkommen und Fehlen der Körperchen sind von Vogel ebenfalls so ausführlich als die Abarten in der Intensität der Entwickelung der Einzeltheile nach der Qualität des Eiters behandelt worden. Chemisch ist der Eiter mit dem Blastem normaler Gewebe und der Neubildungen isomer.

Die Vergleichung der von den Autoren angeführten Thatsachen*), die Uebereinkunft aller Beobachter darüber, dass Exsudatzelle, Schleimzelle, Eiterkugel keine anderen als gradweise Formunterscheidungen geben, bestärken mich in der Deutung, welche ich meinen Untersuchungen über mannigfaltige Eiterarten geben muss.

Jede pathologische Zelle kann in der Entwickelung zu einem der vorgeführten Neugebilde durch eine materielle Veränderung des Blastems, durch Zutritt der atmosphärischen Luft, durch irgend eine Begrenzung in Zeit und Raum zu einer abnorm gesteigerten Endogenese in dem differenzirenden

*) Bruch führt auch an, dass die Eiterkörperchen in der Regel keine höheren Entwickelungsstufen erreichen. Merkwürdig ist seine Annahme: ihrem Ansehen nach scheinen sie aus Fett zu bestehen (!).

Wachsthum aufgehalten werden. Die Bildungskraft wird durch die einseitige Realisation in der Kerngestaltung erschöpft.

Die Reihe der Entwickelung stellt sich folgendermassen dar: aus dem Blastem bildet sich um elementare Körnchen der Kern und um diesen die Hülle. In der ersten Zeit der Bildung ist zum Beispiel in reinem Wundeiter, im Krebseiter ein Kernkörperchen, auch mehre vorhanden. Dann erfolgt mit einer Umwandlung des Kerns in ein Konglomerat von Körnchen die Dialyse des durch Endosmose der Zellwand vermehrten Zellinhalts in kleine Körperchen verschiedener Grösse, welche die Zellwand von innen auskleiden, indem sofort auch auf ihrer Aussenseite solche Körnchen angebildet werden. Die Zellhülle ist durch diese Anlagerungen verdickt und undurchsichtig geworden; sie büsst ihre Kontinuität ein und mit dem Schwinden des Bindemittels löst sich der Körnerhaufen in molekulare Kügelchen.

Für die Identität der pathologischen Zelle bürgen die Gleichheit der Entwickelung bis zur Umwandlung des Kerns, die gleiche virtuelle Bedeutung der Körnchen im Raume der Eiterzelle mit allen Kerngebilden, die Phänomenologie der verschiedenen Eiterkörperchen. So zeigt der Tuberkeleiter, dessen Kerngebilde nur den Werth der Körperchen haben, kleinere Eiterkugeln und nur sehr feine Granulationen; ebenso ist der Krebseiter häufig durch Grösse der Zellen, Mehrheit der Kerne charakterisirt. Endlich ist die allgemeine Erfahrung, dass dasselbe Blastem, nachdem die äusseren Einflüsse, welche die Bildung der Eiterzellen begünstigen, vorübergegangen sind, zur Regeneration der normalen Gewebe oder zur Zeugung pathologischer Neugebilde fortwirkt, das Beweismittel für meine Theorie. Ich verwahre mich aber, weil ich weiss, wie gern Missverständnisse von manchen Seiten erregt werden, dagegen, dass ich die Eiterzelle etwa als Umwandelung schon bestehender Zellen angesehen wissen wollte. Sondern ich betrachte sie als selbstständiges Zellgebilde, das dem allgemeinen Entwickelungstypus der pathologischen Keim-

schicht bis dahin folgt, wo eine excessive Kernbildung ihr die weitere Gestaltungsfähigkeit entzieht; wodurch sie endlich zu einem hüllenlosen kugligen Aggregat — Eiterkugel — abartet. Die zerfallenden Elementarkörnchen werden nach aussen entfernt, resorbirt oder zum Aufbau normaler oder pathologischer Neugebilde verwendet.

XXVII.

Das Zerfallen der Zellen und Fasergewebe zu molekularen Theilen, die Scheidung in organische und anorganische Bestandtheile ist der letzte Punkt der Rückbildung der pathologischen Neugebilde. Sie gehen nicht sogleich von der vollen Form der Entwickelung zu diesem Extrem zurück. Wenn die Masse des allgemeinen Nahrungsmaterials zur normalen Ernährung verwandt wird, hört der Blutzustrom zu den pathologischen Theilen auf, oder es transsudiren die Gefässe nur solches Blastem, welches zu niedriger stehenden Zell- und Gewebeformen gelangen kann. So entsteht Auflagerung von Pflaster- und Hornepithel, Eiterkörper und Knocheneinlagerung in den Geweben. Je nach der Vaskularisation, der Ernährung von innen durch eigne Gefässe, oder von aussen durch die Gefässe der anliegenden Theile zerfällt ein Zellenaggregat oder Fasergewebe zunächst an der Rinde oder im Kern. Blasteme, die in gesonderten Bildungsheerden abgeschlossen im Augenblick der Rückbildung vorhanden sind, gerathen erst spät in die elementare Scheidung — Inhalt der Cysten- und Balggeschwülste. — Mit dem Fortschritt der Atrophie erscheinen die pathologischen Zellen verkleinert im Raum; Kerntheilung und Endogenese hören auf. Der Kern wird in Körnchen aufgelöst, in Pigment umgewandelt oder in Fett aufgelöst. Die Faser weicht aus ihrer stetigen Schichtung, wird varikös, von molekularen Bruchtheilen bedeckt. Die anorganischen Massen werden je nach der Masse und chemischen Affinität in kleinere neben einander verharrende Depots abgesetzt oder zu festen Konkretionen umgewandelt. In der Abscheidung aus

dem zerfallenden, organischen Stoff nehmen sie die der Oertlichkeit und chemischen Zusammensetzung adäquate Krystallform ein oder bleiben amorph und werden bei einer der Knorpel- und Knochenerzeugung fähigen Zusammensetzung der aus dem Zerfallen der Neubildung entstehenden Elementarkörnchen meistentheils zur Anfüllung der Kalkkanälchen verwendet.

Der verharrende Zustand der organischen Antheile zerfallener Neugebilde ist der elementarer Körnchen, Molekularmassen, die der Aufsaugung anheimfallen, in die Exutorien des Körpers eingehen oder direkt nach aussen entfernt werden. Kommen diese Körper mit der äussern Luft, den an Erdsalzen oder Säuren reichen Flüssigkeiten des Körpers in Berührung, so geht ein grosser Theil der organischen und anorganischen Massen in eine chemische Zersetzung ein, welche durch Entwickelung verschiedener Gasarten oder durch eine spezifische Farbenveränderung der molekularen Reste die Bezeichnungen, Putrefaktion, Sphacelus, Gangränescenz, Mortifikation erhalten haben.

XXVIII.

Die andere Seite der Erforschung betraf die Verhältnisse der normalen Gewebe zu den pathologischen Neugebilden. Die physikalischen Veränderungen derselben gehen hervor aus dem Wechsel ihrer Ernährungsbedingungen, aus der histologischen Dignität der eingelagerten Gebilde, aus dem Verbrauch an Elementarstoffen, welchen das pathologische Blastem der normalen Bildungsmasse entzieht. Veränderungen des Volums, der Lage, der Elastizität, Kohäsion resultiren aus den Alienationen der elementaren Zusammensetzung der normalen Organtheile des Körpers. Sie sind in dem vorliegenden Bande in das Speziellste verfolgt. Ohne dass eine systematische Zusammenstellung aller möglichen Formstörungen der Normalgewebe versucht werden könnte, wird in dem Nachfolgenden ein schematisches Gerüste des Beobachteten aufgestellt.

XXIX.

I. Vermehrung der normalen Elementartheile durch Vereinigung isomorpher Neugebilde. Eigentliche Hypertrophie. Sie ist selten im Vergleich zu den gewöhnlich unter dem Begriff Hypertrophie vereinigten Zuständen. Denn der tägliche Usus der Pathologie vereinigt viele dysmorphe Massenzunahmen unter diesen Begriff. Die Vermehrung betrifft:

1) Sämmtliche Bestandtheile des Gewebes. Dahin gehören die Hypertrophien der epithelialen Ausbreitungen: Epidermis, Horngewebe und die innere Schicht der Schleimhaut, die Lage Cylinderepithels mit dem intermediären, granulirten Stratum. Sie sind in verschiedenem Umfange ausgebildet und stellen sich formell als abnorme Duplikaturen, Wärzchen, Falten, Polypen dar. Sie betreffen das Bindegewebe und bewirken Massenzunahmen in den Abschnitten der serösen und fibrösen Häute. Sie gewinnen an Kohäsion, was sie an Elastizität verlieren, wodurch die Grenzen ihrer Funktion eine proportionale Beeinträchtigung erleiden. Ausser diesen Gewebearten ist endlich das gestreifte Muskelgewebe der essentiellen Hypertrophie fähig.

2) Einzelne Gewebetheile vermehren sich durch isomorphe Umbildung. Dadurch wird das Verhältniss der Lage und der Ernährung der Elemente eines Gewebes zu einander geändert. Die Existenz des einen Theils wird durch das neue Produkt gefährdet und je wichtiger das zurückbleibende Gewebeelement, desto mehr weichen diese Vermehrungen von der eigentlichen Hypertrophie ab. Die wesentlichen Glieder eines Organs werden durch Massenzunahme der an der Oberfläche lagernden Theile vergrössert, z. B. die Verdickungen der Epidermis in der Elephantiasis mit Verdrängung der Malpighischen Kernschicht, die Produktion von Cylinderepithel auf der Darmschleimhaut in kroupösen und exanthematischen Krankheiten. Eine Mehrung der wichtigsten Bestandtheile ist in der muskulären Hypertrophie die Vermehrung von Fibrillen, die

grössere Anzahl von Ganglienzellen in der Ganglienhypertrophie.

Die interstitiellen Elemente der Organtheile, meist aus geformtem Bindegewebe zusammengesetzt, werden in Masse vermehrt. Die Zunahme erscheint in dem interstitiellen Gewebe anderer Fasergewebe, z. B. in den Muskeln, ferner in den Nerven, sowie in dem Grundfasernetz schleimhäutiger Organe, dem Fasergerüst der Lungen, Samenkanälchen, Harnkanälchen, endlich in den Bindetheilen der aus eigenthümlichen Zellen zusammengesetzten Drüsen: in dem Fasergewebe am Grunde der Bronchialdrüsen, dem Fasergerüst der Leber, Milz, Prostata, in den Interstitien der Graafschen Follikel. Je widerstandsfähiger der andere, bisher intakte Gewebetheil, um so geringer sind die Wirkungen der partiellen Hypertrophie. Die Muskelbündel und Nervenfasern leisten stärkern Widerstand, als die Zellen der Leber und Milz. Im ersteren Falle wird durch die pathologische Gestaltsveränderung nur ein Verlust an Elastizität entstehen mit Vermehrung der Renitenz, während im letzteren durch Kompression der Zellen Behinderung der Sekretion, konsekutiv Abnahme der Endogenese und Fettumwandlung oder Atrophie des Kerns eintreten kann.

XXX.

Die Insertion der isomorphen Neugebilde in die normalen Formelemente findet auf verschiedene Weise statt. Agglutination der gleichartigen Bestandtheile, vielleicht auch durch ein chemisches Bindemittel, das den neuen Theil in seiner Bildung mit dem früher bestandenen verknüpft, die allgemein giltige Attraktionskraft aller homogenen Elementartheile sind die Vehikel der Vereinigung neuer Zellenreihen mit den Zellenmembranen, sowie der Typus vieler Hypertrophien des Bindegewebes. Einfügung der isomorphen Theile in Gewebelücken kann denjenigen Regenerationen zugeschrieben werden, welche ein völlig gleichartiges Produkt zwischen die getrennten Theile des Grund-

gewebes absetzen. Eine Invagination ist die Verbindung zu nennen, welche die neugebildeten Fibrillen in das präformirte Bündel eines Gewebetheils einschliesst; Muskelbündel, Vermehrung interstitieller Gewebe. Derselbe Massstab ist an jene Verknüpfung zu legen, durch welche die alten Bündel des Fasergewebes mit den neuen durch neogene, quere, umhüllende Fasern vereint werden. Endlich ist eine Verwachsung und Schwund der verwachsenen Stellen eine Bedingung, durch welche sich die Blutgefässe des Mutterbodens mit vaskulöser Neubildung identifiziren. Die eben beregte Frage ist eine solche, über welche keine entscheidenden Beobachtungen vorliegen. Da in den Neugebilden in Kurzem grössere Gefässäste sich entwickeln und das neue Gefässsystem keinen eignen Centraltheil besitzt, sondern dem allgemeinen Kreislauf unterworfen wird, so ist man zu der Annahme genöthigt, dass die grösseren Aeste der neugebildeten Gefässe mit den letzt grösseren Aesten der angrenzenden Gefässwandung verschmelzen. Wollte man eine Anastomose der kapillaren Enden des Mutterbodens mit den neugebildeten Kapillaren zu Grunde legen und durch diese erst die grösseren Kanäle mit Blut speisen, so müsste man dem accessorischen Theil des Kreislaufs die Dignität eines Wundernetzes oder eines Nebenherzens beilegen. Wie dem auch sei, die Verbindungen grosser oder kleiner, früher bestandener Gefässe mit neuen kann nur durch Verschmelzung der Vereinigungsstellen und Schwund der verbundenen Stellen zur Kommunikation der Lumina erfolgen.

XXXI.

II. Die Formveränderungen der normalen Gewebe durch Einlagerung isogener, d. h. in der Entwickelung gleicher, in den äusseren Formen verschiedener pathologischer Zellen, Zell- und Fasergewebe. Sie hängen von der Zusammensetzung des normalen und pathologischen Gewebes, von der Art der

Vereinigung, den Schwankungen in der Ernährung beider Theile, in letzter Beziehung also von der gesammten Innervation und Beschaffenheit der Blutmasse ab. Wir beschränken uns hier auf die formelle Erscheinung. Wenn Hypertrophie für die früher dargestellte Veränderung der Terminus technicus war, so gilt hierfür im Sprachgebrauch das Wort Erhebung, Schwellung, Geschwulst. Im Worte liegt die Andeutung der ungleichartigen Gemengtheile.

1) Die normalen einfachen Zellenmembranen und Fasergewebe erlangen durch die Anlagerung isogener Theile scheinbare Volumszunahme mit örtlichem Schwund. An der Insertionsstelle sind die Zellhäute: Pflaster-, Cylinder- und Flimmerepithel an dem beliebigen Orte der Einlagerung zu texturlosen Membranen, einer dünnen Hornlamelle ähnlich umgestaltet, in Moleküle aufgelöst. Die Hornlamellen des Haares verdünnt, erweicht, die Fibrillen des Bindegewebes aus ihrer Lagerung verrückt, aus dem wellenförmigen Zuge in ein unregelmässiges Balkennetz verdrängt. Die Kohäsion wäre eigentlich ebenso wie die Elastizität eingebüsst. Die Renitenz erfährt durch Auflagerung von Epithel, Tuberkelzelle, Fasermembran eine Kompensation, die nach der Qualität des isogenen Theils von verschiedener Dauer ist. Entwickelungsfähige Neugebilde, Fasermembranen können z. B. im Bindegewebe zu völlig isomorphen Geweben werden und den Normalgrad an Kohäsion und Elastizität wiederherstellen. Zellenaggregate — oder Gewebe, die in einer bestimmten Sphäre zerfallen, ziehen an den begrenzten Stellen den totalen Schwund, das Zerfallen der Gewebe nach sich.

Die Gefässverbindungen, welche die normalen Zellenmembranen und Fasergewebe mit den Neugebilden eingehen, breiten die Formveränderung auf grössere Abschnitte aus. Sie sind die Träger des allgemeinen pathogenetischen Einflusses. Während der Entwickelung isogener Neugebilde an einer beschränkten Stelle wird der Blutreichthum in der ganzen Fläche des Muttergewebes grösser; die Ernährung

wird erhöht und ist kenntlich durch lebhafte Desquamation der Epithelialmembranen, Produktion neuer Elementarkörner, durch vermehrte Ausscheidungen aus den Gefässen der Bindehäute, die gesteigerte Intensität aller Verrichtungen. Jemehr mit der Entwickelung des Neugebildes eine Subtraktion von der Totalsumme des Bildungsstoffes eintritt, in desto grösserer Ausbreitung und in so höherem Grade treten die nachher besonders zu erörternden Zustände der Atrophie und Rückbildung dieser normalen Gewebe ein.

XXXII.

2) Die Veränderungen der normalen, kombinirten Fasergewebe durch Einlagerung isogener Zellen und Fasermembranen.

Die Blutgefässe sind in der ersten Entwickelung aller Neugebilde in Folge des durch die erhöhte Innervation angetriebenen Blutes erweitert. Der Erweiterung folgt bald Verminderung der Kontraktilität; die stetige Dilatation ist in den Kapillargefässen die früheste fassliche Erscheinung der Gefässalienation. Durch die ungleiche Belastung ihrer Wandungen, den veränderten Elastizitätsgrad ihrer Lagerstätte bewirkt die weitere Anströmung des Blutes buchtige Aussackungen und Verengerungen einzelner Theile. Einzelne kleine Gefässwandungen werden zerstört und es erfolgt Bluterguss, andere Stellen obsolesciren. Mit der Abnahme der Ernährung entsteht ein der Hornzelle verwandtes Produkt, das die Kapillaräste obsolescirt und sich in die Innenhaut der grossen Gefässstämme ausbreitet. Bei der vermehrten Innervation der für die Neugebilde mitwirkenden Centra wird das Blutquantum mit stärkerem Drucke, in schnellerer Periodizität hingetrieben und es erfolgt, indirekt von der Neubildung bedingt, eine Erweiterung der grösseren Gefässstämme, die ebenfalls von Verlust der Kontraktilität und Verdrängung von Gruppen elastischer Fasern in den Faserhäuten gefolgt ist.

Wenn die aus den Blutgefässen ausgeschiedene Blastem-

masse unverkürzt zur Vergrösserung des Neugebildes verwandt wird, obsolesciren endlich die grösseren Gefässstämme des Mutterbodens. Dieser Schwund der normalen Gefässe ist der letzte Akt der pathologischen Entwickelung, weil die Ernährung des Neugebildes im Allgemeinen wie in specie seine Vaskularisation in einem gesetzmässigen Verhältniss der Abhängigkeit zu den normalen Gefässen steht*).

Das Muskel- und Nervengewebe erfährt durch die Einlagerung zuerst eine Dislokation, die im erstern Fall eine Modifikation der Fortpflanzung der kontraktilen Schwingungen, im letztern eine Alteration der Leitung hervorbringen muss. Die Masse der interstitiellen Gewebe — Muskelscheide, Neurilem — wird durch pathologische Zellaggregate und Bindegewebe an Masse vermehrt. Die Fibrillen und Primitivfasern werden des Nährmaterials verlustig, auf einen engern Raum eingeschränkt, zeigen Schrumpfung und Varikositäten und atrophiren. Einem völligen Schwund erliegen die Muskelbündel weit früher und in viel ausgedehnterem Massstabe als die Nervenprimitivfasern.

XXXIII.

3) Die Veränderungen der aus Zellen- und Fasermembranen kombinirten Normalgewebe durch pathologische Einlagerung sind, im Allgemeinen genommen, dem Mengungsverhältniss derselben adäquat. Mit scheinbarer Volumszunahme bedingen sie die Zerstörung der Zelle

*) Die Tunica adventitia der Gefässe, welche mit den serösen Häuten, die einzelne Gefässverschlingungen umgeben, z. B. die Gefässe der Malpighischen Körperchen und die Adergeflechte der Hirnventrikel, identisch ist, darf vielleicht im Allgemeinen für die Umbildung zu einer sich abschliessenden Kapselmembran fähig, also für das Grundgewebe der serösen Cystenbildung gehalten werden. Die häufige Entwickelung der serösen Cyste aus dem Balge des Malpighischen Nierenknäuels, das bekannte Vorkommen der Cysten in Abtheilungen der Umhüllung der Adergeflechte und die Nachbarschaft grösserer Gefässschlingen bei allen Cystenformationen sind Anhaltspunkte, welche dieser Annahme einige Wahrscheinlichkeit geben.

und Dislokation der Fasern im gewöhnlichen Verlauf oder Koacervation derselben, abnorme Gruppirung oder endlich die Atrophie von Faser und Zelle.

a) Das Schleimhautsystem mit den Duplikaturen, die als traubige, theilweise als blinddarmförmige Drüsen figuriren. Dieses System, der vorzüglichste Sitz pathologischer Neugebilde, wird alle diejenigen Organe für uns umfassen, welche 1) in usu diurno so bezeichnet sind, 2) ferner diejenigen aus Cylinderepithel, granulirter Schicht und einem Grundfasernetz zusammengesetzten Theile, welche statt der häutigen Ausbreitung eine zu der vielfachen Kontaktwirkung geeignetere Stellung eingenommen haben, jedoch in funktioneller Beziehung stets in eine Ebene gelegt gedacht werden. Hierzu zählen wir

die schlauchförmigen und blinddarmförmigen Drüsenapparate des Darms, Duplikaturen der Epithelialschicht; — sämmtliche sogenannte Duplikaturen als Falten, Zotten;

die sogenannten traubigen Drüsen: in der Bukkopharyngealschleimhaut, Laryngotrachealabtheilung, agminirte Brunnsche Drüsen, Tonsillen, Speicheldrüse, Pankreas, Milchdrüse, Kowpersche, Vulvovaginaldrüse (Tiedemann, Huguier);

die zellenartige Faltung der granulirten und epithelialen Schicht zwischen das bronchiale Grundfasernetz: die Lungen;

die Ausbreitung der granulirten und epithelialen Schicht auf cylindrisch vereinigter Faserschicht: die Nieren und Hoden.

Die isogenen Gebilde füllen den Innenraum der epithelialen Falte, welcher ein Sekretionslokal ist. So wie die Drüsenapparate im Allgemeinen durch isomorphe Hypertrophie, die Erzeugung von Enchymkörnern in jedem Epithelialcylinder eine Multiplikation in der Fläche des Körpers gewinnen, so erfolgt durch die Einlagerung von Neugebilden in die Alveolen der Schleimhautfalten eine Division ihrer absondernden Verrichtung. Die Lokalisationstheorie, welche einzelne Krankheitsprozesse den und jenen Abschnitten spezifisch zuerkennt, war von der strengen

Kritik der Einseitigkeit bezüchtigt. Sie gelangt aber von diesem Standpunkte aus zur vollen Berechtigung. Die Duplikaturen der schleimhäutigen Zellenschichten: Drüsen, Lungenzellen, Zottenaggregate, kapselähnliche Eminenzen werden in ihrem Innenraum die Lagerstätten aller pathologischen Gebilde, welche die Entwickelungsstufe der Zellen nicht übersteigen oder doch nur nach Vernichtung der Duplikatur zur Fasermembran werden können. Wie in beiden Bänden speziell nachgewiesen wurde, lagern Exsudatzellen, Zellen des Tuberkels, des typhösen Produkts und die Zellkerne des Krebses in diesen Zwischenräumen. Sie geben den Alveolen, um diese allgemeine Bezeichnung für Drüsenläppchen und sogenannte Lungenzelle zu adoptiren, eine scheinbare Vergrösserung, Schwellung. Die Sekretion und Abblätterung der normalen Epithelialschicht wird behindert; es schwindet die granulirte Schicht, die Enchymkörner sind verdrängt, die Lage des Cylinderepithels verdünnt. Mit der Entwickelung der Exsudatzelle zur Faser schwindet der Alveolus und das exsudirte Bindegewebe legt sich an das Fasergerüst an und bringt dasselbe allmälig aus seiner Lage. Aus der dichotomischen oder maschennetzförmigen Verbreitung werden sie zu Schichten aplanirt, die entweder das Neugebilde begrenzen oder mit dessen Fortentwickelung zerfallen.

Das gemeinschaftliche Mittelglied der Ernährung, die Gefässverbindung bringt zuerst kompensativen Blutreichthum, erhöhte Sekretion der adäquaten Gewebe hervor, alsdann wird eben durch sie entweder die gleiche Neigung zur Produktion eines pathologischen Blastems fortgepflanzt oder sie sinken mit dem Wachsthum des Neugebildes zur Atrophie zurück.

b) Das Zellfasersystem der beiden Blutdrüsen, Leber und Milz. Die Leberzellen erleiden Alienationen ihrer Struktur bei den meisten pathologischen Blutmischungen. Verminderung der Endogenese, Fettumwandlung des Kerns, in deren Folge Schwellung der Zelle, Transsudation des Fettes und darauf Schwund der Zelle. Dies die Reihen-

folge, welche der veränderte Bildstoff bedingt. Sie tritt nach dem Grade der Einwirkung einer alienirten Ernährung der Zeit nach in verschiedener Succession, in verschiedenem Umfang und mit andern bekannten Veränderungen der Fasergewebe ein. Das Letztere erfährt Einlagerung isogener Bindefasern und gewinnt dadurch für das Organ das an Konsistenz, was durch die Fettumwandlung und partielle Atrophirung verloren geht. Die Gallen-, arteriellen und venösen Gefässe erleiden Ektasien mit Verdickung der Innenhaut, Verwachsung der Wände und Obsolescenz mit Einkapselung in pathologisches Bindegewebe. Die Atrophie sämmtlicher Elemente der Leber mit Ausnahme der Blutgefässe geschieht mit der Bildung eines zur höchsten Sphäre der individuellen Zellgestaltung sich entfaltenden Neugebildes — Krebs.

Von Störungen der Milztextur durch isogenen Anwuchs ist nur die Schwellung des Fasergerüstes durch Anlagerung von Faserzellen und Kernfasern, die Verdickung der Wandungen kleinerer Gefässausbreitungen, durch Anlagerung epithelialer Zellen, die Atrophirung und Zerstörung einzelner Milzzellen bekannt.

3) Die Knorpel- und Knochengewebe werden durch isogene Neugebilde theils an Volum vermehrt mit Aufhäufung analoger Formelemente: fibröse Verdichtungen der Knorpel, Einlagerung von Bindegewebe in die Knochenlücken. Die Ortsveränderung, partielle Atrophie der Bestandtheile ist jedoch immer die wesentliche Folge: die Zellenelemente beider Normalgewebe erhalten eine Veränderung, die sie zur Konvergenz bringen. Die Knorpelzelle wird abgeplattet, Verlängerung ihrer Wandungen füllen sich mit anorganischen Theilen und es bilden sich an ihrer Hülle endlich Knochenkörperchen aus. Die Knochenfasern dagegen verdünnen sich, werden von den neogenen Faserlagen verdrängt; ihre Körperchen verlieren durch Schwund der anorganischen Theile ihre Ausstrahlungen; ihr Kern weitet sich aus und man findet vor ihrer völligen Zerstörung das Bild einer einfachen

Zelle wieder; sie gehen zu einer frühen, beinahe embryonalen Bildungsstufe zurück. Mit wenigen Worten, die Knorpel erleiden durch isogenen Anwuchs Verknöcherung, Verkalkung oder Atrophie; die Knochen werden zu knorpelähnlichen Geweben, ehe sie schwinden.

XXXIV.

Der Klarheit wegen ist noch ein Ueberblick auf die letzte Erscheinung der Rückbildung der einzelnen Formelemente des Körpers zu werfen:

1) Die Fettkugeln, das dem allgemeinen Nahrungsmaterial am nächsten stehende Substrat einzelner Gewebe, zeigen formell die chemische Scheidung, indem sie entweder in die pathologische Zellbildung aufgehen, oder sie trennen sich in Fettsäure und Elain, die sichtbare Sonderung in krystallinische und amorphe Elementarkörnchen. Ihre Abnahme steht in gleichem Verhältniss mit dem Verlust der Gewebe an Volumen.

2) Die Epithelien. Das Pflasterepithel verliert die Kernung, wird zur Horntafel, zerfällt in unregelmässige, grössere Fragmente. Fragmentär wird auch das Flimmerepithel abgelöst. Das Cylinderepithel, dessen einzelne Zelle sich zum Sekretionsorgane durch Endogenese vieler Kerne erheben kann, wird in der Atrophie aller Kerne verlustig, durch Abplattung verkürzt, die Scheidewände der einzelnen Zellen schwinden; sie erhalten die Dignität der Hornlamellchen und blättern sich ab. Sehr häufig werden sie in voller Integrität von der unterliegenden intermediären Schicht abgelöst.

3) Die Pigmentkugeln verharren als niedrigste Zellform am längsten und schwinden durch Zerfall in Elementarkörnchen. Diese ist z. B. bei Aufsaugung des normalen Pigments durch Auflagerung einer Kernfasermembran (Exsudatschichten an der Zonula Zinnii) bei dem Pigmentschwund der Chorioidea in der Atrophie des Augapfels vorhanden.

4) Die Haare werden ihrer Insertion verlustig; die

Haarwurzelscheide tritt aus dem Zusammenhange mit ihrem atrophirten Balge und fällt aus. Näher hierher gehört, dass die äussere Auflagerung des gehäuften Pflasterepithels abfällt und mit einer Umwandlung des Inhalts der Markröhre, die Spitzen der Haare, entsprechend der Entstehung der Hornlamellen aus einzelnen Hornzellen, abbrechen. Dann geht der schuppenartig eng anliegende Ueberzug, der eigentliche Epithelialbelag verloren; die einzelnen Hornfasern lösen sich von einander ab, erhalten ungleich höckerige Erhebungen (Malacie, A. v. Walther) und zerklüften in Fragmente.

5) Die Linsenfasern, nach Henle den Hornfasern analog, weichen von ihrer regelmässigen Schichtung ab, statt der zackigen Einkerbung am Rande sind sie an einzelnen Stellen verdickt, an andern dünner; an der Oberfläche zerfallen sie zuerst zu molekularen Körnchen (Anschein des körnigen Belags), dann der ganzen Masse nach. Mit ihrer Zerstörung wird Fett ausgeschieden, Pigment und Hornzellen gebildet.

6) Die Fasern des gesammten normalen Bindegewebes, das der serösen, elastischen und fibrösen Häute werden zuerst aus der Lagerung gebracht, wenn sie einzeln zerstört werden. Nach Verdünnung der Faser zerfallen sie in der Oberfläche, dann der ganzen Masse nach zu elementaren Körnchen. Schichten von Fasern erhalten in der Atrophie das texturlose Ansehen einer Membran, in welcher nur einzelne faserähnliche Einschnitte sichtbar sind, das Blastem, was an der Stätte ausgeschieden nicht mehr zur Faserernährung verwendet wird, gibt das Material zu Knochenproduktionen oder die texturlosen Membranen schwinden vollends durch Resorption des organischen Antheils, indem die reichen anorganischen Elemente dieser Gewebe als Verirdungen, gleichsam ein Caput mortuum, zurückbleiben.

7) Die Blutgefässe zeigen eine der vermuthlichen Entstehung aus faserähnlichen Zellen adäquate Ausgangsform. Bei Obsolescenz der kapillaren Aeste durch ein der Hornzelle nahestehendes Produkt, die Atheromkörper, bleiben

von den Haargefässen nur sphäroidische, mit unregelmässigen, spitzen und zackigen Fortsätzen versehene Körper. Der Vernichtung der kapillaren Ausbreitung geht die Epithelialauflagerung auf den inneren Wänden grösserer Gefässe parallel. Der Absatz von Epithel wird von dem hornähnlicher Elemente der Atheromkörper vermehrt, die mittlern, elastischen Faserschichten büssen ihre Kontraktilität ein, schwinden von innen nach aussen zu texturlosen Membranen, nur die Tunica adventitia gibt durch Einlagerung Rückhalt, bis bekanntlich auch sie in den Schwund, wiewohl selten eingeht (Berstungen der Aorta).

8) Die Muskeln bekommen im Schwund den Charakter einer gemeinsamen Form; die Querstreifung der willkürlichen Muskeln verschwindet dadurch, dass sich nach diesen hin zuerst der Zerfall in molekulare Körnchen ausspricht. Das interstitielle Bindegewebe gewinnt an Masse mit Abnahme des essentiellen Bestandtheils. Die Fibrillen werden durch die Volumsvermehrung in Folge der elementaren Körnchen ungleich verdickt; das Bündel verliert seine gestreckte Gestalt. Durch Zunahme des pathologischen Bindegewebes geht dann das Muskelbündel in texturlose Membranen über oder zerfällt in elementare Körnchen.

9) Das Nervengewebe leistet durch das feste Bindemittel dauernden Widerstand; es schwindet der Markgehalt am frühesten; die Primitivfaser verliert mit Zunahme des Neurilems und schwindet mit Zurücklassung eines geringen Antheils molekulärer Masse.

10) Die Duplikaturen des Schleimhautsystems im gesammten Tractus intestinalis werden durch übermässige Erfüllung der Alveolen, Ablagerungen in die granulirte Schicht oder die Faserlagen geschwellt, ihre Oberfläche wird in einzelnen oder zusammenhängenden Zelltheilen losgestossen oder durch den Druck der unterliegenden Aftergebilde in molekularen Detritus verwandelt. Diese Elementarkörnchen fallen allmälig aus oder verharren durch den Kontakt mit dem Nahrungssafte in einer chemischen

Auflösung begriffen (Schorfbildung), bis das tiefer liegende Blastem in Eiterproduktion zu Grunde geht. Das faserige Substrat bleibt am längsten, geht jedoch zuletzt ebenfalls in elementare Theilungsformen ein.

11) Die Duplikaturen des Respirationsapparats — der grösste Theil der sogenannten traubenförmigen Drüsen befolgt denselben Gang der Rückbildung. Die Lungenzellen in specie werden entweder zerstört oder nach Unterbrechung der Sekretion in ihrer Höhle, der Cirkulation an ihrer Wandung zu flachen Bläschen abgeplattet; von dem letzt übrigenden Blastem lagern sich Pigmentkörner in die obsolete Wandung. Auf gleiche Weise verschmelzen die Höhlen der Bronchialröhren zu Fasersträngen, die von neogenem Bindegewebe eingekapselt werden.

12) Die röhrigen Ausbreitungen des Schleimhautsystems, Harn- und Samenkanälchen verschmelzen mit ihren Wandungen zu platten, texturlosen Membranen, oder dienen den Exsudatfasern zur Scheidenmembran. Ebenso gewöhnlich werden sie bei Atrophie durch überwiegende Neubildung zu Molekülen reduzirt.

13) Der Zell- und Faserapparat der Leber zerfällt dadurch, dass die Zellen durch Fettumwandlung ihres Kerns verlustig gehen, nach dessen Exosmosirung die verkleinerten Räume nur noch Körperchen enthalten, mit deren Verlust die Zelle auf ein Minimum einschrumpft und endlich zerfällt. Die einfachen und kombinirten Faserantheile des Gewebes gerathen in die für sie früher angegebenen Wege der Involution.

14) Das Knorpelgewebe wird durch Abplattung der Zellen und Faserschwund zur texturlosen Chondrinplatte; die anorganischen Theile konglomeriren zu bleibenden Residuen oder werden mit dem übrigen Blastem zu einer isomorphen Neubildung, der Knochenproduktion benutzt.

15) Das Knochengewebe endlich ist einem unveränderlichen Typus der Reduktion unterworfen. Die Alveolen werden grösser mit Erweiterung der Knochenkanälchen und

Entleerung der die Körperchen umgebenden Kalkkanälchen. Die der Kanalisirung entsprechende Faserstruktur verschwindet bis zur Texturlosigkeit. Die Knochenkörperchen haben statt ihrer unregelmässig zackigen Kalkkanälchen nur gestreckte, verdünnte Ausläufer. Das kompakte Centrum erweitert sich zu einem Bläschen mit undurchsichtigem Kernpunkte. Die Ausstrahlungen gehen verloren und es bleibt das Bläschen, das wieder verkleinert erscheint. Zuletzt übrigen nur punktförmige Kügelchen, welche die frühere Lagerung der Knochenkörperchen andeuten.

Register.

Akephalokystensack 374.
Amyelencephalie 150.
Analoge Bildung 352.
Aneurysma der Aorta 90.
—— der Basilararterie 97.
—— des Herzohrs 76.
Angina membranacea 170.
Anthrax 17.
Aortenberstung 91.
Apoplexie des Gehirns 114.
—— — kapilläre 114.
Arachnoidea, Apoplexie ders. 147.
—— Hyperämie ders. 147.
—— Cysten ders. 148.
—— Exsudat in ders. 149.
Arteriectasie 100.
Atheromplatten 375.
Atherose 83.
—— der Haargefässe 101.
—— — Hirngefässe 130.
Athmungsorgane, Gewebeveränderungen ders. 168.
Atrophie der Hautgewebe 11.
—— — rhachitische 40.
Auswurf, Untersuchung dess. 185.

Balggeschwulst der Haut 23.
Bandwurm 246.
—— schleimiger Abgang 283.
Bauchfell, Apoplexie dess. 291.
—— Cysten dess. 294.
Bauchfell, Exsudation 292.
—— Gewebeveränderungen 291.
—— Pigmentauflagerung dess. 292.
Berstung des Herzens 73.
Bindegewebe, pathologische 379.
—— Rückbildung ders. 404.
Blastem 347.
—— Bildungsstätte 351.
—— Differenzirung dess. 349.
Blutgefässe, Neubildung ders. 385.
Blutkrankheiten der Haut 1.
Bronchialschleim, Pigmentumwandlung dess. 185.

Chloasma 4.
Cirrhose 296.
Clavus 9.
Cystisarcom 374.
Cytoblastem 345.

Darmatrophie, Stuhl in ders. 288.
Darmdivertikel 232.
Darmexkrete, Untersuchung der 277.
Darmschleimhaut, Exsudat ders. 241.
—— Geschwürsbildung ders. 242.
—— im Scharlach 249.
—— Kroup der 241.
—— Texturveränderung d. 231.
Darmtuberkel, Stuhl in der 288.
Ductus choledochus, Abnormität des 300.

Dysenterie 280.
Dysmorphe Bildung 352.

Ei, Geschwulst des 337.
Eierstock v. Ovarien.
Eiterkugel 389.
Emphysem, Auswurf in dem 198.
Endocardium, Strukturveränderung des 70.
Endogenese 360.
Enteritis, Exkrete der 280.
Enterocatarrhus, Exkrete des 279.
Entozoën des Gehirns 137.
Ependyma, Fasercyste des 145.
—— Fibroid des 144.
Epiphyten 28.
Epiphyton favi 34.
Epithelialgeschwulst 27.
Epithelien, Rückbildung der 403.
Erbrochne Massen 227.
Erosion, hämorrhagische 213.
Exsudatzellmembranen 373.

Fäkalmassen, Erbrechen der 229.
Faserfettgeschwulst 21.
Fasergeschwulst 22.
Fasergewebe, Anordnung des 380.
—— Bildung des 377.
—— Zerfallen der 392.
Fettgeschwulst 21.
Fibroid der Haut 28.
—— Krebsumwandlung des 326.
Fleischmole 338.
Formveränderung der Gewebe 396.
Furunkel 17.

Gallenapparat, Bildungsfehler des 299.
Gallenblase, Gewebeveränderung der 302.
—— Krebs der 302.
Ganglienkrebs 133.
Ganglienkugeln, Verminderung d. 156.
Gastrorrhagie 214.
Gebärmutter v. Uterus.
Gehirn, Atrophie des 106.
—— Eiteriges Zerfallen 112.
—— Erweichung, rothe 108.
—— Hyperämie des 107.
—— Hypertrophie des 104.
—— Narbe des 118.
—— Verödung des 113.
Gehirnerweichung 120.
—— durch Gefässzerreissung 121.
—— durch Obliteration der Gefässe 124.
—— durch Transsudation 122.
Gehirnkrebs 131.
Geschlechtstheile, äussere 341.
Geschwulstbildung 383.
Gewebe, Schwellung der 397.
—— strangartige 382.
—— Systematik der 366.
Graafscher Follikel, Cysten des 397.

Haare, Rückbildung ders. 403.
Hämathidrose 3.
Hämorrhagie der Haut 3.
Harnblase, Gewebeveränderung ders. 314.
—— Krebs ders. 315.
Harnkanälchen, abnormer Gehalt der 308.
—— Schwund ders. 309.
Hautkrebs 26.
Hepatisation der Lungen 182.
Hirnhaut, harte, Atrophie ders. 147.
—— —— Hyperämie ders. 146.
Hirnödem 131.
Hornbildung 10.
Hyperämie der Haut 2.
Hypertrophien 352.
—— des Derma 8.
—— der Haarbalgdrüsen 11.
—— des Horngewebes 11.
—— des Pigments 10.
—— der Schlauchdrüsen 10.
Hypoglossus, Energien dess. 99.
Hypostase, typhöse 199.

Ichthyose 7.
Impetigo figurata 15.
Infarktus der Lungen 179.
Isomorphismus 352.

Kallusbildung 48.
Karbunkel 17.
Katarakte 162.
Katarrh, Auswurf in dems. 197.
Kehlkopfschleimhaut, Exsudat d. 170.
—— Hyperämie 169.
—— Verschorfung 174.
Keloid 28.

Kernfasern, Vereinigung ders. 382.
Kirronose 151.
Knochenbildung 55.
Knochenerweichung 40.
—— durch Milchsäure 45.
Knochenfaserkrebs 46.
Knochengewebe, Rückbildung ders. 406.
Knochenkörperchen, Schwund d. 42.
Knochentuberkulose 45.
Knorpelgewebe, Rückbildung d. 406.
Kondylome 9.
Kopfgrind 34.
Krebs der Lungen 202.
—— — Lymphgefässe 102.
Kroup 170.

Laryngotyphus 174.
Leber, Akephalokysten ders. 298.
—— Cysten ders. 297.
—— Fettbildung ders. 296.
—— granulirte 296.
—— Osteoid der 297.
Lebergewebe, Rückbildung ders. 406.
Lentigo 4.
Lepra 14.
Leukom 167.
Linse, Exsudat ders. 164.
—— Fettumwandlung ders. 165.
—— Gewebeveränderungen ders. 163.
Linsenfasern, Rückbildung ders. 404.
Lipom 21.
Lungen, Apoplexie ders. 178.
—— eitriges Zerfallen 182.
—— Exsudation in dies. 179.
—— komprimirte 185.
Lungenkrebs 202.
Lungenzellen, Schwund ders. 184.
Lymphgefässe, Krebs ders. 102.

Magen, Theilung dess. 210.
—— Transposition dess. 208.
Magenkrebs 218.
Magenschleimhaut, Exsudation ders. 217.
—— Hyperämie ders. 212.
—— Hypertrophie ders. 216.
—— Zerreissung d. Gefässe 213.
Markkanälchen, Erweiterung ders. 40.
Masern, Abschuppung ders. 13.
Melaena, Exkrete in ders. 283.
Melasma 5.
Mentagra 37.
Mentagrophyton 37.
Milzkapsel, Verdickung ders. 303.
Milzkrebs 304.
Milztuberkel 304.
Mole 336.
Muskelfasern, pathologische 387.
—— Rückbildung ders. 405.
Mutterband, Spaltbildung dess. 340.
Mycodermatineae 34.

Naevus papulatus 6.
—— simplex 5.
Narbenbildung im Hirn 118.
Necrose 44.
Nerven, Gestaltsveränderung ders. 157.
—— Hyperämie 154.
—— Regeneration 158.
—— Verminderung der Formtheile 155.
Nervenelemente, Neubildung ders. 388.
Nervengewebe, Rückbildung ders. 405.
Nervenkrebs 133.
Neugebilde, Insertion ders. 395.
—— isomorphe 394.
Nieren, Akephalokystensack ders. 312.
Nierenbecken, Exsudat dess. 313.
Nierencysten 309.
Nierengerinnsel 307.

Opticus s. Sehnerv.
Osteoid 59.
Osteophyt 55.
—— chemische Qualität ders. 59.
—— der platten Knochen 57.
—— der Markhaut 58.
—— des Periosts 58.
Osteoporose 41.
Osteosklerose 42.
Ovarien, Hyperämie ders. 329.
—— Krebs ders. 339.

Pemphygus 16.
Phosphate, Verminderung ders. im Knochen 43.
Phthisis tuberculosa, Auswurf d. 200.
Pigmentkugeln, Rückbildung d. 403.
Pigmentschichten, Bildung ders. 372.

Pityriasis 14.
Pneumonie, katarrhalische 185.
— metastatische 183.
Polypenbildung 371.
Porose der Haut 27.
—— des Knochens 41.
Prostata, Exsudat in ders. 319.
—— Krebs ders. 321.
—— Tuberkel ders. 321.
Psoriasis 14.
Purpura 5.

Regeneration des Knochens 48.
—— der Zelle 359.
Rhachitis 40.
Rückenmark, Apoplexie des 153.
—— Atrophie des 153.
—— Hypertrophie des 152.
Rückenmarkshäute, Wassersucht ders. 151.
Rundwürmer 249.

Samenbläschen, chronischer Katarrh ders. 319.
—— — Verdickung ders. 319.
Scharlach, Darmschleimhaut in d. 249.
Scheidenkrebs 342.
Schleimhautsystem, Rückbildung des 405.
Schwiele 9.
Sklerose der Haut 27.
—— der Knochen 42.
Sehnerven, Erweichung 160.
—— Gewebeveränderung 159.
—— Pigmentbildung in dems. 161.
Sinnesnerven 159.
Siphonom 47. 295.
Spinalnerven der Phthisiker 155.
Staphylom 165.
Sympathicus im Typhus 154.

Talgleber 297.
Transpositio viscerum 61.
Traubenmole 335.
Trichom 28.
Trichomaphyton 29.
Tuberkelzellen 354.
Tuberkulose des Darms 288.
—— des Kehlkopfs 172.
—— des Knochens 45.
—— des Hirns 123.
—— der Prostata 320.
—— Auswurf in ders. 199.
Typhöse Produktzelle 356.
Typhus, Exkremente in dems. 283.
Tyloma 9.

Uterinalmuskel, Hypertrophie d. 325.
Uterinalschleimhaut, Gangränescenz der 324.
—— Hyperämie der 321.
—— Hypertrophie der 323.
Uterus, Fibroid des 326.
—— Gewebeveränderungen des 321.
—— Krebs des 327.

Venenhaut, Epithelialhypertrophie ders. 101.
—— — Gewebeveränderungen d. 101.
Verruca 9.
Vibex 5.
Vorsteherdrüse v. Prostata.

Weichselzopf v. Trichom.

Zelle, pathologische, Bildungsmaterial ders. 347.
—— Entwickelung ders. 342.
—— — — Excessbildungen 354.
—— — — Gestaltswechsel 349.
—— — — Hemmungsbildungen 354.
—— — — Regeneration ders. 359.
—— — — Wachsthum ders. 365.
—— — — Zerfallen ders. 392.
Zellenfaserkrebs 46.
Zellenmembran 368.

Druck von F. A. Brockhaus in Leipzig.

Verbesserungen.

S. 8 Z. 22 lies grossentheils statt grössentheils
- 75 Z. 4 v. u. ist — nach den einzelnen Abschnitten — zu streichen.
- 92 letzte Z. — per — zu streichen, aortae st. aorta
- 105 Z. 5 u. 8 v. u. l. Seepferdefuss st. Nilpferdefuss
- 108 Z. 7. v. u. l. Exsudation st. Exsudattion
- 116 Z. 2 l. Gefässe st. Blutkügelchen
- 119 Z. 3. v. u. l. tödtlicher st. tölicher
- 168 Z. 2 v. u. l. traumat. st. thraumat.
- 190 Z. 10 v. u. l. Hauptbestandtheile st. Hauptmassebestandtheile
- 261 Z. 2 v. u. nach „der Blutmasse“ „in andern Fällen“ einzuschieben.
- 281 Z. 7 l. des st. der
- 298 Die statistischen Angaben über Kombinationsfähigkeit sind für klinische Arbeiten vorbehalten worden.
- 312 Z. 7 l. Körnchenzellen st. Kernchenzellen
- 325 Z. 9 l. Lagenverhältniss st. Längenverhältniss
- 351 Z. 1 l. seiner st. ihrer
- 355 Z. 15 l. befolgt
- 362 Z. 9 l. auf st. in

Tab II



Dr Gunsburg ad nat del

Lith Anst v H Delius in Berlin

Fig. 1

Fig. 2



Fig. 3



Fig. 4

Fig. 5

Fig. 6
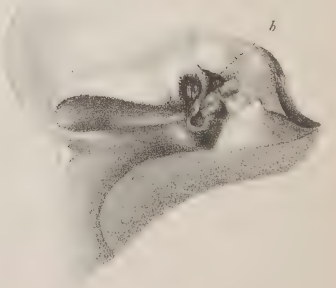
Fig. 7